



Revista Peruana de Investigación en Salud  
ISSN: 2616-6097  
editor.repis@gmail.com  
Universidad Nacional Hermilio Valdizán  
Perú

García-Rodríguez, Ana M.; Sánchez-Velasco, Miguel J.; Aldudo-Avilés, María C.  
**Masa pulsátil en el cuello: arteria subclavia sobre costilla cervical**  
Revista Peruana de Investigación en Salud, vol. 5, núm. 2, 2021, -Junio, pp. 127-131  
Universidad Nacional Hermilio Valdizán  
Huánuco, Perú

DOI: <https://doi.org/10.35839/repis.5.2.910>

Disponible en: <https://www.redalyc.org/articulo.oa?id=635766604012>

- ▶ [Cómo citar el artículo](#)
- ▶ [Número completo](#)
- ▶ [Más información del artículo](#)
- ▶ [Página de la revista en redalyc.org](#)

redalyc.org

Sistema de Información Científica Redalyc

Red de Revistas Científicas de América Latina y el Caribe, España y Portugal  
Proyecto académico sin fines de lucro, desarrollado bajo la iniciativa de acceso  
abierto

## Masa pulsátil en el cuello: arteria subclavia sobre costilla cervical

### Throbbing mass in the neck: subclavian artery on the cervical rib

Ana M. García-Rodríguez<sup>1\*</sup>, Miguel J. Sánchez-Velasco<sup>2,#</sup>, María C. Aldudo-Avilés<sup>1,%</sup>

#### Resumen

Una masa pulsátil en el triángulo posterior del cuello puede inducir preocupación cuando crece y comienza a molestar. Se presenta caso de mujer joven, que consulta por dicho motivo, en la que se identifica una arteria subclavia verticalizada por coexistencia con costilla cervical. Al ser, por el momento, asintomática únicamente requirió una actitud preventiva, además de un seguimiento evolutivo ante la posibilidad del desarrollo de un cuadro compresivo por el síndrome del desfiladero torácico y/o un aneurisma arterial.

**Palabras clave:** costilla cervical, arteria subclavia, síndrome del desfiladero torácico.

#### Abstract

A throbbing mass in the rear triangle of the neck can be of concern when it grows and begins to disturb. There is a case of a young woman, who consults for this reason, in which a verticalized subclavian artery is identified by cervical rib. Being, for the time being, asymptomatic only required a preventive attitude, in addition to an evolutionary follow-up to the possibility of the development of a compression picture by thoracic gorge syndrome and/or an arterial aneurysm.

**Keywords:** cervical rib, subclavian artery, thoracic outlet syndrome.

<sup>1</sup>Centro de Salud Delicias I, Valladolid, España

<sup>2</sup>Gerencia Regional de Salud, Valladolid, España

#### ORCID:

<sup>1</sup><https://orcid.org/0000-0002-7797-5960>

<sup>#</sup><https://orcid.org/0000-0002-0514-3102>

<sup>%</sup><https://orcid.org/0000-0002-6569-6825>

#### Correspondencia:

Ana Maria Garcia Rodriguez

**Dirección postal:** Centro de Salud Delicias I, Valladolid, España.

**Email:** amgarrod@saludcastillayleon.es

**Fecha de recepción:** 09 de enero de 2021

**Fecha de aprobación:** 17 de febrero de 2021

**Citar:** García-Rodríguez AM, Sánchez-Velasco MJ, Aldudo-Avilés MC. Masa pulsátil en el cuello: arteria subclavia sobre costilla cervical. Rev. Peru. Investig. Salud. [Internet]; 5(2): 127-131. Recuperado de:

<http://revistas.unheval.edu.pe/index.php/repis/article/view/910>

2616-6097/©2021. Revista Peruana de Investigación en Salud. Este es un artículo Open Access bajo la licencia CC-BY (<https://creativecommons.org/licenses/by/4.0>). Permite copiar y redistribuir el material en cualquier medio o formato. Usted debe dar crédito de manera adecuada, brindar un enlace a la licencia, e indicar si se han realizado cambios.



## Introducción

Es importante familiarizarse con algunas malformaciones óseas como la costilla cervical, anomalía costal más frecuente, que puede inducir cambios de conformación en el cuello. Aunque lo habitual es que sea asintomática y un hallazgo casual radiológico, puede producir masas induradas además de otros síntomas (1-3). Una masa pulsátil es una forma poco usual de presentación (4-6), lo que es de cardinal importancia identificar para prevenir complicaciones potencialmente graves (7).

El diagnóstico diferencial incluye una malformación vascular, un tumor del cuerpo carotídeo o un desarrollo aneurismático. Se descartan quistes, linfangiomas, adenopatías y/o lipomas por no concordancia en las características del propio tumor o por la localización anatómica cervical (8).

Se presenta el caso de paciente joven que consulta por masa pulsátil molesta en el cuello a la que se identifica la arteria subclavia izquierda verticalizada por costilla cervical. La actitud generada es la instrucción sobre hábitos de vida para evitar la consecución del síndrome del desfiladero torácico (9,10). Además, se efectúa seguimiento reglado, por nuestra parte, para detección de un posible desarrollo aneurismático en el tiempo (7).

## Reporte de caso

Mujer de 24 años, con buen estado general, que acude a la consulta de Atención Primaria (AP) por una masa en cuello, que refiere tener de toda la vida, pero nota más voluminosa desde hace unos meses, late y molesta, sin síncope ni mareos asociados. No se reseñan antecedentes personales ni familiares de interés.

En la exploración se evidencia una masa pulsátil a nivel supraclavicular izquierdo, en triángulo posterior cervical, con un aspecto de ambas extremidades (desarrollo muscular, color, temperatura y distribución de vello y faneras) uniforme. Para comprobar la integridad del flujo vascular de la extremidad se efectúan las maniobras de Adson (persiste pulso radial con la abducción del brazo y la rotación lateral del cuello hacia el lado explorado) y de Wright (abducción de la extremidad hasta los 180 ° en rotación externa) que fueron negativas; la tensión arterial bilateral, la auscultación y el electrocardiograma también fueron normales. (Figura 1)

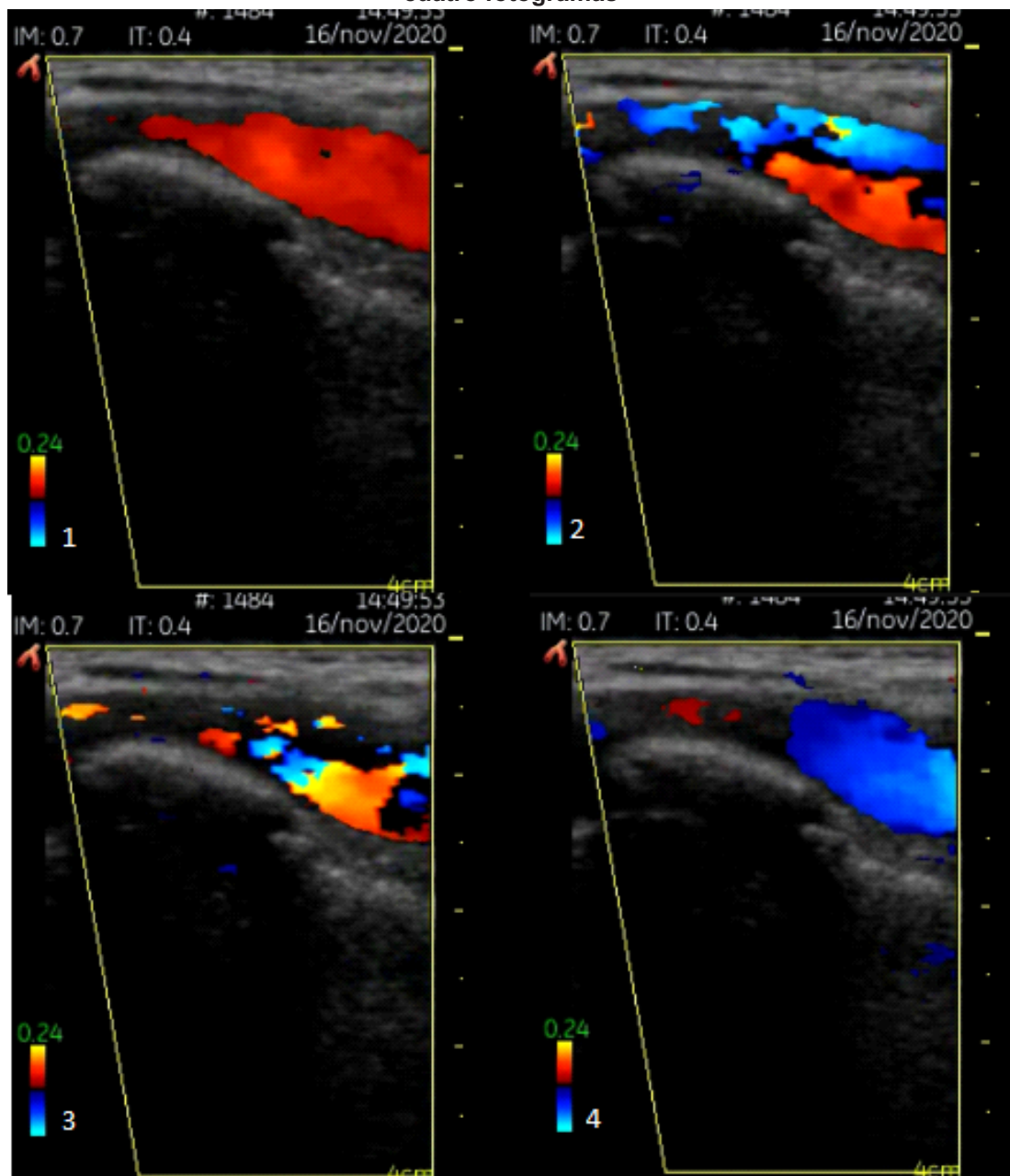
En la misma consulta se realiza una ecografía con ecógrafo de bolsillo y sonda de alta frecuencia (7,5 MHz): se observa flujo turbulento bicolor al aplicar el Doppler, con formaciones irregulares rodeando luz (Figura 2).

Se plantea diagnóstico diferencial con paraganglio-

Figura 1. Masa supraclavicular pulsátil constatable por observador externo

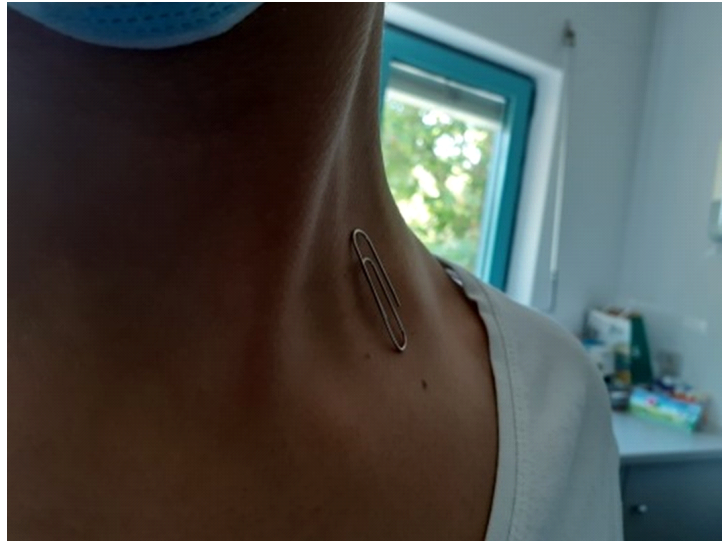

Figura 2. Arteria subclavia dilatada sobre costilla cervical con flujo algo turbulento en secuencia de cuatro fotogramas



ma carotídeo, aneurisma o malformación vascular, por lo que se solicita ecografía reglada de troncos supraaórticos e interconsulta a cirugía vascular, apuntando sospecha de paraganglioma.

Además, se continúa estudio con radiografía de tórax, en la que se observa un pulmón sin cambios agudos, y una analítica, con perfil general de reconocimiento, con resultados dentro de la normalidad.

La paciente acude de nuevo a consulta con preocupación por latido persistente en cuello, el cual es posible evidenciar por simple observación externa. Se realiza nuevo ecodoppler visualizando un intenso flujo bicolor en arteria dilatada. Ante la posibilidad de tratarse de un desarrollo aneurismático se deriva a urgencias hospitalarias.

Ya en el hospital el Servicio de Radiología emite un primer diagnóstico, tras ecografía de cuello, apuntando una malformación vascular venosa supraclavicular izquierda que fue seguida de una Resonancia Magnética (RM) en el mismo día, con diagnóstico radiológico de cadena de ganglios cervicales y supraclaviculares de morfología reactiva.

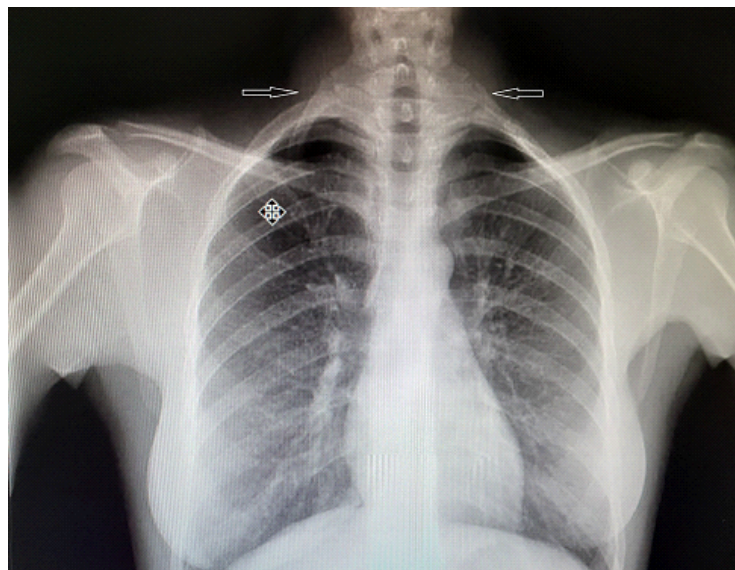
La exploración se completa unos días más tarde en

el Servicio de Cirugía vascular. La Angiotomografía de troncos supraaórticos descarta patología urgente.

Tras alta, y conclusión dada por Radiología, efectuamos, una segunda analítica en la que añadimos biomarcadores de fase aguda, b2 microglobulina y quantiferón, para descartar linfoma, tuberculosis u otros tipos de patología tumoral o infecciosa. El resultado fue normal en todos los casos.

Posteriormente, llegada la cita, el Servicio de Radiología realiza un ecodoppler de troncos supraaórticos y revisa placa de tórax, donde observa costilla cervical bilateral (Figura 3). Al realizar el estudio ecográfico dirigido al hueco supraclavicular izquierdo se identifica una arteria subclavia izquierda posterior a la primera costilla cervical, discretamente más dilatada que la derecha, pero sin imágenes aneurismáticas ni signos de complicaciones vasculares. Se trata de una variante anatómica sin significación clínica en la actualidad, pero de la que conviene conocer su existencia ya que a lo largo del tiempo podría presentar sintomatología asociada al síndrome del desfiladero torácico por compresión del plexo braquial, vena o arteria subclavias.

**Figura 3. Radiografía de tórax en la que se observa costilla cervical bilateral: completa en el lado izquierdo, incompleta en el derecho (flechas)**



Por último, se hace una derivación a Cirugía torácica, que no plantea ningún tipo de intervención en la paciente, por el momento, asintomática.

De nuevo en consulta de AP se instruye a la paciente en hábitos de vida, con especial prevención en evitar movimientos repetitivos de la extremidad en hiperabducción y levantando pesos. Se plantea seguimiento reglado para control evolutivo de masa pulsátil, así como aparición de sintomatología que requeriría nueva derivación para una posible descompresión inmediata.

## Discusión

La costilla cervical tiene una prevalencia estimada del 0,05-3 % en la población general y es la malformación costal más frecuente, sola o asociada a otras anomalías óseas, sobre todo en la mujer (2,5:1). Surge de la 7ª vértebra cervical, menos veces a partir de la 6ª, 5ª e incluso 4ª vértebra (1,2). También se le llama “costilla de Eva” y constituye una costilla accesoria o supernumeraria, siendo más común en reptiles.

Mayoritariamente asintomática y descubierta de modo casual, suele ser bilateral y asimétrica hasta en el 50% de los casos, tanto como rudimento o completa. Cuando es única está en el lado izquierdo. Sólo en el 10% genera dolor o masa indurada en cuello (1-3); son menos los casos en los que se manifiesta como masa pulsátil por desplazamiento de la arteria subclavia (4-6) o por formación de un aneurisma postestenótico (7) cuando concurre con una costilla completa (1,5,8). (Nuestra paciente presenta costilla completa izquierda e incompleta derecha).

Existe una clasificación en 4 grupos (Gruber): 1/ se extiende más allá de la apófisis transversa, 2/casi toca la primera costilla, 3/se une a ella a través de bandas fibrosas o cartilaginosas, 4/la fusión es completa (8); posteriormente ampliada por Blanchard (9), pero finalmente simplificada en dos grupos: parcial o completa (tipo 4 de Gruber) (10).

En las formas completas la tendencia, durante el desarrollo, es a fusionarse con la 1ª costilla o con la apófisis transversa C7 (apofisomegalia); las incompletas terminan libremente en los tejidos blandos del cuello.

Las costillas cervicales se desarrollan al final de 4º mes, durante la embriogénesis, en relación con una mutación del gen HOX. Las anomalías en la expresión del gen HOX también se han relacionado con la oncogénesis (5) y la mortalidad fetal: presentan mayor prevalencia en fetos nacidos muertos con respecto a los nacidos vivos, lo que ha sugerido una actuación como marcadoras de eventos desventajosos durante etapas críticas del desarrollo (11).

Otro gen involucrado es el gen factor diferenciador del crecimiento 11 (GDF11), cuya desactivación se traduce en un patrón anormal del esqueleto axial (4). Hay que señalar que esta malformación constituye una característica fenotípica constante en la monosomía del cromosoma X o Síndrome de Turner.

El síndrome del desfiladero torácico, salida u opérculo torácico incluye un conjunto de síntomas secundarios a la compresión del haz neurovascular (plexo braquial, arteria y vena subclavias) situado en la salida torácica o espacio triangular en la base del cuello, entre músculos escalenos anterior y medio, clavícula y primera costilla. La presencia de una costilla accesoria reduce este espacio y fuerza a las estructuras neurovasculares hacia arriba.

El compromiso neurovascular ocurre en tres espacios: triángulo del escaleno, el espacio costoclavicular y el espacio del pectoral menor. Implica, por tanto, síntomas neurológicos, venosos y/o arteriales (7).

La incidencia es de 3 a 80/1000, siendo la afectación neurogénica, con alcance del tronco o plexo braquial originado en las raíces nerviosas de

C5 a T1 (C5 –C7 Plexo braquial superior y C8-T1 Plexo braquial inferior), el 90-95% de los casos. Le sigue el síndrome venoso (3-5 %) y en último lugar el arterial (1-2%), con implicación subclavia y axilar e inicio de síntomas entre los 20 y 50 años, de modo unilateral y por igual en ambos sexos (12).

Los mecanismos que pueden provocar el síndrome del desfiladero abarcan traumatismos, movimientos repetitivos y variantes anatómicas. Entre los traumatismos el latigazo cervical, fractura de clavícula, hemorragias y hematomas. La hipertrofia muscular subsecuente a los movimientos repetitivos e intensos de la extremidad puede provocar compresión, edema, circulación colateral y trombosis venosa, como en el caso del síndrome Paget-Schroetter. Entre las variantes anatómicas la más común es la costilla cervical, explicando hasta el 20% de los casos de implicación neurológica. Un escaleno supernumerario, anomalías en la primera costilla o tumores invasivos pueden ser causa de compresión local.

La afectación neurológica comprende síntomas como parestesias y debilidad de miembros superiores, sobre todo del territorio cubital y la eminencia tenar (es característica la mano de Gilliat-Sumner si coexiste atrofia), dolor cervical, hombro, trapecios, supraclavicular, pectoral, cefalea occipital y de pabellón auricular.

La afectación arterial por compresión de costilla anómala o bandas fibrosas, de escaleno anterior o del tendón del pectoral menor implica una estenosis y aneurisma distal (lo cual fue la sospecha y el motivo de derivación a urgencias con nuestra paciente ) inductor tanto de una isquemia aguda de la extremidad (dolor, cianosis, palidez, frialdad, retardo relleno capilar, ausencia de pulsos distales , e incluso lesiones isquémicas de los dedos como úlceras y necrosis), fenómeno de Raynaud secundario, como de cuadros embólicos responsables de accidentes cerebro vasculares(12-14).

El diagnóstico se efectúa con electromiografía (neurogénico), Rx de tórax, ecografía doppler, tomografía computerizada, angiogramía, arteriografía y/o venografía (7).

En los cuadros neurológicos el tratamiento es conservador, incluida la fisioterapia durante 4 a 6 meses, y sólo será quirúrgico cuando éste fracase. En los cuadros vasculares la elección es la trombolisis intracatéter y/o intervención quirúrgica para descompresión de estructuras comprometidas: resección vía transaxilar o supraclavicular, escalenectomía o escalenotomía e incluso supresión de la primera costilla (7, 10, 15).

La complicación menos prevalente, pero sí peligrosa, (por las implicaciones isquémicas, embolígenas y/o hemorrágicas), son los aneurismas de la arteria subclavia, por lo que es

recomendable un estrecho seguimiento evolutivo(12,13), el cual se explica y es llevado a cabo con nuestra paciente.

## Conclusiones

Una masa pulsátil en hueco supraclavicular a veces constituye una variante anatómica de la normalidad: arteria subclavia verticalizada por costilla cervical. Pensar en esta última al leer una radiografía de tórax puede ayudar a orientar el diagnóstico y evitar escalada de pruebas innecesarias. No obstante, es preciso un cuidadoso diagnóstico diferencial para descartar patologías graves o urgentes.

Con el tiempo puede causar el síndrome del desfiladero torácico, con sintomatología neurológica, venosa y/o arterial. Hasta el momento en que se inicien síntomas el tratamiento es únicamente preventivo, fundamentalmente evitando movimientos repetitivos y vigorosos con la extremidad.

## Contribución de los autores

Todos los autores participaron en todo el proceso de la investigación.

## Conflicto de Interés

Declaramos no tener conflicto de interés.

## Fuentes de financiamiento

El estudio fue de carácter autofinanciado

## Bibliografía

- De Pablo- Marquez B, García- Font D, Díaz- Carrasco FJ. Costilla cervical bilateral. *FMC*. 2016; 23(5):e88. Disponible en: [https://www.researchgate.net/publication/301355499\\_Costilla\\_cervical\\_bilateral](https://www.researchgate.net/publication/301355499_Costilla_cervical_bilateral)
- Buyukkaya A, Buyukkaya R, Ozel M.A, Erdogan B. Cervical rib mimicking supraclavicular mass. *Joint Bone Spine*. 2015;82:464
- Checa A. A cervical rib presenting as a hard, immobile lump in the neck. *Eur J Rheumatol*. 2019; 7(1):48-49. Disponible en: <https://www.eurjrheumatol.org/Content/files/sayilar/195/48-49.pdf>
- Spadlinski L, Cecot T, Majos A, Stefánczyk L, Pietruszewska W, Wyśiadecki G, et al. The epidemiological, morphological and clinical aspects of the cervical ribs in humans. *BoiMed Research International*. 2016 (1):1-7. Disponible en: <https://www.hindawi.com/journals/bmri/2016/8034613/>
- Suparna R, Neha J, Ekta N, and Jyoti Singh, Sanders RJ, Hammond SL. Cervical Rib: A Rare Differential of a Supraclavicular Mass. *Ear, Nose & Throat Journal*. 2020; 1–2. Disponible en: <https://journals.sagepub.com/doi/full/10.1177/0145561320950495>
- Zou Chang K, Likes K, Davis K, Demos J, Freischlag JA. The significance of cervical ribs in thoracic outlet syndrome. *Journal of Vascular Surgery*. 2013; 57(3):771-775. Disponible en: [https://www.jvascsurg.org/article/S0741-5214\(12\)01928-3/fulltext](https://www.jvascsurg.org/article/S0741-5214(12)01928-3/fulltext)
- Garnero V, Sorrentino L, Failo A, González-Malla C, Catalano HN. Síndrome del opérculo torácico. Diagnóstico inesperado en una paciente con parestesias de miembro superior izquierdo. *Rev Esp Casos Clin Med Intern (RECCMI)*. 2016; 1(0): 72-75. Disponible en: [https://reccmi.redaccioncto.com/pdf/RECCMI/1/Caso\\_26\\_RECCMI.PDF](https://reccmi.redaccioncto.com/pdf/RECCMI/1/Caso_26_RECCMI.PDF)
- Ballesteros-Lara T, Martines- Montes MA, Delgado –Sala A. Costilla cervical en el diagnóstico diferencial de una masa supraclavicular. *Rev Pediatr Aten Primaria*. 2014; 16 (61): 45-48. Disponible en: [https://www.researchgate.net/publication/274751916\\_Costilla\\_cervical\\_en\\_el\\_diagnostico\\_diferencial\\_de\\_una\\_masa\\_supraclavicular](https://www.researchgate.net/publication/274751916_Costilla_cervical_en_el_diagnostico_diferencial_de_una_masa_supraclavicular)
- Nwadinigwe Cu, Iyidobi Ec, Ekwunife Rt, Onwuekwe Cv. Thoracic Outlet Syndrome from Bilateral Cervical Ribs -A Clinical Case Report. *J Orthop Case Rep*. 2018; 8(2):78-80. Disponible en: <https://pubmed.ncbi.nlm.nih.gov/30167420/>
- Köksal V. Cervical Rib Which Resembles Original Thoracic Rib Presenting with Thoracic Outlet Syndrome (TOS): Literature Review with a Case Report. *Int. J. Morphol*. 2019; 37(4). Disponible en: [https://scielo.conicyt.cl/scielo.php?script=sci\\_arttext&pid=S0717-95022019000401522](https://scielo.conicyt.cl/scielo.php?script=sci_arttext&pid=S0717-95022019000401522)
- Furtado LV, Thaker HM, Erickson LK, Shirts BH y JOpitz JM, “Las costillas cervicales son más frecuentes en los fetos muertos que en los nacidos vivos y están fuertemente asociadas con la aneuploidía fetal”. *Patología pediátrica y del desarrollo*. 2011; 14 (6): 431–437.
- Cano-Trigueros E y Díaz-Serrano R. Costilla cervical articulada con primera costilla como causa de isquemia aguda. *Rev Chil Cir* 2018; 70(1):9-10. Disponible en: <https://www.revistacirugia.cl/index.php/revistacirugia/article/view/80/34>
- Iang S, Shen H, Tan WQ, Lu H. Arterial thoracic outlet syndrome caused by cervical ribs-an unusual case report. *Medicine (Baltimore)*. 2019; 98(11): e14778. Disponible en: <https://pubmed.ncbi.nlm.nih.gov/30882649/>
- Viertel VG, Intrapromkul J, Maluf F, Patel NV, Alluwaimi F, Walden MJ, et al. Cervical ribs: A common variant overlooked in CT imaging. *AJNR Am J Neuroradiol*. 2012; 33(11): 2191-2194. Disponible en: <https://pubmed.ncbi.nlm.nih.gov/22790240/>
- Morel J, Pirvu A, Elie A, Gallet N, Magne JL, Spear R, Functional Results of Cervical Rib Resection for Thoracic Outlet Syndrome: Impact on Professional Activity. *Ann Vasc Surg*. 2019; 56:233-239. Disponible en: <https://pubmed.ncbi.nlm.nih.gov/30476612/>