



Revista Argentina de Reumatología

ISSN: 0327-4411

ISSN: 2362-3675

dario.scublinsky@reumatologia.org.ar

Sociedad Argentina de Reumatología
Argentina

Serrano, Eliana Rebeca; Papasidero, Silvia Beatriz;
Hernández-Díaz, Cristina; Ventura-Ríos, Lucio
Tenosinovitis en artritis reumatoidea, evaluación por ultrasonido y resonancia magnética
Revista Argentina de Reumatología, vol. 33, núm. 2, 2022, -Junio, pp. 106-116
Sociedad Argentina de Reumatología
Argentina

Disponible en: <https://www.redalyc.org/articulo.oa?id=692174274010>

- Cómo citar el artículo
- Número completo
- Más información del artículo
- Página de la revista en redalyc.org

redalyc.org

Sistema de Información Científica Redalyc

Red de Revistas Científicas de América Latina y el Caribe, España y Portugal
Proyecto académico sin fines de lucro, desarrollado bajo la iniciativa de acceso
abierto

Revista Argentina de

REUMATOLOGÍA

Sociedad Argentina de Reumatología

Revisión

Tenosinovitis en artritis reumatoidea, evaluación por ultrasonido y resonancia magnética

Tenosynovitis in rheumatoid arthritis, ultrasound and magnetic resonance evaluation

Eliana Rebeca Serrano¹, Silvia Beatriz Papasidero¹, Cristina Hernández-Díaz², Lucio Ventura-Ríos²

Palabras clave: tenosinovitis; artritis reumatoide; ecografía; resonancia magnética.

- ¹ Servicio de Reumatología, Hospital General de Agudos Dr. Enrique Tornú, Ciudad Autónoma de Buenos Aires, Argentina
- ² Laboratorio de ultrasonido musculoesquelético y articular, Instituto Nacional de Rehabilitación "Luis Guillermo Ibarra Ibarra", México

Contacto de la autora: Eliana

Rebeca Serrano

E-mail: elianaserrano87@gmail.com

Fecha de trabajo recibido: 10/03/22

Fecha de trabajo aceptado: 16/03/22

Conflictos de interés: los autores declaran que no presentan conflictos de interés.

Revista Argentina de Reumatología 2022; Vol. 33 (106-116)

Key words: tenosynovitis; rheumatoid arthritis; ultrasound; magnetic resonance

RESUMEN

La tenosinovitis es una manifestación frecuente de la artritis reumatoidea (AR), asociada a la presencia de rupturas tendinosas, discapacidad funcional y procesos erosivos de las articulaciones adyacentes.

En los últimos años el manejo clínico de la AR ha sido respaldado por diferentes métodos de evaluación por imágenes, como la ultrasonografía (US) y la resonancia magnética (RM). Estas son herramientas de gran utilidad en la práctica clínica porque permiten la detección precoz de la actividad de la enfermedad y, por lo tanto, un tratamiento oportuno. Por medio de diferentes escalas de evaluación del daño articular y periarticular (como el tendinoso) es posible valorar el estado de la enfermedad y la respuesta al tratamiento. La presente revisión tiene como objetivo describir las escalas de evaluación de la RM y la US en la valoración de la tenosinovitis en pacientes con AR.

ABSTRACT

Tenosynovitis is a frequent manifestation of Rheumatoid Arthritis (RA), it is associated with tendon ruptures, functional disability, and erosive processes in the adjacent joints. In recent years, RA clinical management has been supported by different imaging methods such as ultrasound (US) and magnetic resonance (MR). These methods are particularly useful tools in clinical practice because they allow the early detection of disease activity and, therefore, prompt treatment. Through different evaluation scales of joint and periarticular damage (such as tendon) they also make possible to assess the state of the disease and the treatment response.

The present review aims to describe the scores described for MRI and US to evaluate tenosynovitis in RA patients.

INTRODUCCIÓN

La artritis reumatoidea (AR) es una enfermedad inflamatoria, sistémica y crónica, caracterizada por el compromiso de pequeñas y grandes articulaciones¹. Sin embargo, la inflamación en la AR no solo se localiza en las articulaciones, sino también en estructuras periarticulares como las vainas tendinosas².

La tenosinovitis es una manifestación frecuente de la AR asociada a la presencia de dolor, que puede provocar rupturas tendinosas, discapacidad y procesos erosivos en las articulaciones adyacentes³.

La evaluación de la actividad inflamatoria y la gravedad de la AR, y otras artritis inflamatorias crónicas, es esencial en la práctica reumatológica porque permite tomar decisiones terapéuticas a partir de la valoración del estado de la enfermedad y su respuesta al tratamiento⁴. El manejo clínico de la AR ha sido tradicionalmente respaldado por hallazgos bioquímicos y radiográficos. Sin embargo, las modalidades de imagen como la ultrasonografía (US) y la resonancia magnética (RM) mejoraron la posibilidad de tratamiento oportuno de los pacientes gracias a una mayor sensibilidad y especificidad para detectar la inflamación⁵.

La presente revisión tiene como objetivo describir los scores de evaluación para la RM y la US, utilizados para valorar la tenosinovitis en pacientes con AR.

Anatomía del tendón y tenosinovitis

El tendón está constituido por un 55-70% de agua, y la mayoría de su peso seco es colágeno (60-85%)⁶. Las moléculas de colágeno se orientan de una manera jerárquica y en cada nivel se entremezcla con una matriz menos fibrosa, altamente hidratada, conocida como la sustancia fundamental^{7,8}.

Los aportes proporcionales de la extensión de la fibra y el corte al estiramiento total del material dependen de las propiedades mecánicas relativas de las fibras y de la matriz circundante. Grupos de cinco moléculas de colágeno están unidos por enlaces cruzados intermoleculares para formar penta-fibrillas, las cuales se empaquetan juntas y forman fibrillas. Las fibrillas se estabilizan mediante enlaces cruzados y, en el tendón, se agregan para formar fibras de colágeno. Las fibras se agregan una vez más para formar la subunidad más grande del tendón, el fascículo, visible a simple vista. Cada fascículo está rodeado por un compartimento de tejido conectivo llamado matriz interfascicular (MIF). La MIF (a veces también denominada endotenon) une los fascículos para formar la unidad completa del tendón, y es particularmente importante para los tendones que funcionan como reservas de energía⁹ (Figura 1).

La superficie del tendón está cubierta por el epitenon, que es una vaina de tejido conectivo continua con la MIF. Cada tendón posee una envoltura adicional diferente que está diseñada para reducir la fricción durante el movimiento, esto permite diferenciarlos en dos tipos: el paratenon (tipo 1), capa adicional de tejido conectivo suelto que rodea a los tendones en regiones alejadas de las articulaciones para facilitar el movimiento de los tendones debajo de la piel; y la vaina tenosinovial (tipo 2), cuando un tendón pasa alrededor de una articulación y garantiza el deslizamiento suave por las estructuras circundantes^{10,11}. Esta vaina sinovial se compone de dos capas: una interna o visceral, y otra externa o parietal, interconectadas por el mesotenon que las conecta y provee el acceso a los vasos sanguíneos. La cavidad virtual entre ambas capas contiene una pequeña cantidad de líquido sinovial que facilita el deslizamiento del tendón dentro de la envoltura o vaina.

Macroscópicamente el tendón normal es de color blanco brillante, con textura fibroelástica firme, y puede dividirse en dos tipos: tendones que siguen un curso o dirección recta (tipo 1), y aquellos que redirigen su curso antes de su inserción (tipo 2)¹². El colágeno a lo largo del eje largo del tendón da lugar a un tejido altamente anisotrópico cuando se evalúa por ultrasonido.

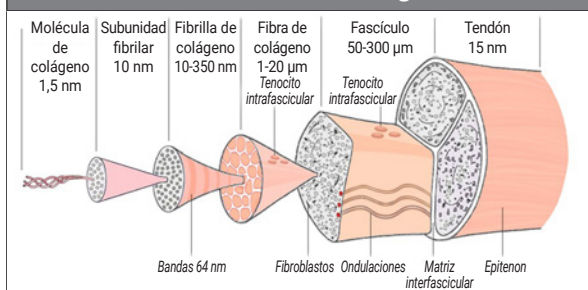
La tenosinovitis es la inflamación del revestimiento sinovial de las vainas del tendón, en aquellos tendones que tienen vaina tenosinovial. Se define ecográficamente como la inflamación aguda o crónica caracterizada por distensión de la vaina que forma un halo alrededor del tendón, independientemente de sus causas¹³. La mayoría de los tendones en el cuerpo son cortos y no poseen vainas. Estos, a diferencia de los tendones con vainas, se vascularizan a través del músculo y el paratenon. A su vez no todos los tendones en la mano, muñeca y pie tienen vainas.

En la mano, en la región dorsal, los compartimentos extensores tienen vainas sinoviales que se disponen con diferentes longitudes y envuelven a cada tendón en forma individual, sin sobrepasar al retináculo extensor, aproximadamente de 2 a 4 cm por encima y entre 1 a 2 cm del borde distal o inferior, mientras que la vaina del extensor cubital del carpo puede extenderse más allá de la base del quinto metacarpiano. Esta vaina tenosinovial en los tendones extensores se encuentra ausente a nivel de las articu-

laciones metacarpofalángicas (MCF) e interfalángicas, dado que en estas regiones los tendones están cubiertos por un paratenon. En evidencia de signos de “inflamación peritendínea” se ha denominado a esta lesión paratenonitis.

Por otro lado, en la región palmar o flexora, las vainas tendinosas de los dedos segundo, tercero y cuarto presentan una vaina digital que se extiende hasta 1 cm por encima de las articulaciones MCF hasta la base de cada falange distal correspondiente. Por el contrario, los dedos laterales (primero y quinto) presentan una vaina digitocarpiana que se dispone de la siguiente manera: en el primer dedo (vaina del tendón flexor largo del pulgar), comienza en la base de la falange distal y finaliza hasta dos traveses de dedo por encima del retináculo flexor del carpo, mientras que en el quinto dedo (vaina tendinosa común de los tendones flexores), se extiende desde la base de la falange distal y al llegar a la palma, se ensancha hacia el lateral para abarcar el área carpometacarpiana del segundo, tercer y cuarto dedo, y así finalizar por encima del borde proximal del retináculo flexor. Por lo tanto, entre el túnel carpiano y la base de estos dedos existe una brecha en la envoltura tenosinovial. Por fuera del túnel carpiano, el tendón flexor radial del carpo presenta una vaina tenosinovial, mientras que el tendón flexor cubital del carpo carece de esta cobertura¹⁴.

Figura 1: Estructura del tendón, basado en el esquema de Kastelic, et al., que muestra la estructura jerárquica del tendón, en el cual las moléculas de colágeno se ensamblan para formar subunidades de diámetro creciente. En cada nivel, el colágeno se intercala con una pequeña cantidad de matriz no colágena⁷.



Adaptada de Kastelic et al.⁷.

Tenosinovitis en la artritis reumatoidea

La tenosinovitis es común en la AR, y su detección por US puede ser el mejor predictor de

imágenes para las recaídas^{15,16}. Esta herramienta también demostró sinovitis y, en menor medida, tenosinovitis subclínica en pacientes en remisión clínica, pero su estudio es de escaso interés con respecto al monitoreo y tratamiento. Pocos trabajos de estrategia terapéutica de la AR se ocupan de la tenosinovitis, lo que probablemente se explica por la deficiencia para distinguir clínicamente entre la sinovitis y la tenosinovitis, pero también, por el hecho de que la ruptura del tendón es menos común que la destrucción articular y, en consecuencia, se considera un aspecto menos importante de la enfermedad. Sin embargo, a pesar de que la estrategia actual de tratamiento ha reducido la actividad de la enfermedad y el grado de destrucción de las articulaciones, el dolor y la pérdida de la función aún son comunes entre los pacientes con AR. Por lo tanto, se requiere un enfoque más amplio en la evaluación de la enfermedad para optimizar aún más el tratamiento, incluyendo la valoración de la tenosinovitis⁵.

Evaluación de la tenosinovitis

Clínicamente la tenosinovitis se manifiesta por dolor e impotencia funcional en el sitio de la inflamación y puede producir tumefacción local que, en varias ocasiones, no se hace evidente a la inspección. De hecho, la tenosinovitis con frecuencia se pasa por alto en la práctica clínica debido a que el examen físico puede ser muy desafiante en pacientes con múltiples articulaciones inflamadas, cambios estructurales y patología periarticular, que ocurren en áreas anatómicas complejas como la mano o el pie¹⁷. Por ejemplo, a nivel de las correderas extensoras del carpo, con frecuencia, la tenosinovitis es indistinguible de la sinovitis al examen semiológico lo que da lugar a errores diagnósticos y, consecuentemente, a tratamientos desacertados.

La US musculoesquelética es una modalidad de imagen fácilmente disponible, útil y versátil con una alta aceptabilidad por parte del paciente. Se ha confirmado que la ecografía es más precisa que la inspección clínica para detectar sinovitis y tenosinovitis¹⁸. Es eficaz para evaluar y monitorear las lesiones inflamatorias de los tendones sin uso de medio de contraste adicional, incluso en períodos preclínicos y tempranos de la enfermedad, como durante la presencia de artralgiyas sospechosas de AR, artritis

tempranas e indiferenciadas donde la US puede evidenciar tenosinovitis como primera manifestación de la enfermedad. Sin embargo, no ha sido implementada por completo en la práctica habitual y en los ensayos clínicos⁴.

Por otro lado, la RM proporciona una excelente visualización de los huesos y tejidos blandos de la mano, incluida la tenosinovitis. Presenta una adecuada sensibilidad, especificidad y capacidad de discriminación para el diagnóstico de AR (frente a individuos sanos)^{19,20}. Además, la RM detecta inflamación subclínica (sinovitis y/o edema de médula ósea -EMO-) a nivel de carpos y MCF en pacientes con AR en remisión. Dichos hallazgos se informaron en un porcentaje elevado de las articulaciones evaluadas (sinovitis: 87-96,2%, EMO: 23-53% y tenosinovitis: 20,8-46,8%)^{21,22,23}. Existen datos preliminares que indican que la sinovitis, posiblemente el EMO y la tenosinovitis detectados por RM, pueden predecir la progresión del daño estructural, incluso antes que el mismo se evidencie en las radiografías de pacientes con AR en remisión clínica^{22,24,25}.

Definiciones de tenosinovitis en artritis reumatoidea según métodos de imagen

En la RM se define tenosinovitis como la presencia de derrame peritendinoso y/o realce post-contraste tenosinovial, visto en secuencias axiales en ≥ 3 cortes consecutivos²⁶.

De acuerdo con la definición de 2005 del *Outcome Measures in Rheumatology in Clinical Trials* (OMERACT), en la US se define la tenosinovitis como un tejido engrosado hipoeoico o anecoico, con o sin fluido, dentro de la vaina del tendón, confirmado en dos planos perpendiculares, y que puede exhibir señal Doppler de poder (DP)²⁷. Esta definición ha sufrido algunos ajustes y observaciones en el tiempo sobre la extensión y diferenciación de la señal Doppler de los vasos nutricios normales, y también incluye la definición de tendón normal (Tablas 1 y 2)^{27,28,29}.

Más adelante, en 2014, el grupo OMERACT definió el daño del tendón como la presencia (en escala de grises) de un defecto tendinoso focal, interno y/o periférico (es decir, ausencia de fibras) en la región encerrada por la vaina del tendón, vista en dos planos perpendiculares^{29,30}.

Tabla 1: Definiciones ecográficas de tendón normal y estructuras relacionadas^{17,28}.

	Definición
Tendón	Tejido hiperecoico (con relación a la grasa subdérmica) con patrón fibrilar (es decir, líneas paralelas hiperecoicas en plano longitudinal y puntos hiperecoicos en planos transversales)
Vaina sinovial del tendón	Halo hipoeoico regular (con relación a las fibras tendinosas) que rodea y adelgaza las líneas hiperecoicas regulares por encima y por debajo de la estructura del tendón en el plano transversal/longitudinal respectivamente, en los sitios anatómicos donde se sabe que existen vainas sinoviales y que se pueden distinguir de las poleas y retináculos
Retináculos y poleas	Engrosamiento hipoeoico focal (con relación de las fibras tendinosas) de la vaina tenosinovial, con patrón fibrilar en el área localizada perpendicular a la sonda en su ubicación anatómica normal esperada

Tabla 2: Definiciones ecográficas de anomalías de la vaina tendinosa^{17,28}.

	Definición
Tenosinovitis, modo B	Tejido anormal anecoico y/o hipoeoico (en relación a las fibras del tendón) y ensanchamiento de la vaina del tendón que puede relacionarse tanto con la presencia de líquido anormal tenosinovial como con la hipertrofia
Tenosinovitis, modo Doppler	Señal Doppler (poder o color) peritendinosa dentro de la vaina sinovial, vista en dos planos perpendiculares, excluyendo los vasos nutricios normales (es decir, los vasos en el mesotenon y los vasos que entran en la vaina sinovial desde los tejidos circundantes). El modo Doppler debe usarse solo si el tendón muestra una vaina sinovial peritendinosa que se ensancha en modo B
Derrame de la vaina del tendón	Presencia de material anecoico o hipoeoico anormal (en relación a las fibras del tendón) dentro de la vaina sinovial, ya sea localizada (por ejemplo, en el fondo de sacos sinoviales de la vaina) o que rodea al tendón, que se puede desplazar y se observa en dos planos perpendiculares
Hipertrofia tenosinovial	Presencia de tejido hipoeoico anormal (en relación a las fibras del tendón) dentro de la vaina sinovial que no es desplazable y es poco compresible, y se observa en dos planos perpendiculares

Resonancia magnética y tenosinovitis

La tenosinovitis evaluada por RM generalmente se clasifica según el sistema desarrollado por Haavardsholm et al.³¹. Este es una adición a la valoración del Rheumatoid Arthritis Magnetic Resonance Imaging scoring system (RAMRIS), desarrollado por el grupo de trabajo OMERACT MR, que evalúa sinovitis, osteítis, erosión ósea y estrechamiento del espacio articular^{32,33}. Sin embargo, en 2017, se diseñó un nuevo sistema de puntuación de tenosinovitis que permitió su inclusión en el RAMRIS^{33,34}.

Las recomendaciones de 2016 para el uso de este sistema de puntuación del grupo OMERACT destacan los siguientes aspectos con respecto a la tenosinovitis: en la muñeca, se evalúan los seis compartimentos de los tendones extensores y tres compartimentos flexores, entre la articulación radio-cubital y el gancho de ganchoso; a nivel de las articulaciones MCF, los tendones flexores se evalúan en un área de 1 cm proximal a 1 cm distal de cada articulación (Figuras 2 y 3).

La tenosinovitis en RM se clasifica según el ancho máximo del derrame (en mm) y/o el aumento del grosor tenosinovial medido perpendicularmente al tendón (Tabla 3)³¹.

Niemeantsverdriet et al. realizaron una revisión sobre RM y tenosinovitis detectada en las articulaciones de la muñeca y la mano de los pacientes en diferentes fases de la AR, como lo describe un grupo de trabajo de la *European League Against Rheumatism* (EULAR), y encontraron que en los pacientes asintomáticos si bien la tenosinovitis es infrecuente, la inflamación de bajo grado fue más frecuente de lo esperado que en la población en general, sobre todo en los adultos mayores de 60 años. En los pacientes con artralgias sospechosas de AR, la tenosinovitis fue más frecuente en el tendón flexor de la segunda MCF y en el IV compartimento extensor del carpo (Tabla 4). En los análisis longitudinales, la tenosinovitis tuvo mayor asociación a progresión hacia AR que la sinovitis y el EMO. Por otro lado, los sitios más frecuentes para la detección de

tenosinovitis en la artritis temprana indiferenciada fueron: los tendones flexores de segunda y tercera MCF, y los compartimentos extensores del carpo IV y VI, los tendones flexores *digitorum profundus* y *superficialis*, y el flexor *pollicis longus*. Además, evidenciaron puntuaciones de tenosinovitis más altas en los tendones flexores de la quinta MCF, extensores segunda y cuarta MCF, y I, II, y VI compartimentos extensores del carpo. En este grupo también se encontró una asociación entre la tenosinovitis y el desarrollo de AR³⁵.

Figura 2: Tenosinovitis del segundo y tercer compartimento extensor del carpo. La imagen de RM axial ponderada en T1 (A) e imágenes T2 supresión grasa axial (B) y coronal (C) muestran incremento de líquido dentro del segundo y tercer compartimento extensor, con características morfológicas del tendón preservadas.

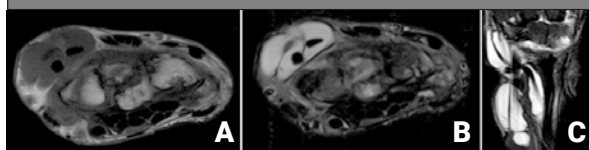


Figura 3: Tenosinovitis del tendón flexor del tercer dedo de la mano. Cortes axiales de RM ponderadas en T1 (A) y T2 con supresión grasa (B). Cortes sagitales T1 (C), T2 (D) y STIR (E). Muestran aumento de líquido rodeando al tendón flexor del tercer dedo.

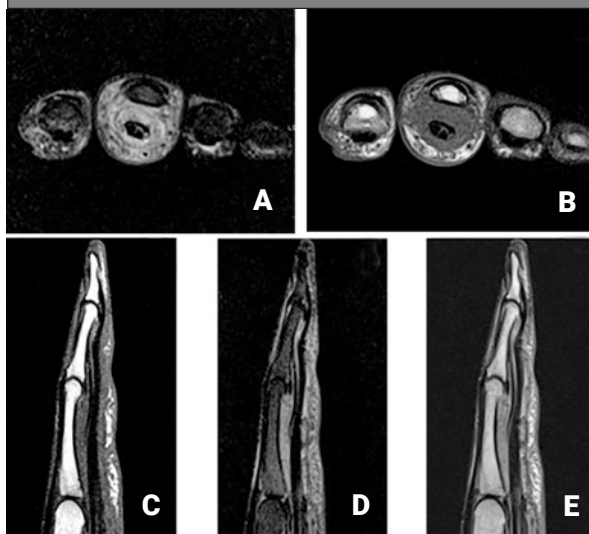


Tabla 3: Clasificación semicuantitativa de las anomalías de la vaina del tendón mediante el uso de la resonancia magnética³¹.

Grado 0	Normal. Sin derrame peritendinoso o proliferación sinovial con realce
Grado 1	Derrame peritendinoso <2 mm y/o proliferación sinovial con realce
Grado 2	Derrame peritendinoso de ≥2 y <5 mm y/o proliferación sinovial con realce
Grado 3	Derrame peritendinoso de ≥5 mm y/o proliferación sinovial con realce

Tabla 4: Descripción general de la tenosinovitis detectada por resonancia magnética en diferentes fases del desarrollo de la artritis reumatoidea.

Edad (media)		Estadio libre de síntomas		Artralgias	Artritis
		40-59 años	>60 años		
MCF Extensores	2	0	0	4	15
	3	1	0	3	12
	4	0	0	3	11
	5	0	0	6	4
MCF Flexores	2	1	6	10	22
	3	3	12	8	22
	4	3	6	6	8
	5	1	2	1	20
Carpó Extensores	I	0	0	3	18
	II	0	0	2	18-20
	III	0	0	1	9
	IV	0	2	12	20-33
	V	0	0	1	12
	VI	9	12	8	20-39
Carpó Flexores	1	0	0	0	0
	2	0	0	1	15-44
	3	0	0	1	25
	4	0	2	0	5

Adaptada de Niemantsverdriet et al.³⁵.

MCF: articulaciones metacarpofalángicas.

Ultrasonografía y tenosinovitis

Se ha desarrollado una variedad de sistemas de puntuación que permiten evaluar la tenosinovitis por US. Durante la última década, el Grupo OMERACT US ha trabajado para abordar las cualidades métricas de la técnica en la AR. Más recientemente, propuso un nuevo sistema de puntuación de tenosinovitis semicuantitativo que gradúa la tenosinovitis en escala de grises (EG) y DP en 4 grados, permitiendo cuantificar las señales Doppler dentro de la vaina sinovial engrosada y dentro del vientre del tendón, excluyendo aquellos lugares de vascularización característicos. La confiabilidad multicéntrica interobservador demostró ser buena para la evaluación DP, y moderada para la evaluación en modo B. El acuerdo intraobservador fue bueno tanto para el modo B como para DP (Tabla 5)²⁸.

Teniendo en cuenta que un sistema de puntuación semicuantitativo incluye el riesgo de un efecto techo, en 2016 se realizó una comparación entre este sistema de puntuación y un método de evaluación DP cuantitativo por medio de un índice de píxeles (IP), y el acuerdo intra e interobservadores. Sin embargo, el presente estudio no demostró ventajas del IP en comparación con el sistema de puntuación OMERACT semicuantitativo³⁶.

Por otro lado, existen otros métodos de puntuación, como el sistema binario (es decir pre-

sencia/ausencia), frecuentemente utilizados³⁷. En una revisión sistemática se observó que la mayoría de los estudios (n=20; 60,6%) empleó este sistema para las anomalías tendinosas, seguidos por la puntuación semicuantitativa para la tenosinovitis en EG en 12 estudios (36,4%) y para los modos DP o Doppler color (DC) en 10 estudios (30,3%)⁴.

Para el daño del tendón, Bruyn et al. elaboraron un sistema de puntuación. El panel de expertos subrayó la necesidad de evaluar el daño del tendón en ambos planos: transversal y longitudinal. Inicialmente establecieron un sistema de puntuación semicuantitativo de cuatro grados (grado 0: normal, grado 1: mínimo, grado 2: moderado, grado 3: grave) para calificar el daño del tendón utilizando el modo B de la US. Durante el proceso de revisión, se observó que un sistema de calificación semicuantitativa de cuatro grados no funcionaba para la mayoría de los expertos y, según su opinión, se acordó un sistema de puntuación de tres grados (0-2) (Tabla 6). Finalmente, entre los ecografistas experimentados, la fiabilidad interobservador e intraobservador fue alta demostrando relevancia para la práctica clínica³⁰.

Con respecto a la prevalencia y la localización de los tendones más frecuentemente afectados en la AR, los estudios arrojan discrepancias.

En 2012, Filippucci et al. describieron la presencia de tenosinovitis en, al menos, un sitio anatómico en el 48,8% sobre 90 pacientes estudiados, y fueron los tendones más frecuentemente comprometidos, los flexores del segundo, tercer y cuarto dedos, y el extensor cubital del carpo³⁸ (Figura 4).

En el estudio *Sonographic Tenosynovitis/arthritis Assessment in Rheumatoid Arthritis Patients in Remission* (STARTER), la prevalencia de tenosinovitis subclínica por EG fue del 52,5% (IC 95%: 48-57) y por DP de 22,7% (IC 95%: 19-27) en pacientes con AR en remisión clínica. La afectación del sexto compartimento del tendón extensor de la muñeca se observó bilateralmente. Otros sitios comunes de detección de tenosinovitis por EG/DP fueron: el cuarto compartimento extensor de la muñeca, los tendones flexores del

segundo dedo en forma bilateral, y los tendones flexores de los tercer y cuarto dedos de la mano derecha¹⁵ (Figura 5).

En 2017, Ventura-Ríos et al., utilizando una escala de siete articulaciones, hallaron una prevalencia de tenosinovitis del 9,6% por EG y de 2,1% para el DP en pacientes con AR en remisión clínica³⁹.

Mollerch et al. también estudiaron la prevalencia de tenosinovitis en pacientes con AR en remisión clínica sostenida, y encontraron tenosinovitis por EG grado ≥ 2 y señal DP ≥ 1 en 14 (23%; IC 95%: 12-34) y 13 (21,7%; IC 95%: 10-32) de los pacientes respectivamente. Los tendones más frecuentemente afectados fueron: sexto compartimento extensor del carpo, tibial posterior, y el segundo, tercer y cuarto tendones flexores⁴⁰ (Figura 6).

Tabla 5: Sistema de puntuación de la ultrasonografía para la tenosinovitis en modo B y modo Doppler^{17,28}.

Grado	Modo B	Modo Doppler
0	Normal	Sin señal
1	Mínimo	Señal peritendinosa focal dentro de la vaina sinovial engrosada (es decir, señales en solo un área de la vaina engrosada), vista en dos planos perpendiculares
2	Moderado	Señal peritendinosa multifocal moderada dentro de la vaina sinovial engrosada (es decir, señales en más de un área de la vaina engrosada), vista en dos planos perpendiculares
3	Severo	Señal peritendinosa difusa y grave dentro de la vaina sinovial engrosada (es decir, señales que llenan la mayor parte de la vaina engrosada), en dos planos perpendiculares

*Si además de una señal anormal dentro de la vaina se observó una señal intratendinosa anormal en dos planos perpendiculares, entonces los grados 1 y 2 se incrementarán en un punto.

** En todos los casos, se excluyen los vasos nutricios normales.

Tabla 6: Graduación del daño del tendón³⁰.

Grado	Modo B
0	Tendón normal
1	Daño parcial del tendón visto en dos planos ortogonales
2	Rotura completa del tendón vista en dos planos ortogonales

Figura 4: Sexto compartimento extensor del carpo. Corte transversal en EG con halo hiper/hipoecoico que distiende la vaina tenosinovial. Además, se observa interrupción central del patrón fibrilar intrasustancia, que se observa hipoecoico, compatible con erosión tendínea (A). Corte longitudinal en EG y DP con halo hiper/hipoecoico que distiende la vaina tenosinovial; presencia de señal DP intratendinosa y en la zona de la vaina tenosinovial (B).

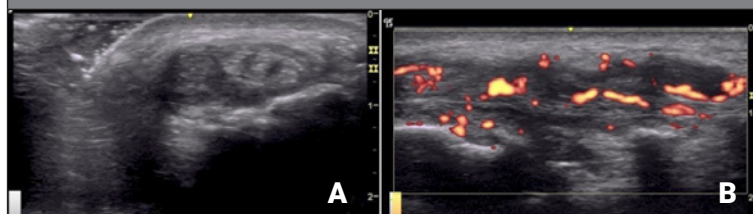


Figura 5: Cuarto compartimento extensor del carpo. Imagen panorámica en corte longitudinal y en EG. Halo hiper/hipoecoico que distiende la vaina tenosinovial.

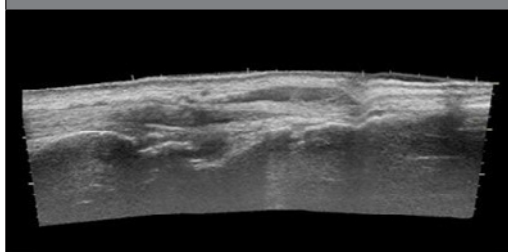
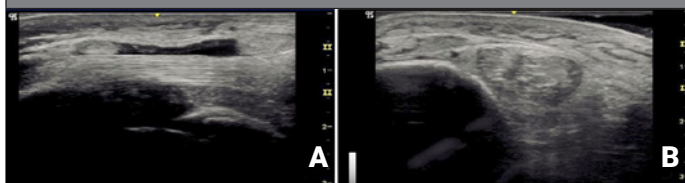


Figura 6: Tendón tibial posterior. Corte longitudinal, en EG; con halo hiper/hipoecoico que distiende la vaina tenosinovial (A). Corte transversal en EG; con halo hiper/hipoecoico que distiende la vaina tenosinovial. El tejido celular subcutáneo se observa con signo de la tierra cuarteada, signo de edema (B).



DISCUSIÓN

En los ensayos clínicos, la ventaja de la RM en comparación con la US es evidente por la posibilidad de adquirir una imagen estandarizada y una lectura centralizada con cegamiento completo, tanto de la adquisición de la imagen como de su evaluación. En la práctica clínica, la US resulta beneficiosa por proporcionar resultados de forma inmediata y, por lo tanto, facilitar una toma de decisiones terapéuticas más rápida, así como el potencial de punciones guiadas por imagen, artrocentesis, infiltraciones y biopsias. Pero esto requiere un operador ultrasonografista experto y, en la mayoría de los casos, equipos de US de alta gama en la consulta externa³.

A lo largo de los últimos 10 años, se realizaron múltiples publicaciones que comparan la sensibilidad de la US vs la RM para hallar tenosinovitis en pacientes con AR, sobre todo en las primeras etapas de la enfermedad.

Ohrndorf et al. buscaron determinar la sensibilidad de la detección de sinovitis y tenosinovitis en 70 pacientes con artritis inflamatoria y clínicamente sospechosa de AR. En este estudio se determinó que la detección de tenosinovitis por EG tuvo una sensibilidad del 50 al 78% y una especificidad del 80 al 94%, mientras que, por DP, fue del 19-58% y del 98-100% respectivamente⁴¹.

En otro estudio comparativo, evaluaron la presencia de tenosinovitis en los tendones del carpo y mano de 15 pacientes con AR mediante el uso de RM y US, utilizando la técnica de fusión de imágenes, e investigaron si la imagen de flujo B (IFB) puede reemplazar al DC. La IFB es nueva técnica de imagen vascular, basada en la física de EG de US, donde no se ven los artefactos del Doppler. En dicho estudio, no se encontraron diferencias estadísticamente signifi-

cativas entre el área del tendón por US y el área del tendón por una de las medidas de RM. En general, la concordancia entre la EG y DC del US y la visualización de tenosinovitis por RM fue buena, pero no entre DC y IFB, por lo que la IFB no sería una alternativa a DC para la medición de flujo lento en tenosinovitis⁴².

Con respecto a la prevalencia de tenosinovitis, no solo se observó discordancia entre diferentes estudios, sino que se detectó que esta variaba en las diferentes etapas de la enfermedad. En general, aproximadamente el 20% de un grupo heterogéneo de pacientes con AR con diferente duración de la enfermedad tenía evidencia de tenosinovitis en la US. La vaina extensora del tendón cubital del carpo se encuentra afectada con mayor frecuencia durante los primeros 6 años de evolución de la enfermedad pero, en la artritis temprana, la tenosinovitis flexora es más común que la tenosinovitis extensora. La razón de esta discrepancia no está clara. Puede ser que la enfermedad de la vaina del tendón flexor sea transitoria, o tal vez que la tenosinovitis flexora tenga una mejor respuesta al tratamiento que otros sitios inflamados⁴³.

La ruptura tendinosa es aún más incierta. En la mano y el carpo ocurre espontáneamente en al menos el 1% de los pacientes con AR de larga evolución, aunque es probable que la incidencia se subestime. Los tendones extensores de los dedos se rasgan con mayor frecuencia en comparación con los flexores. Comparando con los hallazgos de la cirugía, la sensibilidad informada de la RM para las roturas del tendón extensor de grosor completo en pacientes con AR de larga duración varía del 17% al 90% y para la US fue del 67%, pero ambas técnicas de imagen tienen una menor sensibilidad para las roturas parciales⁴⁴.

Los datos actuales demostraron que la US es ligeramente menos sensible que la RM en la detección temprana de sinovitis y tenosinovitis, sin embargo, la mayor sensibilidad de la RM es a expensas de una menor accesibilidad, necesidad de uso de medio de contraste y mayores costos⁴¹.

La elección de la modalidad de imagen puede depender de la experiencia o de condiciones varias (económicas, tecnológicas, disponibilidad, etc.) en un centro específico. Por ejemplo, si se necesita una evaluación objetiva de la inflamación, la US es la herramienta ideal y accesible para evaluar la presencia de sinovitis y tenosinovitis. Sin embargo, para detectar la inflamación en el hueso (osteítis), la RM es actualmente la única modalidad disponible, y también es el mejor método, excepto para controlar la progresión de las erosiones donde la radiología estándar y la tomografía computarizada son los métodos de elección⁴⁴.

CONCLUSIONES

En la AR, la presencia de tenosinovitis incrementa el daño estructural y el riesgo de recaída; su pronta detección y tratamiento inciden en la evolución de la enfermedad a corto y mediano plazo. Por lo tanto, consideramos que su valoración debería incluirse en los sistemas de evaluación de la enfermedad.

La US es una herramienta útil, capaz de diferenciar la sinovitis de la tenosinovitis, y actualmente es una técnica accesible en la mayoría de los centros de Reumatología, por lo cual sería importante considerar su uso en forma rutinaria dentro de los estudios complementarios para el adecuado seguimiento y la toma de decisiones terapéuticas en los pacientes con AR.

Agradecimientos

Al Dr. Andrés J. Vanrell, del Área de Ecografía Musculoesquelética; al Dr. Federico De Lucas, del Área de Resonancia Magnética, y al Instituto médico de Alta Tecnología (IMAT), Ciudad Autónoma de Buenos Aires, Argentina.

BIBLIOGRAFÍA

1. McCarty DJ. Arthritis and allied conditions. A textboool of Rheumathology. Filadelfia: Lea & Ferbirger, 1985. doi: org/10.1002/anr.1780320826.
2. Eshed I, Feist E, Althoff CE, Hamm B, Konen E, Burmester GR, et al. Tenosynovitis of the flexor tendons of the hand detected by MRI: an early indicator of rheumatoid arthritis. *Rheumatology (Oxford)* 2009;48(8):887-91. doi: 10.1093/rheumatology/kep136.
3. Jain A, Nanchahal J, Troeberg L, Green P, Brennan F. Production of cytokines, vascular endothelial growth factor, matrix metalloproteinases, and tissue inhibitor of metalloproteinases by tenosynovium demonstrates its potential for tendon destruction in rheumatoid arthritis. *Arthritis Rheum* 2001;44(8):1754-60. doi:10.1002/1529-0131(200108)44:8<1754::AID-ART310>3.0.CO;2-8.
4. Alcalde M, D'Agostino MA, Bruyn GA, Möller I, Iagnocco A, Wakefield RJ, et al. A systematic literature review of US definitions, scoring systems and validity according to the OMERACT filter for tendon lesion in RA and other inflammatory joint diseases. *Rheumatology* 2012;51(7):1246-60. doi:10.1093/rheumatology/kes018.
5. Danielsen MA. Ultrasonography for diagnosis, monitoring and treatment of tenosynovitis in patients with rheumatoid arthritis. *Dan Med J* 2018;65(3):B5474. PMID: 29510818.
6. Kjaer M. Role of extracellular matrix in adaptation of tendon and skeletal muscle to mechanical loading. *Physiol Rev* 2004;84(2):649-98. doi:10.1152/physrev.00031.2003.
7. Kastelic J, Galeski A, Baer E. The multicomposite structure of tendon. *Connect Tissue Res* 1978;6(1):11-23. doi:10.3109/03008207809152283.
8. Thorpe CT, Birch HL, Clegg PD, Screen HRC. The role of the non-collagenous matrix in tendon function. *Int J Exp Pathol* 2013;94(4):248-59. doi:10.1111/iep.12027.
9. Thorpe CT, Udeze CP, Birch HL, Clegg PD, Screen HRC. Specialization of tendon mechanical properties results from interfascicular differences. *J R Soc Interface* 2012;9(76):3108-17. doi:10.1098/rsif.2012.0362.
10. Thorpe CT, Screen HR. Tendon structure and composition. *Adv Exp Med Biol* 2016;920:3-10. doi:10.1007/978-3-319-33943-6_1.
11. Thorpe CT, Clegg PD, Birch HL. A review of tendon injury: why is the equine superficial digital flexor tendon most at risk? *Equine Vet J* 2010;42(2):174-80. doi:10.2746/042516409X480395.
12. Chávez-López, MA. Revisión de estructuras, tendones. En: Ventura L. et al. Manual de ecografía musculoesquelética. Ed. Panamericana 2010;17-21.
13. Adham-Aboul FK, Hernández-Díaz C. Soft tissue rheumatism. In: Musculoskeletal ultrasonography in rheumatic diseases. El Miedany Y, (Ed.). 1° Ed. Suiza: Springer. 2015; 239-69.
14. Latarjet M, Ruiz Liard A. Anatomía Humana. 4° Ed. Vol. 1, Miembro superior. Buenos Aires: Médica Panamericana; 2006. pág. Capítulo 58, Mano; pág 557-589.
15. Bellis E, Scire CA, Carrara G, Adinolfi A, Batticciotto A, Bortoluzzi A, et al. Ultrasound-detected tenosynovitis independently associates with patient-reported flare in patients with rheumatoid arthritis in clinical remission: results from the observational study STARTER of the Italian Society for Rheumatology. *Rheumatology (Oxford)* 2016;55(10):1826-36. doi:10.1093/rheumatology/kew258.

16. Filippou G, Sakellariou G, Scirè CA, Carrara G, Rumi F, Bellis E, et al. The predictive role of ultrasound-detected tenosynovitis and joint synovitis for flare in patients with rheumatoid arthritis in stable remission. Results of an Italian multicentre study of the Italian Society for Rheumatology Group for Ultrasound: the STARTER study. *Ann Rheum Dis* 2018;77(9):1283-9. doi:10.1136/annrheumdis-2018-213217.
17. Micu MC, Berghea F, Fodor D. Concepts in diagnosing, scoring, and monitoring tenosynovitis and other tendon abnormalities in patients with rheumatoid arthritis- the role of musculoskeletal ultrasound. *Med Ultrason* 2016;18(3):370-7. doi:10.11152/mu.2013.2066.183.mic.
18. Naredo E, Bonilla G, Gamero F, Uson J, Carmona L, Lffon A. Assessment of inflammatory activity in rheumatoid arthritis: a comparative study of clinical evaluation with grey scale and power Doppler ultrasonography. *Ann Rheum Dis* 2005;64:375-81. doi:10.1136/ard.2004.023929.
19. Amin MF, Ismail FM, El Shereef RR. The role of ultrasonography in early detection and monitoring of shoulder erosions, and disease activity in rheumatoid arthritis patients; comparison with MRI examination. *Acad Radiol* 2012;19(6):693-700. doi:10.1016/j.acra.2012.02.010.
20. Axelsen MB, Ejbjerg BJ, Hetland ML, Skjodt H, Majgaard O, Lauridsen UB. Differentiation between early rheumatoid arthritis patients and healthy persons by conventional and dynamic contrast-enhanced magnetic resonance imaging. *Scand. J Rheumatol* 2014;43(2):109-18. doi:10.3109/03009742.2013.824022.
21. Gandjbakhch F, Conaghan PJ, Ejbjerg B, Haavardsholm EA, Foltz V, Brown AK. Synovitis and osteitis are very frequent in rheumatoid arthritis clinical remission. Results from an MRI study of 294 patients in clinical remission or low disease activity state. *J Rheumatol* 2011;38(9):2039-44. doi:10.3899/jrheum.110421.
22. Brown AK, Conaghan PG, Karim Z, Quinn MA, Ikeda K, Peterfy CG, et al. An explanation for the apparent dissociation between clinical remission and continued structural deterioration in rheumatoid arthritis. *Arthritis Rheum* 2008;58(10):2958-67. doi:10.1002/art.23945.
23. Ranganath VK, Motamedi K, Haavardsholm EA, Maranian P, Elashoff D, McQueen F, et al. Comprehensive appraisal of magnetic resonance imaging findings in sustained rheumatoid arthritis remission: a substudy. *Arthritis Care Res* 2015;67(7):929-39. doi:10.1002/acr.22541.
24. Foltz V, Gandjbakhch F, Etchepare F, Rosenberg C, Tanguy ML, Rozenberg S, et al. Power Doppler ultrasound, but not low-field magnetic resonance imaging, predicts relapse and radiographic disease progression in rheumatoid arthritis patients with low levels of disease activity. *Arthritis Rheum* 2012;64(1):67-76. doi:10.1002/art.33312.
25. Gandjbakhch F, Foltz V, Mallet A, Bourgeois P, Fautrel B. Bone marrow edema predicts structural progression in a 1-year follow-up of 85 patients with RA in remission or with low disease activity with low-field MRI. *Ann Rheum Dis* 2011;70(12):2159-62. doi:10.1136/ard.2010.149377.
26. Østergaard M, Peterfy CG, Bird P, Gandjbakhch F, Glinatsi D, Eshed I, et al. The OMERACT rheumatoid arthritis magnetic resonance imaging (MRI) scoring system: updated recommendations by the OMERACT MRI in Arthritis Working Group. *J Rheumatol* 2017;44(11):1706-12. doi:10.3899/jrheum.161433.
27. Wakefield R, Balint PV, Szkudlarek M, Filippucci E, Bachhaus M, D'Agostino MA, et al. Musculoskeletal ultrasound including definitions for ultrasonographic pathology. *J Rheumatol* 2005;32(12):2485-7. PMID: 16331793.
28. Naredo E, D'Agostino MA, Wakefield RJ, Möller I, Balint PV, Filippucci E, et al. Reliability of a consensus-based ultrasound score for tenosynovitis in rheumatoid arthritis. *Ann Rheum Dis* 2013;72(8):1328-34. doi:10.1136/annrheumdis-2012-202092.
29. Bruyn GA, Iagnocco A, Naredo E, Balint PV, Gutiérrez M, Hammer HB, et al. OMERACT definitions for ultrasonographic pathologies and elementary lesions of rheumatic disorders 15 years on. *J Rheumatol* 2019 Oct;46(10):1388-93. doi:10.3899/jrheum.181095.
30. Bruyn GA, Hanova P, Iagnocco A, D'Agostino MA, Möller I, Terslev L, et al. Ultrasound definition of tendon damage in patients with rheumatoid arthritis. Results of a OMERACT consensus-based ultrasound score focussing on the diagnostic reliability. *Ann Rheum Dis* 2014;73(11):1929-34. doi:10.1136/annrheumdis-2013-203596.
31. Haavardsholm EA, Østergaard M, Ejbjerg BJ, Kvan NP, Kvien TK. Introduction of a novel magnetic resonance imaging tenosynovitis score for rheumatoid arthritis: reliability in a multireader longitudinal study. *Ann Rheum Dis* 2007;66(9):1216-20. doi:10.1136/ard.2006.068361.
32. Østergaard M, Peterfy C, Conaghan P, McQueen F, Bird P, Ejbjerg B, et al. OMERACT rheumatoid arthritis magnetic resonance imaging studies. Core set of MRI acquisitions, joint pathology definitions, and the OMERACT RA-MRI scoring system. *J Rheumatol* 2003;30(6):1385-6. PMID: 12784422.
33. Glinatsi D, Lillegraven S, Haavardsholm EA, Eshed I, Conaghan PG, Peterfy C, et al. Validation of the OMERACT magnetic resonance imaging joint space narrowing score for the wrist in a multireader longitudinal trial. *J Rheumatol* 2015;42(12):2480-5. doi:10.3899/jrheum.141009.
34. Glinatsi D, Bird P, Gandjbakhch F, Haavardsholm EA, Peterfy CG, Vital EM, et al. Development and validation of the OMERACT rheumatoid arthritis magnetic resonance tenosynovitis scoring system in a multireader exercise. *J Rheumatol* 2017;44(11):1688-93. doi:10.3899/jrheum.161097.
35. Niemantsverdriet E, Van der Helm-Van Mil A H M. Imaging detected tenosynovitis of metacarpophalangeal and wrist joints: an increasingly recognised characteristic of rheumatoid arthritis. *Clin Exp Rheumatol* 2018;36 suppl114(5):131-8. PMID: 30296973.
36. Ammitzbøll-Danielsen M, Østergaard M, Naredo E, Terslev L. Validity and sensitivity to change of the semi-quantitative OMERACT ultrasound scoring system for tenosynovitis in patients with rheumatoid arthritis. *Rheumatology* 2016;55(12):2156-66. doi:10.1093/rheumatology/kew317.
37. Bruyn GAW, Möller I, Garrido J, Bong D, D'Agostino MA, Iagnocco A, et al. Reliability testing of tendon disease using two different scanning methods in patients with rheumatoid arthritis. *Rheumatology* 2012;51(9):1655-61. doi:10.1093/rheumatology/kes103.
38. Filippucci E, Gabba A, Di Geso L, Girolimetti R, Salaffi F, Grassi W. Hand tendon involvement in rheumatoid arthritis: an ultrasound study. *Semin Arthritis Rheum* 2012;41(6):752-60. doi:10.1016/j.semarthrit.2011.09.006.
39. Ventura-Ríos L, Sánchez-Bringas G, Hernández-Díaz C, Cruz-Arenas E, Burgos-Vargas R. Subclinical synovitis and tenosynovitis by ultrasonography (US) 7 score in patients with rheumatoid arthritis treated with synthetic drugs, in clinical remission by DAS28. *Reumatol Clin* 2017;15(5):e5-e9doi:10.1016/j.reuma.2017.10.011.

40. Mollerach FB, Marin J, Zacarias J, Scolnik M, Rosa J, Ruta S, Soriano ER. Tenosinovitis subclínica detectada por ecografía en pacientes con artritis reumatoide en remisión clínica sostenida. *Rev Arg Reumatol* 2018;29(2): 28-33.
41. Ohrndorf S, Boer AC, Boeters DM, Ten Brinck RM, Burmes-ter GR, Koterkaas MC, Kortekaas MC, van der Helm-van Mil AHM. Do musculoskeletal ultrasound and magnetic resonance imaging identify synovitis and tenosynovitis at the same joints and tendons? A comparative study in early inflammatory arthritis and clinically suspect arthral-gia. *Arthritis Res Ther* 2019;21(1):59. doi:10.1186/s13075-019-1824-z.
42. Ammitzbøll-Danielsen M, Glinatsi D, Torp-Pedersen S, Møller JM, Naredo E, Ostergaard M, Terslev L. Tenosyno-vitis evaluation using image fusion and B-flow. A pilot study on new imaging techniques in rheumatoid ar-thritis patients. *Ultraschall Med* 2017 Jun;38(3):285-93. doi:10.1055/s-0043-101228.
43. Rubin DA. MRI and ultrasound of the hands and wrists in rheumatoid arthritis. I. Imaging findings. *Skeletal Radiol* 2019 May;48(5):677-95. doi:10.1007/s00256-019-03179-z
44. Østergaard M, Boesen M. Imaging in rheumatoid arthritis: the role of magnetic resonance imaging and computed tomography. *Radiol Med* 2019;124(11):1128-41. doi:10.1007/s11547-019-01014-y.