



Revista Argentina de Reumatología

ISSN: 0327-4411

ISSN: 2362-3675

dario.scublinsky@reumatologia.org.ar

Sociedad Argentina de Reumatología  
Argentina

Echevarría Cross, Alejandro; Arango Guerra, Pablo;  
Pérez Restrepo, María; Chavarriaga Restrepo, Andrés  
Síndrome del dedo azul: de la piel a lo multisistémico  
Revista Argentina de Reumatología, vol. 33, núm. 3, 2022, Julio-Septiembre, pp. 173-185  
Sociedad Argentina de Reumatología  
Argentina

Disponible en: <https://www.redalyc.org/articulo.oa?id=692174531010>

- Cómo citar el artículo
- Número completo
- Más información del artículo
- Página de la revista en redalyc.org

redalyc.org

Sistema de Información Científica Redalyc

Red de Revistas Científicas de América Latina y el Caribe, España y Portugal  
Proyecto académico sin fines de lucro, desarrollado bajo la iniciativa de acceso  
abierto

## Revisión

### Síndrome del dedo azul: de la piel a lo multisistémico

#### *Blue digit syndrome: from skin to a multisystemic etiology*

Alejandro Echavarría Cross<sup>1</sup>, Pablo Arango Guerra<sup>1</sup>, María Pérez Restrepo<sup>1</sup>, Andrés Chavarriaga Restrepo<sup>2</sup>

<sup>1</sup> Facultad de Medicina, Universidad  
Centros de Estudios en Salud (CES),  
Medellín, Antioquia, Colombia

<sup>2</sup> Servicio de Reumatología, Clínica  
Centros de Estudios en Salud (CES),  
Medellín, Antioquia, Colombia

**Palabras clave:** síndrome del dedo azul; isquemia; oclusión de vasos distales.

Revista Argentina de Reumatología  
2022; Vol. 33 (173-185)

**Contacto del autor:** Alejandro  
Echavarría Cross

E-mail: aechavaralejo@hotmail.com

Fecha de trabajo recibido: 08/07/22

Fecha de trabajo aceptado: 05/09/22

**Conflictos de interés:** los autores  
declaran que no presentan conflictos  
de interés.

**Key words:** blue digit syndrome;  
ischemia; peripheral vessel occlusion.

## RESUMEN

El signo del dedo azul (SDA) es una condición poco frecuente causada principalmente por la oclusión de la vasculatura periférica. Clínicamente puede manifestarse como una coloración azulada o eritrocianótica en uno o varios dedos en ausencia de traumatismo y condiciones propias de congelación. Las etiologías son múltiples e incluyen obstrucción del flujo arterial, disminución del flujo venoso y alteración en la viscosidad sanguínea. La importancia de reconocer el signo como motivo de consulta radica en encaminar un diagnóstico temprano e instaurar un tratamiento que evite la evolución natural de la enfermedad hacia la necrosis, amputación o muerte del paciente. Proponemos un algoritmo diagnóstico para reconocer los elementos de la historia clínica que guíen la etiología y los paraclínicos disponibles desde el Servicio de Urgencias.

## ABSTRACT

Blue finger sign (BFS) is a rare condition caused mainly by occlusion of peripheral vasculature. Clinically it may manifest as a bluish, or erythrocyanotic discoloration of one or more fingers in the absence of trauma and freezing conditions. The etiologies are multiple and include arterial flow obstruction, decreased venous flow, and altered blood viscosity. The importance of recognizing the sign as a reason for consultation lies in the early diagnosis and the establishment of a treatment that finally avoids the natural evolution of the disease towards necrosis and finally amputation or death of the patient. We propose a diagnostic algorithm based on recognizing elements of the clinical history that guide the etiology and paraclinical available from the Emergency Department.

## INTRODUCCIÓN

En 1961, el Dr. Feder describió el “síndrome del dedo azul” cuando reportó seis pacientes con dedos de coloración purpúrica y dolorosos al iniciar terapia con cumarínicos<sup>1</sup>. Con el advenimiento de la tecnología y los métodos diagnósticos, actualmente existe evidencia angiográfica e imagenológica de los diversos mecanismos que de una u otra forma generan obstrucción y compromiso del flujo arterial<sup>2-4</sup>. El

nombre “síndrome del dedo azul” es erróneo ya que más que una colección de síntomas es un signo, un síntoma o incluso un motivo de consulta que enciende las alarmas en búsqueda de posibles etiologías locales o sistémicas. El signo del dedo azul se caracteriza por una coloración azulada o violácea, persistente, de predominio distal siempre y cuando haya ausencia de patología sistémica cianósante, trauma evidente o lesiones propias por congelación<sup>2-4</sup>. Esta revi-

sión aporta, desde la presentación clínica, las grandes etiologías y un abordaje diagnóstico que permitirá tomar conductas acertadas.

### Presentación clínica

Las manifestaciones clínicas son variables e inespecíficas. Algunos detalles minuciosos pueden orientar hacia alguna etiología específica obligando a una anamnesis extensa y un buen examen físico. Dentro de las posibles combinaciones puede manifestarse de forma bilateral o unilateral, en uno o varios dedos de una misma mano, siendo más común estas dos últimas formas (bilateral y en varios dedos); también afecta extremidades superiores e inferiores<sup>2-8</sup>. Dentro de los síntomas asociados, el paciente puede relatar dolor, frialdad distal y síntomas propios de la patología subyacente. A pesar de ser una patología vascular, es llamativo que la ausencia de pulsos distales no es el común denominador, lo que indica que el compromiso suele ser muy distal o incluso de la microvasculatura<sup>2-4</sup>.

Es conveniente mencionar que el fenómeno de Raynaud también puede estar presente<sup>2-5,7,8</sup>. Este fenómeno, según en ausencia o presencia de una patología de base, se puede denominar primario o secundario respectivamente. La última clasificación explica su asociación con el dedo azul, usualmente relacionándose con etiologías graves de predominio autoinmune. El fenómeno de Raynaud consta de tres fases: una fase inicial pálida, seguida de una fase cianótica y una tercera de eritema<sup>9</sup>. En caso de ser persistente o de no cumplir por lo menos 2/3 fases (siendo imprescindible la fase pálida), obligaría a hacer una búsqueda exhaustiva de la etiología.

Por último, otra asociación común al signo del dedo azul es la presencia de livedo reticularis o livedo racemosa. Vale la pena resaltar que el livedo reticularis frecuentemente se visualiza como una coloración rojiza-violeta distribuida en forma de red completa, simétrica, no dolorosa y usualmente benigna, mientras que la livedo racemosa implica una coloración similar pero distribuida de forma de red abierta, menos organizada, asimétrica, dolorosa y que usualmente se asocia a alguna patología secundaria<sup>10</sup>.

Si bien el dedo azul puede progresar a necrosis sicca, diferimos de algunas fuentes bibliográficas que proponen la necrosis como una manifestación más, puesto que la importancia de identi-

car un dedo azul es abordarlo de forma temprana y evitar su progresión hacia la necrosis<sup>8</sup>. Si el motivo de consulta es una necrosis, el abordaje, las etiologías y el plan terapéutico serán diferentes.

### Fisiopatología

La fisiopatología consta de tres pilares que en su totalidad explican el desarrollo de la enfermedad; incluyen: la disminución del flujo arterial, el aumento de la viscosidad sanguínea y la disminución del retorno venoso<sup>3,4,8</sup>.

La disminución del flujo arterial es el mecanismo fisiopatológico más comúnmente asociado al dedo azul y está supeditado a procesos oclusivos, por fenómenos tromboembólicos o por fenómenos de vasoconstricción, o disminución del calibre vascular secundario a inflamación vascular y/o endotelial<sup>2</sup>. Cabe resaltar que, si bien se describe la oclusión de grandes vasos, sería improbable este fenómeno dado que se tendría una afectación más extensa de una extremidad con afectación de los pulsos principales, hecho que rara vez clínicamente se documenta<sup>3</sup>.

La viscosidad es una propiedad intrínseca de un fluido, y es el resultado de la fricción entre un fluido y la superficie, en este caso la sangre y el endotelio. La viscosidad depende de varios factores: las proteínas (albúmina, fibrinógeno, globulinas), los elementos formes de la sangre y el tamaño del vaso (indirectamente proporcional). En base a lo anterior, se puede aseverar que entre más viscosidad haya, mayor fricción habrá con el endotelio y por ende provocará un daño endotelial que finalmente resultará en trombosis o ruptura<sup>11,12</sup>.

La disminución del retorno venoso ocurre cuando hay una obstrucción venosa severa en venas, vénulas o incluso capilares, lo cual produce un aumento en la resistencia del flujo capilar que refluye hacia al lado arterial, disminuyendo su flujo y finalmente provocando isquemia<sup>3,13</sup>.

A continuación, presentamos las diferentes condiciones asociadas con estos pilares fisiopatológicos.

### Etiología

#### Disminución del flujo arterial

#### Fenómenos embólicos: embolia de colesterol

Se produce por la oclusión de pequeños vasos secundaria a cristales de colesterol que provienen de placas ateromatosas ulceradas de la

aorta o de las arterias de las extremidades. El principal precipitante es la realización de procedimientos percutáneos vasculares, la cirugía vascular y/o el tratamiento fibrinolítico, que debilitan la placa ateromatosa suscitando la embolización del material compuesto de colesterol. La asociación temporal es clara, ya que los fenómenos de embolia se dan el mismo día de la intervención o días posteriores a la misma, pudiendo ocurrir hasta semanas después<sup>14,15</sup>. Si bien se reporta una incidencia del 0,6 al 0,9% en quienes se someten a intervención percutánea, existen estudios que demuestran que en las autopsias a quienes se les practicó una intervención quirúrgica por patología aórtica, hasta en el 77% de los casos hubo evidencia de embolia de colesterol<sup>16,17</sup>. Las manifestaciones agregadas dependerán de la localización de la lesión. Puede presentarse “dedo azul” de forma aislada, pero lo más frecuente es que haya afectación de otros órganos: en el 50-60% de los casos hay compromiso renal, en el 15-20%, isquemia mesentérica y en una menor proporción infartos retinianos y/o cerebrales<sup>15</sup>. Los hallazgos paraclínicos más frecuentes son: leucocitosis, eosinofilia que pueden observarse hasta en el 60% de los casos, en compañía de elevación de reactantes de fase aguda, consumo de complemento y elevación de la creatina quinasa (CK, por sus siglas en inglés). Si existen dudas diagnósticas, los hallazgos histopatológicos consisten en el depósito de cristales de colesterol en forma de agujas biconvexas en los diferentes tejidos<sup>2,4</sup>.

#### • Embolias cardiogénicas

Se deben considerar por lo menos tres entidades en este grupo: mixoma auricular, endocarditis infecciosa y endocarditis no infecciosa.

El mixoma auricular es el tumor cardíaco más frecuente que se presenta en mujeres jóvenes, más comúnmente en la localización auricular izquierda (75%). Clínicamente se manifiesta con síntomas obstructivos y síntomas constitucionales<sup>2-4</sup>. Llamativamente los fenómenos embólicos ocurren en el 30-40% de los pacientes, siendo los sitios de preferencia el sistema nervioso central (SNC), la circulación retiniana y la isquemia periférica<sup>3</sup>. El diagnóstico es ecocardiográfico y el tratamiento es netamente quirúrgico<sup>18-20</sup>.

La endocarditis infecciosa presenta, en más del 90% de los casos, la fiebre como síntoma

cardinal. Adicionalmente, puede cursar con sintomatología y signos clínicos como resultado de diversos fenómenos inmunológicos y no inmunológicos. Es clásico mencionar las típicas lesiones cutáneas, como las hemorragias en astilla, lesiones de Janeway, nódulos de Osler y manchas de Roth. La presentación de estos hallazgos es bastante infrecuente (8, 5, 3 y 2%, respectivamente) y debido a que los fenómenos embólicos (excluyendo los eventos del SNC) abarcan del 22 al 33% de los casos y de estos tan solo el 8,2% corresponde a extremidades, hace pensar que la frecuencia de aparición del dedo azul está en relación con estas cifras<sup>21-23</sup>.

Dentro de las causas de la endocarditis no infecciosa, se encuentran principalmente la endocarditis marántica, relacionada a malignidad, y la endocarditis de Libman-Sacks, vinculada a la autoinmunidad. En la endocarditis marántica existe formación de trombos fibrinoplaquetarios en las válvulas cardíacas (más comúnmente asociado a adenocarcinoma de pulmón, páncreas o tracto gastrointestinal)<sup>24</sup>. La endocarditis de Libman-Sacks se relaciona principalmente con el lupus eritematoso sistémico (LES) o síndrome antifosfolípido (SAF), que por la producción de diferentes moléculas inflamatorias favorecen la formación de estas excrescencias valvulares de forma predominante en la válvula aórtica y mitral, y en consecuencia los fenómenos embólicos. Se describe que puede ocurrir en el 4% de las neoplasias avanzadas y que incluso puede alcanzar una prevalencia de hasta el 32% en el contexto de cáncer e infarto cerebral isquémico en estudios *post mortem*<sup>24-27</sup>. En el caso de Libman-Sacks, se señala que se pueden encontrar vegetaciones en aproximadamente del 1 al 10% de los pacientes con LES siendo proporcional con la duración de la enfermedad<sup>28</sup>.

#### • Fenómenos trombóticos

Se exponen los trastornos que cursan con fenómenos trombóticos, sobre todo en los lechos microvasculares que suscitan una disminución del flujo arterial y como consecuencia la manifestación de síndrome del dedo azul. Los trastornos más descritos son: el SAF, púrpura trombótica trombocitopénica (PTT), síndrome vascular acral paraneoplásico, uso de anticoagulantes y la coagulación intravascular diseminada (CID)<sup>2-4</sup>.

- **Síndrome antifosfolípido**

Las manifestaciones clínicas más frecuentes son la trombosis, tanto arterial como venosa, además de abortos a repetición y/o muertes intrauterinas. Los fenómenos trombóticos más comunes son los venosos profundos en extremidades que se presentan en el 31,7% de los pacientes con SAF, seguido por arteriales cerebrales en el 13%. A nivel cutáneo, se pueden encontrar livedo reticularis y/o racemosa, úlceras cutáneas de localización en miembros inferiores, hemorragias en astilla y lesiones de isquemia digital descritas como gangrena digital con una frecuencia de presentación en pacientes con SAF de hasta el 1,9%, todo supeditado a un proceso de trombosis microvascular, y está más claro que en fases iniciales, previo al fenómeno necrótico ya establecido digital, puede manifestarse como síndrome del dedo azul<sup>29</sup>.

- **Púrpura trombótica trombocitopénica**

Esta entidad se caracteriza por la “pentada” de: anemia hemolítica microangiopática, trombocitopenia, aparición de síntomas neurológicos, lesión renal y fiebre<sup>2</sup>. Los trombos ricos en plaquetas en la microvasculatura son suficientes para explicar todos los fenómenos microangiopáticos que terminan en daño de órgano y en fenómenos isquémicos que también suceden a nivel cutáneo y extremidades, no obstante no son manifestaciones frecuentes y solo se presentan en el 30% de los pacientes. Algunos textos mencionan que las trombosis microvasculares y los eventos tromboembólicos y arteriales no son reconocidos como manifestación de PTT *per se*, sino como complicaciones derivadas de intervenciones y la progresión a estados críticos de estos pacientes; además esta entidad puede ser primaria o secundaria a otros trastornos como es el LES<sup>30-32</sup>.

- **Coagulación intravascular diseminada**

Este trastorno puede ser secundario a una variedad de entidades que comparten la activación del sistema procoagulante y fibrinolítico que se traduce en una coagulopatía de consumo y daño orgánico múltiple dado por la formación de fibrina y oclusión trombótica de vasos de pequeño y mediano calibre. Puede ser secundario a procesos infecciosos, politrauma, malignidad y, dentro de sus exponentes, la leucemia

promielocítica y otras neoplasias, reacciones transfusionales y como consecuencia de complicaciones obstétricas (*abruptio placentae*, feto muerto retenido y embolia de líquido amniótico). En última instancia, las manifestaciones hemorrágicas, la trombocitopenia, la prolongación de tiempos de coagulación, la hipofibrinogenemia y el aumento de los productos de degradación del fibrinógeno son las características de este trastorno<sup>2,4</sup>.

- **Síndrome vascular acral paraneoplásico**

Se caracteriza por la asociación entre el fenómeno de Raynaud, acrocianosis y/o necrosis digital y neoplasia maligna. Se menciona que en el 60% de los casos la neoplasia subyacente es un adenocarcinoma de pulmón, ovario o gástrico, y en aproximadamente la mitad de los casos ya tiene un comportamiento avanzado o metastásico. Es importante considerar que este síndrome puede preceder en el 45% al diagnóstico de la neoplasia o aparecer de forma simultánea en el 50%<sup>2</sup>. Los mecanismos patogénicos no son tan claros. Se propone una invasión de nervios simpáticos, fenómenos tromboembólicos, sustancias vasoactivas segregadas por el tumor que termina en un estado de hipercoagulabilidad, embolización aséptica por posible endocarditis marántica y posible fenómeno vasoreactivo. Algo importante es que el trastorno vascular es tan agresivo que se describe en algunas series y que el 58% cursa con gangrena digital, 23% con acrocianosis y hasta un 17% tiene fenómeno de Raynaud, no obstante, aproximadamente el 48% de los pacientes con este síndrome vascular remite con el tratamiento oncológico<sup>33,34</sup>.

- **Trastornos asociados al uso de anticoagulantes**

Evento adverso raro relacionado con el uso de cumarínicos con una frecuencia de aparición baja (0,1%). Es más común en mujeres, y se asocia con un déficit de proteína C, S y antitrombina. También se menciona la relación entre los efectos tóxicos y las dosis altas. Finalmente, esto se traduce en fenómenos trombóticos especialmente de la microvasculatura en áreas con abundante grasa subcutánea como: mamas, glúteos, muslos, brazos, piernas y abdomen (lo que lo hace poco probable afectar dedos). Usualmente aparece entre los 3 y 6 días



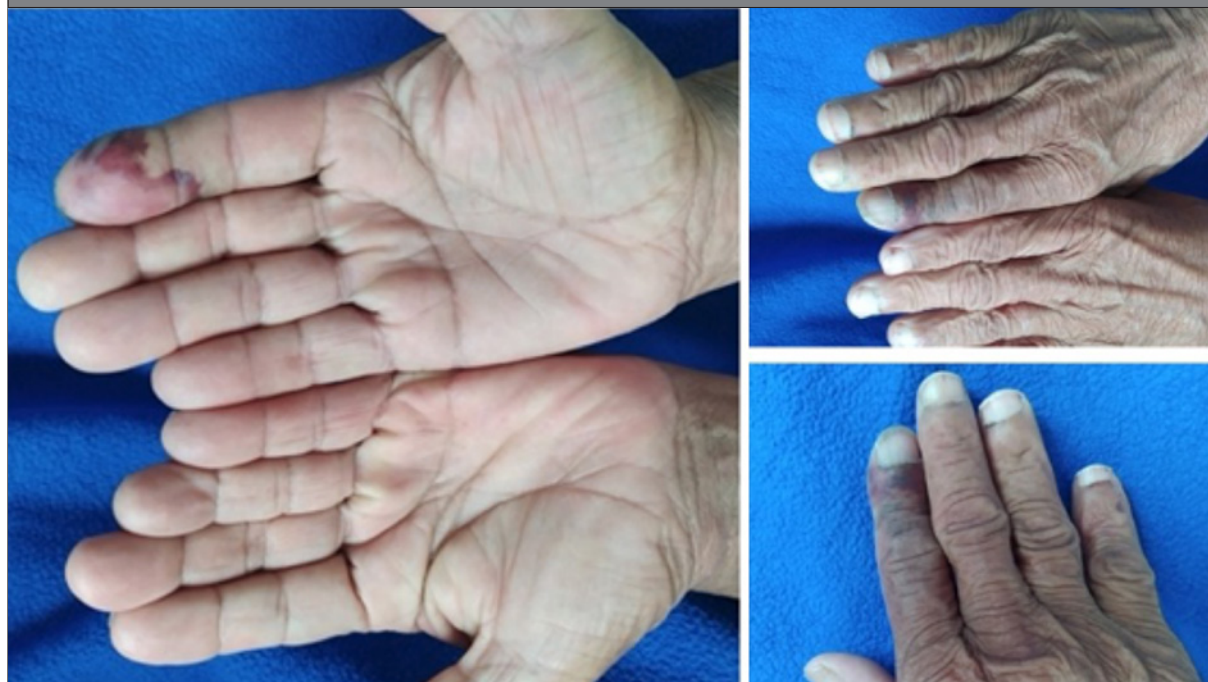posteriores a iniciada la terapia, siendo este nexo temporal lo más importante para sospechar dicha complicación y suficiente para detectar el algoritmo diagnóstico<sup>2,4</sup>.

- **Infección por SARS-CoV-2**

Varias son las manifestaciones clínicas derivadas de la infección por SARS-CoV-2, y se describe esta entidad como causante a su vez de

diferentes trastornos vasculares cutáneos, como livedo racemosa y púrpura retiforme, perniosis, isquemia digital y gangrena, incluso en ausencia de algún tratamiento vasopresor, siendo todo resultado de fenómenos de disfunción microvascular y eventos microtrombóticos inducidos por la infección viral<sup>35</sup>. En la Figura 1 se observa un paciente con COVID-19 que se presentó con signo del dedo azul al Servicio de Urgencias.

**Figura 1:** Imágenes de un paciente con COVID-19 y signo del dedo azul.



### **Fenómenos secundarios a inflamación vascular**

- **Tromboangitis obliterante (enfermedad de Buerger)**

Se trata es un trastorno inflamatorio, no aterosclerótico, que afecta usualmente las arterias de pequeño y mediano calibre. Se caracteriza por la presencia y formación de trombos oclusivos inflamatorios, con relativo respeto de la pared de los vasos sanguíneos, que conlleva a isquemia de extremidades y necrosis digital. Esta enfermedad cursa con claudicación intermitente que inicia de forma ascendente. Como agregado, se describen el fenómeno de Raynaud hasta en un 40% de los casos y afectación infrapoplíteica en el 100%<sup>36</sup>. Clásicamente es una entidad de predominio en hombres jóvenes, entre los 20 y 40 años, y fuertemente relacionada con el consumo de tabaco<sup>37</sup>. El diagnóstico de esta entidad se puede confir-

mar con arteriografía que evidencia oclusión arterial y estenosis, sin presencia de ateromas, con algunos vasos colateral dilatados en forma de “sacacorchos” o “raíces de árbol”<sup>2</sup>. Ante estos casos, es mandatorio eliminar factores predisponentes que, en última instancia, son los que más impactan (más que el inicio de terapia con antiagregación, anticoagulación, vasodilatadores o inmunosupresores)<sup>4</sup>.

- **Poliarteritis nodosa (PAN)**

Es una vasculitis sistémica con compromiso de vasos de pequeño y mediano calibre, que afecta especialmente áreas de bifurcación, dándole un carácter segmentario. Aunque puede afectar cualquier órgano, lo más frecuente es la neuropatía periférica (75%), gastrointestinal (40%), renal (80%) y el compromiso cutáneo (25 a 60%), incluso con la característica de tender

casi siempre a respetar el pulmón<sup>38</sup>. La mayoría de los casos es idiopático, sin embargo, en algunas series se encontró asociación con infección por virus de la hepatitis B, C y leucemia de células peludas<sup>39-41</sup>. La poliarteritis nodosa (PAN) es más frecuente en hombres (5:1), entre los 40 a 60 años<sup>2</sup>. La forma cutánea limitada es la que principalmente puede asociarse a síndrome del dedo azul en concomitancia con otra serie de manifestaciones como púrpura palpable, liveo reticularis o racemosa, úlceras cutáneas y paniculitis septal con vasculitis. Estas lesiones pueden distribuirse de forma localizada o difusa, pero más marcadamente en miembros inferiores. Las lesiones pueden ser tan graves que progresen a necrosis digital de manos y pies. El diagnóstico, además de requerir una alta sospecha, se confirma por biopsia con hallazgo de vasculitis según el órgano, o con una arteriografía (circulación mesentérica o renal) que evidencia estenosis, trombosis o microaneurismas con distribución segmentaria<sup>42,43</sup>.

#### • Vasculitis reumatoide

Esta manifestación de la artritis reumatoidea (AR), si bien cada vez de más rara presentación derivada del advenimiento de mejores tratamientos controladores de la enfermedad e inmunosupresores, puede presentarse hasta en el 5% de los casos de AR de instauración prolongada, usualmente mayor a 10 años. Esta vasculitis afecta vasos de pequeño y mediano calibre, y es más común en hombres. Las manifestaciones más frecuentes son las cutáneas hasta en el 90% de los casos e incluyen: púrpura palpable, úlceras en extremidades e isquemia y gangrena digital, además de la neuropatía periférica (40%) y, aunque puede comprometer otros órganos, la frecuencia de presentación es más rara. Su diagnóstico resulta de la observación de varios factores clínicos, en especial de la AR de larga evolución con un comportamiento erosivo. Aunque se han descrito casos en los que no hay antecedentes previos de AR al momento del diagnóstico de vasculitis reumatoide, aún son las manifestaciones articulares los síntomas cardinales que preceden a la entidad, no obstante, se deberán descartar otros tipos de vasculitis y las biopsias cutáneas pueden resultar de ayuda<sup>44-46</sup>.

#### • Esclerosis sistémica

Más allá de entender que la esclerodermia es la característica distintiva de esta enfermedad, debe comprenderse que se trata de una enfermedad crónica, multisistémica, caracterizada por vasculopatía disfuncional multifactorial que conlleva a las manifestaciones clínicas y a la formación de fibrosis con compromiso multiorgánico<sup>47</sup>. Indudablemente las manifestaciones cutáneas se presentan en el 100% de los casos, y es el fenómeno de Raynaud el signo cardinal casi distintivo en la mayoría de los pacientes; además puede acompañarse de isquemia-gangrena digital, “puffy fingers” o dedos edematizados, cicatrices retráctiles en punta de dedos o “mordeduras de rata” (secuelas de pequeñas ulceraciones o “pitting scars”) y esclerodactilia por mencionar algunas. Esta enfermedad se puede dividir en subtipos: cutánea limitada o difusa; la intención es solo mencionar que en ambos extremos de la enfermedad con diferentes prevalencias en determinadas afectaciones orgánicas. Sin embargo, el síndrome del dedo azul se puede manifestar en ambas, no obstante, algunas series describen como más frecuente la forma cutánea difusa con positividad para anticuerpo (anti-Scl 70) y de forma más temprana, la formación de úlceras digitales<sup>2,4,47,48</sup>.

#### • Sífilis

La infección misma por *treponema pallidum* tiene el potencial de generar inflamación vascular derivada de un infiltrado perivascular linfocitocitario, con daño endotelial. Ejemplos clínicos de estos son la aortitis y la sífilis meningovascular. De forma muy poco usual, puede producir el mismo fenómeno de forma localizada a nivel de la vasculatura distal<sup>49</sup>.

#### • Calcifilaxia

Conocida como arteriopatía calcificante urémica, es una complicación del síndrome urémico en pacientes con enfermedad renal crónica. Se caracteriza por la calcificación de la capa media de las arteriolas y los vasos. En algunos casos puede afectar la vasculatura distal que ocasiona síndrome del dedo azul. El diagnóstico es fundamentalmente clínico, sin embargo, la biopsia puede corroborar y descartar otros diagnósticos diferenciales<sup>50</sup>.

- *Fenómenos secundarios a vasoconstricción*

En este grupo se mencionan las entidades que como sustrato fisiopatológico cursan con vasoespasmo arterial y que determinan la sintomatología y la derivan en el diagnóstico de síndrome del dedo azul. Además, en algunas de ellas, con factor desencadenante claro se encuentran la exposición al frío, la utilización de medicamentos o el trauma.

- *Acrocianosis*

Entidad caracterizada por frialdad y cianosis persistentes de localización distal en extremidades, con predominio en miembros superiores, en ausencia de dolor y con pulsos conservados, usualmente en mujeres jóvenes con inicio en la pubertad, por lo general antes de los 20 años. Este síndrome vascular permanente está dado por una actividad nerviosa simpática anormal que ocasiona fenómeno vasoespástico, acompañado de hiperhidrosis, siendo la exposición al frío un factor agravante más no precipitante. Dicha entidad es de diagnóstico netamente clínico y su curso es totalmente benigno, dado que no progresa a manifestaciones tipo úlcera o gangrena digital, y solo suscita una condición estéticamente incómoda<sup>2,3,6</sup>.

- *Perniosis*

Condición caracterizada por el desarrollo de lesiones eritrocianóticas cutáneas inducidas por el frío. Se manifiesta de forma bilateral, con máculas violáceas, pápulas, placas o nódulos en los sitios que se exponen al frío, siendo de mayor predilección los dedos de manos y pies, aunque pueden aparecer en nariz y pabellones auriculares<sup>51</sup>. En muchos pacientes la erupción cutánea aparece 12 a 24 horas luego de la exposición al frío y tiende a resolverse en varias semanas de forma espontánea. No obstante, puede tener un curso crónico y recurrente, lo cual obliga al uso de una protección constante en las zonas más expuestas al frío, en especial en condiciones ambientales o laborales que lo ameriten, aunque se podrían utilizar algunos vasodilatadores cuando el síntoma es muy recurrente<sup>52,53</sup>. Es importante resaltar que esta condición se ha relacionado con una serie de enfermedades sistémicas subyacentes, y es el LES la más importante y frecuente denominando incluso a esta manifestación como “pernio-

sis lúpica”. Se ha descrito que en pacientes mayores de 65 años puede existir asociación con síndrome mielodisplásico, leucemia mielomonocítica crónica, adenocarcinoma colorrectal y síndrome de Sjögren<sup>54</sup>.

- *Síndrome del martillo hipotenar*

Es una enfermedad laboral que afecta a personas operadoras de martillos hidráulicos o cualquier labor que suscite golpes repetidos sobre el canal de Guyon; deriva en una compresión de la arteria cubital contra los huesos del carpo que genera un vasoespasmo con la consecuente manifestación isquémica digital. Sin embargo, luego de que este evento ocurre de forma repetitiva, favorece la degeneración aneurismática de dicha arteria pudiendo auspiciar la generación de trombos y la embolización de los mismos a las arterias digitales, en especial del cuarto y quinto dedo<sup>55-57</sup>.

- *Vasoespasmo inducido por fármacos*

Son varios los medicamentos con efecto vasoconstrictor y con el potencial riesgo de generar ergotismo o acrocianosis que pueden ocasionar isquemia periférica, tanto en extremidades superiores como inferiores. Se hace especial mención a los derivados del ergot, que se emplean en forma extensa y a veces abusiva para el tratamiento de la migraña, lo cual suscita un riesgo. Otros medicamentos como el ritonavir, indinavir, anfotericina B deoxicolato, eritromicina, emtricitabina e imipramina se han descrito como posibles etiologías. Dentro de este grupo no deben olvidarse los fármacos vasopresores sistémicos de amplio uso en unidades de cuidados críticos e intensivos (dopamina, norepinefrina y fenilefrina) que pueden ocasionar con mayor frecuencia acrocianosis, isquemia e incluso necrosis<sup>2-4</sup>.

- *Fenómeno de Achenbach*

El síndrome de Achenbach, también conocido como dedo azul agudo idiopático, es una causa infrecuente de esta entidad, con aproximadamente 5 casos por millón de personas, con predominio en el sexo femenino, entre los 40 a 60 años<sup>58-60</sup>. Hasta el momento no existe comprensión total de la etiología, pero se han postulado teorías que incluyen la reducción del flujo digital descrita por Jiménez et al., y la fragilidad vascu-



lar relacionada a la edad y el influjo hormonal<sup>60</sup>. Clínicamente se caracteriza por la aparición súbita de coloración azul/violácea, principalmente en el miembro superior derecho, con ausencia de compromiso de la falange distal y delimitación a la región volar. Es usualmente doloroso, con limitación funcional y puede estar precedido por síntomas inespecíficos con prurito, parestesias y dolor<sup>60</sup>. Este cambio de coloración se puede explicar a nivel histopatológico por hemorragias subcutáneas. Es de vital importancia recalcar el curso benigno de esta etiología. Se autolimita en días hasta 6 semanas pudiendo recurrir, pero sin dejar secuelas<sup>58,59</sup>.

### Síndromes de hiperviscosidad

Se caracterizan por el aumento de la viscosidad de la sangre, que genera una mayor resistencia al flujo sanguíneo, y se produce por el aumento de algún componente sanguíneo celular o proteico<sup>4</sup>.

#### • Paraproteinemias

Los principales determinantes de la viscosidad son los niveles de fibrinógeno, albúmina y globulinas, siendo estas últimas las principales causantes de un síndrome de hiperviscosidad. Este fenómeno cobra especial importancia cuando la producción de proteínas es “monoclonal”. Vale la pena resaltar que dentro de las inmunoglobulinas se encuentran: IgM, IgG, IgA, IgE, IgD. La IgM e IgA son las de mayor peso molecular, por lo que se relacionan con mayor frecuencia a síndromes de hiperviscosidad. El síndrome de hiperviscosidad puede presentarse hasta en el 40% de los casos de macroglobulinemia de Waldeström (IgM) y 10% en mieloma múltiple tipo IgA, por lo cual la proliferación monoclonal de estas dos inmunoglobulinas tiende a manifestarse más comúnmente como dedo azul<sup>11</sup>. Clínicamente se debe sospechar cuando encontramos livedo reticularis, acrocianosis e isquemia digital, asociados a otros cambios sugestivos de neoplasias plasmáticas<sup>61</sup>.

#### • Síndromes mieloproliferativos

El otro componente que afecta la viscosidad sanguínea son los elementos formes, principalmente los glóbulos rojos, aunque cualquiera de las tres series hematológicas que se expresen en gran cantidad durante un proceso patológico

co la puede aumentar<sup>11</sup>. La policitemia vera, la trombocitosis primaria y la leucemia mieloide crónica son ejemplos de síndromes mieloproliferativos que cursan con hiperviscosidad<sup>2,4,11</sup>. El síndrome del dedo azul en estos casos puede presentarse en forma de eritromelalgia con inflamación de la extremidad que llamativamente empeora con el calor<sup>6</sup>. Adicionalmente, en la policitemia vera se encuentra una pista sutil que sugiere el diagnóstico: prurito acúagenico.

#### • Síndromes precipitados por el frío

Tres de los síndromes precipitados por el frío detectados en relación con el síndrome del dedo azul son: criofibrinogenemia, crioglobulinemia y la enfermedad producida por aglutininas frías<sup>2-4</sup>. Estas patologías se producen por la agregación de diferentes proteínas con el frío (fibrinógeno, inmunoglobulinas y anticuerpos que aglutinan glóbulos rojos). En el caso de la criofibrinogenemia, cabe recordar que es una proteína que está presente en el plasma, pero no en el suero. Tiene causas tanto primarias como secundarias, siendo más común estas últimas. En contraste, las crioglobulinas están presentes en el suero, pero no en el plasma. Las crioglobulinas se dividen en dos grupos: tipo I (monoclonal), asociada a macroglobulinemia de Waldeström o enfermedad mieloproliferativa (presentándose como un síndrome de hiperviscosidad), y tipo II/III (policlonal) que se asocian principalmente a procesos inflamatorios activos y en el 80% de los casos a infección por hepatitis C<sup>62</sup>. Este último se presenta como una vasculitis al depositar complejos antígeno/anticuerpo en los vasos. Finalmente, la enfermedad producida por aglutininas frías se traduce en una anemia hemolítica inmune, con inmunoglobulinas frías tipo IgM. Es importante en estas últimas cuantificar que los títulos sean >1:64, correlacionar con parámetros de hemólisis y descartar paraproteinemias monoclonales, así como infecciones secundarias por virus de Epstein-Barr y *Mycoplasma Pneumoniae*<sup>2,4</sup>.

### Síndromes que alteran el retorno venoso

En esta categoría se encuentran las complicaciones derivadas de una trombosis venosa profunda extensa. Como se mencionó anteriormente, consideramos esta etiología poco probable de presentarse aisladamente como un

dedo azul. En la literatura podemos encontrar el espectro de flegmasia *alba dolens*-flegmasia cerúlea *dolens*-gangrena venosa. Inicialmente las ramas colaterales estarán permeables por lo que tendremos una extremidad no cianótica, sin isquemia. Al progresar la enfermedad se comprometerán los vasos colaterales llevando a isquemia y cianosis<sup>2,4</sup>.

### Abordaje diagnóstico

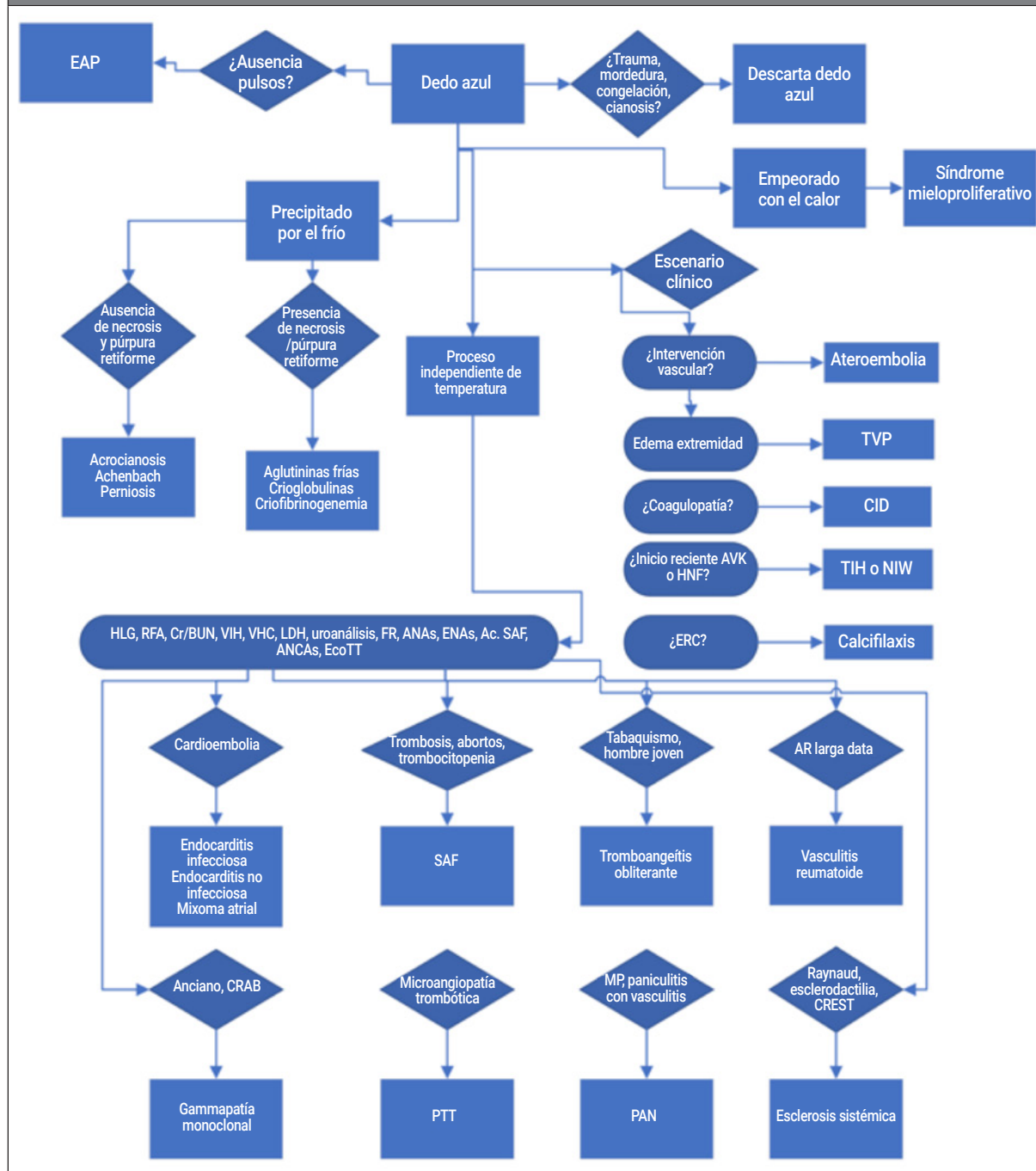
Al momento de evaluar a un paciente que se presente con dedo azul, el abordaje puede resultar abrumador por la multitud de diagnósticos diferenciales mencionados anteriormente, por lo cual debe ser sistemático, teniendo en cuenta que a partir de un signo/síntoma poco frecuente se pue-

den tener elementos o pistas sutiles que hagan pensar en diagnósticos etiológicos comunes. Esto último se desprende en primer término, de una anamnesis exhaustiva (realizando una historia clínica completa) y un examen físico minucioso. En base a las imágenes diagnósticas ampliamente disponibles, será pertinente realizar aquellas orientadas a descartar patologías agudas<sup>5,63,64</sup>. En la Tabla se detallan los aspectos a favor o en contra de las modalidades más comunes<sup>63,64</sup>. Nuevamente hacemos hincapié en que el compromiso vascular tiende a ser de predominio distal o microvascular, por lo cual la mayoría de las imágenes se espera sean normales, siendo subóptimas para descartar el proceso patológico en su totalidad. En la Figura 2, proponemos un abordaje diagnóstico.

Tabla: Imágenes diagnósticas útiles en el abordaje del dedo azul.				
Modalidad de imágenes diagnósticas				
	Ecografía Doppler vascular	Angiotomografía contrastada	Angioresonancia contrastada	Arteriografía
Ventajas	<ul style="list-style-type: none"> <li>• Identifica áreas y severidad de estenosis</li> <li>• Información anatómica</li> <li>• Costo efectiva</li> </ul>	<ul style="list-style-type: none"> <li>• Visualización de grandes trayectos</li> <li>• Estudio ampliamente disponible y rápido</li> <li>• Información anatómica</li> </ul>	<ul style="list-style-type: none"> <li>• Similar a angioTC</li> <li>• Alergia contraste</li> <li>• Técnicas sin uso contraste</li> </ul>	<ul style="list-style-type: none"> <li>• Estándar de oro para la evaluación vascular</li> <li>• Permite intervenciones</li> </ul>
Desventajas	<ul style="list-style-type: none"> <li>• Operador dependiente</li> <li>• No disponible (24/7)</li> </ul>	<ul style="list-style-type: none"> <li>• Sobrevalora estenosis por las calcificaciones</li> <li>• Uso de contraste</li> <li>• Radiación</li> </ul>	<ul style="list-style-type: none"> <li>• Sobrevalora estenosis por las calcificaciones</li> <li>• Contraste</li> <li>• Costo</li> <li>• No ampliamente disponible</li> </ul>	<ul style="list-style-type: none"> <li>• Invasiva, complicaciones relacionadas con punción</li> <li>• Uso de contraste</li> <li>• Radiación</li> <li>• No ampliamente disponible</li> </ul>

TC: tomografía computarizada.

**Figura 2: Propuesta de abordaje diagnóstico.**



EAP: enfermedad arterial periférica; TVP: trombosis venosa profunda; CID: coagulación intravascular diseminada; AVK: antagonistas de vitamina K; HNF: heparina no fraccionada; TIH: trombocitopenia inducida por heparinas; NIW: necrosis inducida por warfarina; HLG: hemoleucograma; RFA: reactantes de fase aguda; Cr/BUN: creatinina/nitrógeno ureico; VIH: virus de inmunodeficiencia humana; VHC: virus hepatitis C; LDH: lactato deshidrogenasa; FR: factor reumatoide; ANAs: anticuerpos antinucleares; ENAs: antígeno nuclear extraíble; Ac. SAF: anticuerpos del síndrome antifosfolípido; ANCA: anticuerpos anticitoplasma del neutrófilo; EcoTT: ecocardiografía transtorácica; ERC: enfermedad renal crónica; AR: artritis reumatoide; CRAB: hipercalcemia-falla renal-anemia-lesiones óseas líticas; CREST: calcinosis-fenómeno de Raynaud-disfunción esofágica-esclerodactilia-telangiectasias; PTT: púrpura trombótica trombocitopénica; PAN: poliarteritis nodosa.

## CONCLUSIONES

El síndrome del dedo azul, mejor llamado “signo o síntoma”, constituye un escenario complejo que conlleva un reto diagnóstico. Es de vital importancia su abordaje sistemático para definir la causa, que finalmente requerirá un tratamiento dirigido para su resolución. De no tratarse a tiempo, puede generar complicaciones vasculares irreversibles como la necrosis, la amputación y, por supuesto, la muerte del paciente.

## BIBLIOGRAFÍA

- Feder W. Purple toes. An uncommon sequela of oral coumarin drug therapy. *Ann Intern Med* 1961 Dec 1;55(6):911. Disponible en: <http://annals.org/article.aspx?doi=10.7326/0003-4819-55-6-911>.
- Cortez-Franco F. Síndrome del dedo azul. *Dermatología Perú* 2013;23.
- Narváez J, Bianchi M, Santo P, Castellví I. Síndrome del dedo azul. Vol. 12, Seminarios de la Fundación Española de Reumatología 2011;12:2-9.
- García-Donoso C, Martínez-Moran C, Borbujo JM. Síndrome (o signo) del dedo azul. *Más Dermatología* 2010;10:4-13. Disponible en: <http://www.masdermatologia.com>.
- Brown PJ, Zirwas MJ, English JC. The purple digit: An algorithmic approach to diagnosis. *Am J Clin Dermatol* 2010 Apr;11(2):103-16. Disponible en: <http://link.springer.com/10.2165/11530180-000000000-00000>.
- Hirschmann JV, Raugi GJ. Blue (or purple) toe syndrome. *J Am Acad Dermatol* 2009 Jan;60(1):1-20; 21-2. Disponible en: <http://www.ncbi.nlm.nih.gov/pubmed/19103358>.
- Khaira HS, Rittou D, Vohra RK, Smith SRG. The non-ischaemic blue finger. *Ann R Coll Surg Engl* 2001;83(3):154-7.
- Parra-Izquierdo V, Aguirre HD, Agudelo N, Cuervo FM, Peñaranda E. Blue finger syndrome: case reports. *Revista Colombiana de Reumatología* 2018 Oct 1;25(4):292-7.
- Rodríguez-Criollo JA, Jaramillo-Arroyave D. Fenómeno de Raynaud. *Revista de la Facultad de Medicina* 2015 Feb 12;62(3):455-64. Disponible en: <http://www.revistas.unal.edu.co/index.php/revfacmed/article/view/38934>.
- Herrero C, Guilabert A, Mascaró-Galy JM. Livedo reticularis de las piernas: metodología de diagnóstico y tratamiento. *Actas Dermosifiliogr* 2008 Oct;99(8):598-607. Disponible en: <https://linkinghub.elsevier.com/retrieve/pii/S0001731008747562>.
- Gertz MA. Acute hyperviscosity: syndromes and management. *Blood* 2018 Sep 27;132(13):1379-85. Disponible en: <https://ashpublications.org/blood/article/132/13/1379/105715/Acute-hyperviscosity-syndromes-and-management>.
- Nader E, Skinner S, Romana M, Fort R, Lemonne N, Guillot N, et al. Blood rheology: key parameters, impact on blood flow, role in sickle cell disease and effects of exercise. *Front Physiol* 2019 Oct 17;10. Disponible en: <https://www.frontiersin.org/article/10.3389/fphys.2019.01329/full>.
- Gardella L, Faulk J. Phlegmasia alba and cerulea dolens. *Stat Pearls* 2022. Disponible en: <https://www.ncbi.nlm.nih.gov/books/NBK563137/>.
- Fukumoto Y, Tsutsui H, Tsuchihashi M, Masumoto A, Takeshita A. The incidence and risk factors of cholesterol embolization syndrome, a complication of cardiac catheterization: A prospective study. *J Am Coll Cardiol* 2003;42(2):211-6. Disponible en: [http://dx.doi.org/10.1016/S0735-1097\(03\)00579-5](http://dx.doi.org/10.1016/S0735-1097(03)00579-5).
- Bashore TM, Gehrig T. Cholesterol emboli after invasive cardiac procedures. *J Am Coll Cardiol* 2003;42(2):217-8. Disponible en: [http://dx.doi.org/10.1016/S0735-1097\(03\)00587-4](http://dx.doi.org/10.1016/S0735-1097(03)00587-4).
- Thurlbeck WM, Castleman B. Atheromatous emboli to the kidneys after aortic surgery. *New England Journal of Medicine* 1957 Sep 5;257(10):442-7. Disponible en: <http://www.nejm.org/doi/abs/10.1056/NEJM195709052571002>.
- Cross SS. How common is cholesterol embolism? *J Clin Pathol* 1991 Oct 1;44(10):859-61. Disponible en: <http://jcp.bmj.com/cgi/doi/10.1136/jcp.44.10.859>.
- Keeling I. Cardiac myxomas: 24 years of experience in 49 patients. *European Journal of Cardio-Thoracic Surgery* 2002 Dec;22(6):971-7. Disponible en: [https://academic.oup.com/ejcts/article-lookup/doi/10.1016/S1010-7940\(02\)00592-4](https://academic.oup.com/ejcts/article-lookup/doi/10.1016/S1010-7940(02)00592-4).
- Kuon E, Kreplin M, Weiss W, Dahm JB. The challenge presented by right atrial myxoma. *Herz* 2004 Nov;29(7):702-9. Disponible en: <http://link.springer.com/10.1007/s00059-004-2571-7>.
- Pinede L, Duhaut P, Loire R. Clinical presentation of left atrial cardiac myxoma. *Medicine* 2001 May;80(3):159-72. Disponible en: <http://journals.lww.com/00005792-200105000-00002>.
- Selton-Suty C, Célaré M, le Moing V, Doco-Lecompte T, Chirouze C, Iung B, et al. Preeminence of *Staphylococcus aureus* in infective endocarditis: A 1-year population-based survey. *Clinical Infectious Diseases* 2012 May 1;54(9):1230-9. Disponible en: <https://academic.oup.com/cid/article-lookup/doi/10.1093/cid/cis199>.
- Wang A, Gaca JG, Chu VH. Management considerations in infective endocarditis. *JAMA* 2018 Jul 3;320(1):72. Disponible en: <http://jama.jamanetwork.com/article.aspx?doi=10.1001/jama.2018.7596>.
- Murdoch DR. Clinical presentation, etiology, and outcome of infective endocarditis in the 21<sup>st</sup> Century. *Arch Intern Med* 2009 Mar 9;169(5):463. Disponible en: <http://archinte.jamanetwork.com/article.aspx?doi=10.1001/archinternmed.2008.603>.
- Bussani R, De-Giorgio F, Pesel G, Zandonà L, Sinagra G, Grassi S, et al. Overview and comparison of infectious endocarditis and non-infectious endocarditis. A review of 814 autopsic cases. *In Vivo (Brooklyn)* 2019 Aug 30;33(5):1565-72. Disponible en: <http://iv.iiarjournals.org/lookup/doi/10.21873/invivo.11638>.
- Vlachostergios PJ, Daliani DD, Dimopoulos V, Patrikidou A, Voutsadakis IA, Papandreou CN. Nonbacterial thrombotic (Marantic) endocarditis in a patient with colorectal cancer. *Onkologie* 2010;33(8):3-3. Disponible en: <https://www.karger.com/Article/FullText/317342>.
- Singh V, Bhat I, Havlin K. Marantic endocarditis (NBTE) with systemic emboli and paraneoplastic cerebellar degeneration: uncommon presentation of ovarian cancer. *J Neurooncol* 2007 May 5;83(1):81-3. Disponible en: <https://link.springer.com/10.1007/s11060-006-9306-y>.
- Graus F, Rogers LR, Posner JB. Cerebrovascular complications in patients with cancer. *Medicine* 1985 Jan;64(1):16-35. Disponible en: <http://journals.lww.com/00005792-198501000-00002>.



28. Moyssakis I, Tektonidou MG, Vasiliou VA, Samarkos M, Votteas V, Moutsopoulos HM. Libman-Sacks endocarditis in systemic lupus erythematosus: prevalence, associations, and evolution. *Am J Med* 2007 Jul;120(7):636-42. Disponible en: <https://linkinghub.elsevier.com/retrieve/pii/S000293430700160X>.
29. Cervera R, Piette JC, Font J, Khamashta MA, Shoenfeld Y, Camps MT, et al. Antiphospholipid syndrome: Clinical and immunologic manifestations and patterns of disease expression in a cohort of 1,000 patients. *Arthritis Rheum* 2002 Apr;46(4):1019-27. Disponible en: <https://onlinelibrary.wiley.com/doi/10.1002/art.10187>.
30. George JN. The remarkable diversity of thrombotic thrombocytopenic purpura: a perspective. *Blood Adv* 2018 Jun 26;2(12):1510-6. Disponible en: <https://ashpublications.org/bloodadvances/article/2/12/1510/15905/The-remarkable-diversity-of-thrombotic>.
31. Hassan A, Iqbal M, George JN. Additional autoimmune disorders in patients with acquired autoimmune thrombotic thrombocytopenic purpura. *Am J Hematol* 2019 Jun;94(6):E172-4. Disponible en: <https://onlinelibrary.wiley.com/doi/10.1002/ajh.25466>.
32. Nokes T, George JN, Vesely SK, Awab A. Pulmonary involvement in patients with thrombotic thrombocytopenic purpura. *Eur J Haematol* 2014 Feb;92(2):156-63. Disponible en: <https://onlinelibrary.wiley.com/doi/10.1111/ejh.12222>.
33. Poszepczynska-Guigné E, Viguier M, Chosidow O, Orcel B, Emmerich J, Dubertret L. Paraneoplastic acral vascular syndrome: Epidemiologic features, clinical manifestations, and disease sequelae. *J Am Acad Dermatol* 2002 Jul;47(1):47-52. Disponible en: <https://linkinghub.elsevier.com/retrieve/pii/S0190962202000166>.
34. Buggiani G, Krysenka A, Grazzini M, Vaškú V, Hercogová J, Lotti T. Paraneoplastic vasculitis and paraneoplastic vascular syndromes. *Dermatol Ther* 2010 Nov;23(6):597-605. Disponible en: <https://onlinelibrary.wiley.com/doi/10.1111/j.1529-8019.2010.01367.x>.
35. Criado PR, Abdalla BMZ, de Assis IC, van Blaricum de Graaff Mello C, Caputo GC, Vieira IC. Are the cutaneous manifestations during or due to SARS-CoV-2 infection/COVID-19 frequent or not? Revision of possible pathophysiologic mechanisms. *Inflammation Research* 2020 Aug 2;69(8):745-56. Disponible en: <https://link.springer.com/10.1007/s00011-020-01370-w>.
36. Hartmann P, Mohokum M, Schlattmann P. The association of Raynaud syndrome with thromboangiitis obliterans. A meta-analysis. *Angiology* 2012 May 6;63(4):315-9. Disponible en: <http://journals.sagepub.com/doi/10.1177/0003319711414868>.
37. Dargon PT, Landry GJ. Buerger's disease. *Ann Vasc Surg* 2012 Aug;26(6):871-80. Disponible en: <https://linkinghub.elsevier.com/retrieve/pii/S0890509611005097>.
38. Pagnoux C, Seror R, Henegar C, Mahr A, Cohen P, le Guern V, et al. Clinical features and outcomes in 348 patients with polyarteritis nodosa: A systematic retrospective study of patients diagnosed between 1963 and 2005 and entered into the French vasculitis study group database. *Arthritis Rheum* 2010 Feb;62(2):616-26. Disponible en: <https://onlinelibrary.wiley.com/doi/10.1002/art.27240>.
39. Guillemin L, Mahr A, Callard P, Godmer P, Pagnoux C, Leray E, et al. Hepatitis B virus-associated polyarteritis nodosa. *Medicine* 2005 Sep;84(5):313-22. Disponible en: <https://journals.lww.com/00005792-200509000-00006>.
40. Ramos-Casals M, Muñoz S, Medina F, Jara LJ, Rosas J, Calvo-Alen J, et al. Systemic autoimmune diseases in patients with hepatitis C virus infection: characterization of 1020 Cases (The HISPAMEC Registry). *J Rheumatol* 2009 Jul;36(7):1442-8. Disponible en: <http://www.jrheum.org/lookup/doi/10.3899/jrheum.080874>.
41. Hasler P, Kistler H, Gerber H. Vasculitides in hairy cell leukemia. *Semin Arthritis Rheum* 1995 Oct;25(2):134-42. Disponible en: <https://linkinghub.elsevier.com/retrieve/pii/S0049017295800263>.
42. Kato T, Fujii K, Ishii E, Wada R, Hidaka Y. A case of polyarteritis nodosa with lesions of the superior mesenteric artery illustrating the diagnostic usefulness of three-dimensional computed tomographic angiography. *Clin Rheumatol* 2005 Dec 26;24(6):628-31. Disponible en: <http://link.springer.com/10.1007/s10067-005-1128-3>.
43. Schmidt WA. Use of imaging studies in the diagnosis of vasculitis. *Curr Rheumatol Rep* 2004 Jun;6(3):203-11. Disponible en: <http://link.springer.com/10.1007/s11926-004-0069-1>.
44. Ntatsaki E, Mooney J, Scott DGI, Watts RA. Systemic rheumatoid vasculitis in the era of modern immunosuppressive therapy. *Rheumatology* 2014 Jan 1;53(1):145-52. Disponible en: <https://academic.oup.com/rheumatology/article-lookup/doi/10.1093/rheumatology/ket326>.
45. Lokineni S, Mohamed A, Teja-Boppana LK, Garg M. Rheumatoid vasculitis as an initial presentation of rheumatoid arthritis. *Eur J Case Rep Intern Med* 2021 Apr 29;8(4). Disponible en: <https://www.ejcrim.com/index.php/EJCRIM/article/view/2561>.
46. Kishore S, Maher L, Majithia V. Rheumatoid vasculitis: a diminishing yet devastating menace. *Curr Rheumatol Rep* 2017 Jul 19;19(7):39. Disponible en: <http://link.springer.com/10.1007/s11926-017-0667-3>.
47. Allanore Y, Simms R, Distler O, Trojanowska M, Pope J, Denton CP, et al. Systemic sclerosis. *Nat Rev Dis Primers* 2015 Dec 17;1(1):15002. Disponible en: <http://www.nature.com/articles/nrdp20152>.
48. Denton CP, Krieg T, Guillemin L, Schwierin B, Rosenberg D, Silkey M, et al. Demographic, clinical and antibody characteristics of patients with digital ulcers in systemic sclerosis: data from the DUO Registry. *Ann Rheum Dis* 2012 May;71(5):718-21. Disponible en: <https://ard.bmj.com/lookup/doi/10.1136/annrheumdis-2011-200631>.
49. Federman DG, Valdivia M, Kirsner RS. Syphilis presenting as the "blue toe syndrome". *Arch Intern Med* 1994 May 9;154(9):1029-31. Disponible en: <http://www.ncbi.nlm.nih.gov/pubmed/8179446>.
50. Nigwekar SU, Thadhani R, Brandenburg VM. Calciophylaxis. Ingelfinger JR, editor. *New England Journal of Medicine* 2018 May 3;378(18):1704-14. Disponible en: <http://www.nejm.org/doi/10.1056/NEJMra1505292>.
51. Hedrich CM, Fiebig B, Hauck FH, Sallmann S, Hahn G, Pfeiffer C, et al. Chilblain lupus erythematosus. A review of literature. *Clin Rheumatol* 2008 Aug 10;27(8):949-54. Disponible en: <http://link.springer.com/10.1007/s10067-008-0942-9>.
52. Rustin MHA, Newton JA, Smith NP, Dowd PM. The treatment of chilblains with nifedipine: the results of a pilot study, a double-blind placebo-controlled randomized study and a long-term open trial. *British Journal of Dermatology* 1989 Jul 29;120(2):267-75. Disponible en: <https://onlinelibrary.wiley.com/doi/10.1111/j.1365-2133.1989.tb07792.x>.
53. Down PM, Rustin MHA, Lanigan S. Nifedipine in the treatment of chilblains. *Br Med J (Clin Res Ed)* 1986 Oct 11;293(6552):923-4. Disponible en: <https://www.bmj.com/lookup/doi/10.1136/bmj.293.6552.923-a>.
54. Guadagni M, Nazzari G. Acute perniosis in elderly people. A predictive sign of systemic disease? *Acta Dermato Venereol* 2010;90(5):545-6. Disponible en: <https://www.medicaljournals.se/acta/content/abstract/10.2340/00015555-0918>.
55. Finke-Fyffe S, Regan J, Golan J. Hypothenar hammer syndrome. *J Am Acad Physician Assist* 2019 Sep;32(9):33-5. Disponible en: <https://journals.lww.com/10.1097/01.JAA.0000578972.17680.39>.

56. McCready RA, Bryant MA, Divelbiss JL. Combined thenar and hypothenar hammer syndromes. Case report and review of the literature. *J Vasc Surg* 2008 Sep;48(3):741-4. Disponible en: <https://linkinghub.elsevier.com/retrieve/pii/S0741521408005053>.
57. Blum AG, Zabel JP, Kohlmann R, Batch T, Barbara K, Zhu X, et al. Pathologic conditions of the hypothenar eminence: evaluation with multidetector CT and MR imaging. *RadioGraphics* 2006 Jul;26(4):1021-44. Disponible en: <http://pubs.rsna.org/doi/10.1148/rg.264055114>.
58. Picón Jaimes YA, Orozco Chinome JE, Molina-Franky J. Hematoma digital espontáneo, síndrome de Achenbach. *Rev Fac Cienc Med Cordoba* 2019 Dec 11;76(4):257-60.
59. Pérez-Abdala JJ, Sánchez-Saba J, Zaidenberg EE, Gallucci G, Boretto J, de Carli P, et al. Dedo azul agudo idiopático no isquémico: síndrome de Achenbach. Presentación de un caso y revisión bibliográfica. *Revista de la Asociación Argentina de Ortopedia y Traumatología* 2021 Oct 10;86(5):645-50. Disponible en: <https://raaot.org.ar/index.php/AAOTMAG/article/view/1182>.
60. Jiménez PR, Ocampo MI, Castañeda-Cardona C, Rosselli D. Achenbach's syndrome. Case report and systematic review of the literature. *Revista Colombiana de Reumatología (English Edition)* 2017 Oct;24(4):230-6.
61. McGrath MA, Tracy GD, Lord RSA, Penny R. Peripheral ischaemia caused by blood hyperviscosity. *Australian and New Zealand Journal of Surgery* 1973 Sep;43(2):109-13.
62. Ghetie D, Mehraban N, Sibley CH. Cold hard facts of cryoglobulinemia. *Rheumatic Disease Clinics of North America* 2015 Feb;41(1):93-108. Disponible en: <https://linkinghub.elsevier.com/retrieve/pii/S0889857X14000970>
63. Kaufman JA, Lee MJ. Vascular and interventional radiology. Elsevier Saunders 2014.
64. Sibley RC, Reis SP, MacFarlane JJ, Reddick MA, Kalva SP, Sutphin PD. Noninvasive physiologic vascular studies. A guide to diagnosing peripheral arterial disease. *RadioGraphics* 2017 Jan;37(1):346-57. Disponible en: <http://pubs.rsna.org/doi/10.1148/rg.2017160044>.

## FE DE ERRATAS

En el Vol. 33 Suplemento N° 4 55° Congreso Argentino de Reumatología, involuntariamente se omitió publicar el poster "Frecuencia de uso de estatinas en una cohorte de pacientes con artritis reumatoidea", de Torres et al.

## FRECUENCIA DE USO DE ESTATINAS EN UNA COHORTE DE PACIENTES CON ARTRITIS REUMATOIDEA

Torres JA<sup>1</sup>, Dapeña JM<sup>1</sup>, Bande JM<sup>1</sup>, Medina MA<sup>1</sup>, Klajn DS<sup>1</sup>, Caracciolo JA<sup>1</sup>, Pera M<sup>2</sup>, Corbalán PM<sup>2</sup>, Morbiducci J<sup>3</sup>, Sosa J<sup>6</sup>, Kohan MP<sup>4</sup>, Muñoz A<sup>5</sup>, Correa MA<sup>7</sup>, Pérez S<sup>8</sup>, Dellepiane A<sup>9</sup>, Papisidero SB<sup>1</sup>

<sup>1</sup>HOSPITAL GENERAL DE AGUDOS DR. E. TORNÚ, CABA, <sup>2</sup>HOSPITAL ÁNGEL CRUZ PADILLA, TUCUMÁN, <sup>3</sup>HOSPITAL GENERAL DE AGUDOS BERNARDINO RIVADAVIA, CABA, <sup>4</sup>HOSPITAL DR. RAÚL F. LARCADE, SAN MIGUEL, <sup>5</sup>HOSPITAL SAN MIGUEL ARCÁNGEL, BELLA VISTA, <sup>6</sup>SANATORIO LA TRINIDAD-MITRE, CABA, <sup>7</sup>INSTITUTO DE REHABILITACIÓN PSICOFÍSICA, CABA, <sup>8</sup>HOSPITAL DE REHABILITACIÓN MANUEL ROCCA, CABA, <sup>9</sup>CENTRO DE ESPECIALIDADES MÉDICAS CASEROS, SANTA FE

**Introducción:** En los pacientes con artritis reumatoidea (AR), el proceso inflamatorio sistémico provoca un descenso marcado del colesterol de alta densidad (HDL), con la consecuente elevación del índice aterogénico. Los tratamientos hipolipemiantes, como las estatinas, son útiles disminuyendo el riesgo cardiovascular. Además, se ha descripto un potencial efecto antiinflamatorio que podría beneficiar a los pacientes con AR.

**Objetivos:** Describir la frecuencia del uso de estatinas en una cohorte de pacientes con AR; evaluar su asociación con características sociodemográficas, comorbilidades, perfil lipídico, características de la AR, clinimetría y tratamiento.

**Materiales y Métodos:** Estudio multicéntrico observacional, descriptivo, de corte transversal y analítico. Se incluyeron pacientes consecutivos ≥ 18 años con diagnóstico de AR (ACR-EULAR 2010). Se consignaron datos sociodemográficos, hábitos, comorbilidades, características de la AR, clinimetría y tratamiento. Se registró además índice de masa corporal (IMC), presión arterial y perfil lipídico en la última visita. En los pacientes que usaban estatinas se recabaron datos sobre indicación, tiempo de uso, adherencia y otros tratamientos hipolipemiantes.

**Análisis estadístico:** Estadística descriptiva. Se llevaron a cabo asociaciones con pruebas de  $\chi^2$ , Fisher, T de Student o Wilcoxon, según correspondiera. Se realizó análisis uni y multivariado de regresión logística para detectar factores asociados al uso continuo de estatinas. Se consideró significativa  $p \leq 0,05$ .

**Resultados:** Se incluyeron 138 pacientes de 8 centros. El 86,2% era del sexo femenino, con una edad promedio de 57,8 años (DE 11,7). Un 27,5% trabajaba. El 15,2% era tabaquista y 23,9% había abandonado el hábito de fumar. Un 95% presentaba comorbilidades, siendo las más frecuentes: hipertensión arterial (61%), hipotiroidismo (38,9%), dislipemia (29,7%), esteatosis hepática (23%) y diabetes (13,7%). La media del IMC fue 27,1 Kg/m<sup>2</sup> (DE 5). En el laboratorio, la media del colesterol total fue de 199,7 mg/dl (DE 36,3), LDL 117,7 mg/dl (DE 30,7), HDL 56,5 mg/dl (DE 16,2), No-HDL 143,16 mg/dl (DE 35,9) y triglicéridos 125,6 mg/dl (DE 55,5). La mediana del tiempo de evolución de la AR fue de 120 meses (RIC 66-180). El 88,4% presentaba seropositividad para FR y 79% para ACPA. El 71,5% tenía una enfermedad erosiva, 1,4% nodular y 37% otras manifestaciones extraarticulares. La mediana del *Disease Activity Score* 28 fue 3,08 (RIC 2.5-4.3), *Health Assessment Questionnaire* versión argentina de 0,1 (RIC 0.5-1.5). Un 34% recibía glucocorticoides (GC), 81,1% drogas modificadoras de la AR (DMAR) sintéticas convencionales, 28,3% DMAR biológicos y 18,1% DMAR sintéticos dirigidos.

La frecuencia de uso de estatinas fue del 25,4% (n=35), siendo indicadas en un 41% por Reumatología, 23,5% por Cardiología y 20,6% por Clínica Médica. La mediana de tiempo de uso fue de 12 meses (RIC 5-36), siendo las más utilizadas la atorvastatina (68,6%) y la rosuvastatina (31,4%). Un 47,1% realizaba medidas higiénico-dietéticas y 8% recibía otro tratamiento hipolipemiante. Se evidenció falta de adherencia en el 37,2% (n=13). Los motivos referidos fueron: desconfianza a la medicación (23,1%), escaso conocimiento de la forma adecuada para tomar medicación (15,4%), olvido de las instrucciones (15,4%), falta de motivación y/o deseo de tomar la medicación (15,4%). El uso de estatinas se asoció a tabaquismo pasado ( $p=0,034$ ), presencia de otras comorbilidades ( $p=0,013$ ), altos niveles de colesterol LDL ( $p=0,04$ ) y No-HDL ( $p<0,001$ ), así como a un mayor cumplimiento de medidas higiénico-dietéticas ( $p<0,001$ ).

No se demostró asociación con características de la AR. Al evaluar el tiempo de uso de estatinas, observamos que una mayor duración del tratamiento se asoció a una menor presencia de enfermedad erosiva ( $p=0,04$ ) y que esta asociación fue más marcada en el grupo de pacientes adherentes ( $p<0,009$ ). Se llevó a cabo una regresión logística ajustado por DMAR, evidenciándose que las estatinas reducían en un 29% anual el *odds ratio* de la enfermedad erosiva (OR 0.7 IC95 0,48-0,90  $p=0,041$ ).

**Conclusiones:** La frecuencia de uso de estatinas fue del 25,4% indicada principalmente por la especialidad de Reumatología (41,2%). Se asoció a tabaquismo pasado, comorbilidades, niveles elevados de LDL y No-HDL y cumplimiento de medidas higiénico-dietéticas. No demostró asociación con características de la enfermedad, pero su uso continuo demostró un efecto protector sobre la enfermedad erosiva.