



Revista Argentina de Reumatología

ISSN: 0327-4411

ISSN: 2362-3675

dario.scublinsky@reumatologia.org.ar

Sociedad Argentina de Reumatología
Argentina

Correa Lemos, María Eugenia; Paira, Noelia; Gallo, Jesica; Ortíz, Alberto; Paira, Sergio
El secreto que revelan los ojos. Compromiso ocular como
manifestación de enfermedades sistémicas no infecciosas

Revista Argentina de Reumatología, vol. 33, núm. 4, 2022, Octubre-Diciembre, pp. 235-243
Sociedad Argentina de Reumatología
Argentina

Disponible en: <https://www.redalyc.org/articulo.oa?id=692174642009>

- Cómo citar el artículo
- Número completo
- Más información del artículo
- Página de la revista en redalyc.org

redalyc.org

Sistema de Información Científica Redalyc

Red de Revistas Científicas de América Latina y el Caribe, España y Portugal
Proyecto académico sin fines de lucro, desarrollado bajo la iniciativa de acceso
abierto

Casos clínicos

El secreto que revelan los ojos. Compromiso ocular como manifestación de enfermedades sistémicas no infecciosas

The secret revealed by the eyes. Ocular involvement as a manifestation of non-infectious systemic diseases

María Eugenia Correa Lemos¹, Noelia Paira³, Jessica Gallo², Alberto Ortiz¹, Sergio Paira¹

¹ Sección de Reumatología, Hospital Dr. J. M. Cullen, Santa Fe, Argentina

² Sección de Reumatología, Hospital Central de Reconquista Dra. Olga S. de Rizzi, Reconquista, Santa Fe

³ Sanatorio Nosti, Rafaela, Santa Fe, Argentina

Palabras clave: ojo; uveítis; metástasis uveal; sarcoidosis ocular; manifestación inicial.

Revista Argentina de Reumatología 2022; Vol. 33 (235-243)

Contacto de la autora: María Eugenia Correa Lemos

E-mail: eugenia1191@gmail.com

Fecha de trabajo recibido: 26/10/22

Fecha de trabajo aceptado: 16/12/22

Conflictos de interés: los autores declaran que no presentan conflictos de interés.

Key words: eye; uveitis; uveal metastasis; ocular sarcoidosis; first manifestation.

RESUMEN

La coroides es el tejido ocular más comúnmente afectado por la enfermedad metastásica debido a su abundante vascularización y, en ocasiones, la primera manifestación (44-70% según las series) de cáncer de pulmón en hombres o de cáncer de mama en mujeres (3%). Síntomas oculares de inicio abrupto en pacientes jóvenes y signos al examen oftalmológico como engrosamiento de la pared posterior o *lumpy-bumpy surface*, entre otros, son orientativos. La uveítis anterior granulomatosa, la uveítis intermedia bilateral, la panuveítis bilateral o las lesiones granulomatosas a nivel coroideo o del nervio óptico se consideran indicativas de sarcoidosis en presencia de un cuadro radiológico compatible. Estas pueden preceder a los signos sistémicos en un 30% de los casos.

Se presentan tres pacientes con signos y síntomas oftalmológicos que precedieron al diagnóstico de enfermedades sistémicas no infecciosas.

ABSTRACT

The choroid is the ocular tissue most commonly affected by metastatic disease due to its abundant vascularization and is sometimes the first manifestation (44-70% depending on the series) of lung cancer in men or breast cancer in women (3%). Abrupt-onset ocular symptoms in young patients and signs on ophthalmological examination such as thickening of the posterior wall, "lumpy-bumpy surface", among others, are indicative. Granulomatous anterior uveitis, bilateral intermediate uveitis, bilateral panuveitis or granulomatous lesions at the choroidal or optic nerve level are considered indicative of sarcoidosis in the presence of a compatible radiological picture. These may precede systemic signs in 30% of cases.

We present 3 patients with ophthalmological signs and symptoms that preceded the diagnosis of non-infectious systemic diseases.

INTRODUCCIÓN

Son muchas las consultas que recibimos los médicos reumatólogos en relación al compromiso ocular de las enfermedades, sobre todo de aquellas inflamatorias (como sarcoidosis, sín-

drome de Behcet, espondiloartritis, enfermedad asociada a IgG4, vasculitis sistémicas y enfermedad de Vogt-Koyanagi-Harada) o del tejido conectivo. Pero este órgano es una caja de sorpresas y debemos tener en cuenta otras enfermedades

que pueden comprometerlo. En los últimos años hemos llamado la atención en algunos artículos sobre enfermedades como ER-IgG4, enfermedad de Erdheim Chester, amiloidosis o mieloma múltiple que comprometen la estructura ocular¹⁻⁴.

El tracto uveal es el sitio oftálmico más frecuente para la diseminación hematógena de metástasis tumorales de otros sitios, relacionado con el abundante flujo sanguíneo dentro del tejido coroideo. Por lo tanto, la coroides es el tejido ocular más comúnmente afectado por el compromiso metastásico. Otros sitios oftálmicos menos comunes de metástasis hematógenas incluyen la órbita, los párpados, la conjuntiva, la retina y el humor vítreo⁵.

Shields et al. estudiaron 520 ojos con metástasis uveal y encontraron que el sitio primario más común era el cáncer de mama (68%) en mujeres y el cáncer de pulmón (40%) en hombres⁶.

La metástasis uveal precedió al diagnóstico de cáncer de pulmón en un 44% de los casos⁷.

Estudios previos de cáncer de mama demostraron que la metástasis ocular precedió en un 3% al diagnóstico de tumor⁷⁻⁸.

El cáncer de pulmón se ha comunicado que hace metástasis en el ojo de un 0,2% a un 7% de los pacientes en estudios clínicos, y de un 6% a un 7% de los pacientes en estudios histopatológicos *post mortem*^{5,7}. La expectativa media de vida luego de la detección de la metástasis uveal se ha calculado en 12 meses y 7,5 meses en otro estudio^{7,9}.

Tanto la uveítis anterior granulomatosa, la uveítis intermedia bilateral, la panuveitis bilateral o las lesiones granulomatosas a nivel coroideo o del nervio óptico se consideran indicativas de sarcoidosis en presencia de un cuadro radiológico compatible¹⁰. Las mismas pueden preceder a los signos sistémicos en un 30% de los casos. Con frecuencia, el curso es agudo o subagudo y desaparece espontáneamente, pero en algunos individuos es crónico y persiste durante años. En estos casos, la incidencia de afectación ocular es más elevada¹¹⁻¹³.

Se describen tres casos clínicos con síntomas oftalmológicos: dos pacientes con metástasis ocular que precedieron al tumor y una con sarcoidosis.

Caso clínico 1

Paciente masculino, de 43 años de edad, sin antecedentes patológicos conocidos ni hábitos toxicológicos, que consulta por miodesopsias de

forma unilateral (compromiso ocular izquierdo), progresando en días de forma bilateral con disminución de la agudeza visual, diplopía, xeroftalmia, dolor retro ocular compresivo de intensidad 7/10 que cede con AINEs o paños fríos. Refiere además pérdida de peso que no sabe especificar, astenia y adinamia de 3 semanas de evolución. Evaluado por varios oftalmólogos en múltiples oportunidades, se prescribe tratamiento sintomático sin mejoría. En una interconsulta con otro oftalmólogo, se observa en el fondo del ojo una escleritis posterior derecha y hemorragias periféricas en el ojo izquierdo. Por este motivo se lo deriva al Servicio de Reumatología.

Al interrogatorio o examen físico no presenta datos patológicos. En estudios de laboratorio: fosfatasa alcalina aumentada, FAN (hep-2), anti DNA (crithidia), ENA, ANCA C y P negativo, enzima convertidora de angiotensina (ECA) normal, hemograma, proteinograma por electroforesis y función renal normal, sin proteinuria ni sedimento activo. La resonancia magnética de encéfalo muestra focos aislados hiperintensos en sustancia blanca bifrontal, biparietal y en hemisferio cerebeloso. En la luz del conducto auditivo interno izquierdo, realce con el contraste sin reconocerse alteraciones en el paquete acústico facial; probable origen meníngeo. Engrosamientos uveo esclerales bilaterales de aspecto inflamatorio/infiltrativo en ambos globos oculares. Engrosamiento de la mucosa a nivel fronto etmoidal. Se realiza ecografía de ojo derecho y se encuentra imagen en doble giba (Figura 1), una angiografía digital con fluoresceína muestra hipofluorescencia en tiempo temprano extensa y en fase tardía se aprecia hiperfluorescencia en puntos y una tomografía de coherencia óptica (TCO) que objetiva elevación irregular del epitelio pigmentario empujado por los cambios en el espesor coroideo (Figura 2).

Por tomografía se detecta la presencia en lóbulo pulmonar superior y para hilar derecho una imagen nodular sólida de márgenes espiculados de 22 x 18 mm, en íntimo contacto con bronquio. Lesiones de comportamiento blástico en el esqueleto axial y apendicular. Adenopatías cervicales bilaterales y abdominales. Finalmente, la tomografía por emisión de positrones con 18-fluordesoxiglucosa (PET-TC 18 FDG) muestra hipercaptación de FDG-18 en nódulo pulmonar, tiroides y en esqueleto axial y apendicular, asociada a adenopatías generalizadas diagnosticán-

dose, por histología e inmunohistoquímica ósea, metástasis correspondiente a un carcinoma adenoesquamoso de probable origen pulmonar.

El paciente es derivado a un médico especialista para su tratamiento. Progresó a los

meses con empeoramiento de síntomas visuales, aumento en la frecuencia e intensidad de la cefalea, disfagia a sólidos, dificultad en la marcha y paresia en miembros inferiores. Fallece por complicaciones de la patología neoplásica.

Figura 1: Ecografía de ojo derecho imagen sobreelevada con reflectividad media. Se observa imagen de “doble giba” de forma irregular que evidencia efecto de masa.

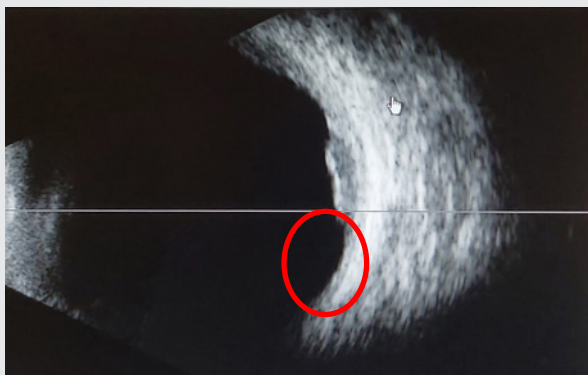
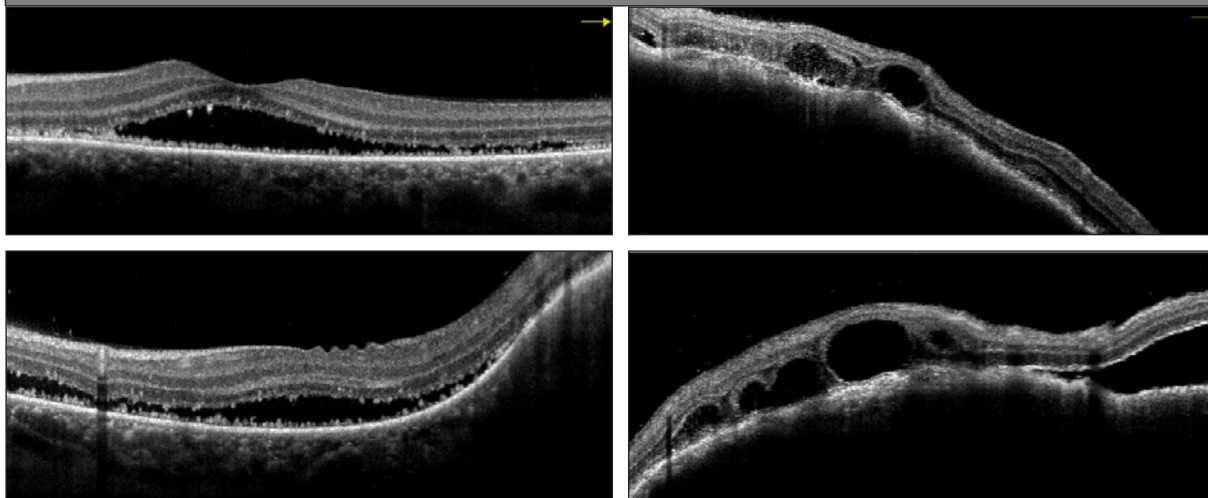


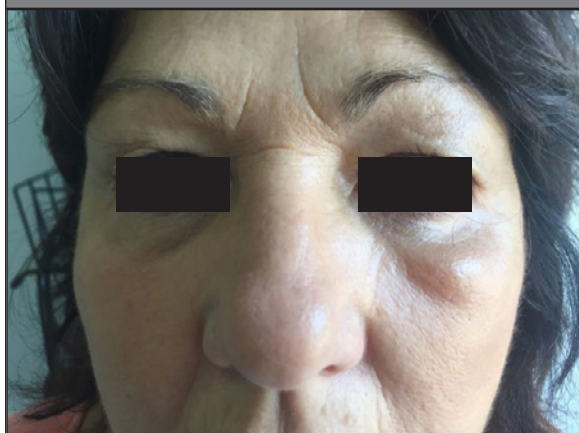Figura 2: Tomografía de coherencia óptica. Se observa elevación irregular del epitelio pigmentario con cambios en la arquitectura macular con efecto de masa en el espesor coroideo que corresponde al patrón de metástasis coroidea; cavidades quísticas hiporreflectivas con líquido suprayacente, tanto en área macular como en la periferia, que genera una superficie irregular en bultos y baches (*lumpy-bumpy surface*).



Caso clínico 2

Paciente femenina, de 60 años de edad, inicia con diplopía, edema de párpado inferior con pseudotumor (Figura 3) sin otros síntomas sistémicos. Examen físico normal. En la resonancia magnética se observa: compromiso del recto interno, edema palpebral y efecto de masa. Se realiza biopsia de la lesión pseudotumoral con informe histológico que describe una morfología plasmocitoide y patrón disohesivo. Inmunohistoquímica positividad para CK7, negatividad para E-cadherina que orientan hacia origen mamario. Se deriva a la paciente al Servicio de Ginecología donde se confirma el diagnóstico de atipia mamaria.

Figura 3: Pseudotumor en párpado inferior izquierdo.



Caso clínico 3

Paciente femenina, de 33 años de edad, refiere haber comenzado hace 3 años con alteraciones visuales, dolor ocular urente, fotosensibilidad y ojo rojo realizando múltiples consultas a especialistas. Se la deriva con diagnóstico de uveítis anterior bilateral recurrente tratada con esteroides tópicos oculares. Al examen físico no presenta lesiones cutáneas, caída de cabello, úlceras orales, artritis, parotidomegalias, ni aumento de glándulas salivales. Examen respiratorio, cardíaco y digestivo sin particularidades. Se interconsulta con otro oftalmólogo que al examen ocular encuentra uveítis anterior granulomatosa con la presencia de exudados *snow balls* y coroiditis multifocal bilateral indicativos de sarcoidosis. Las serologías para toxoplasmosis, VDRL, VIH, citomegalovirus resultaron negativas. Dosaje de enzima convertidora de angiotensina positiva 84,8 U/L (valor

normal hasta 34 U/L). En tomografía de cabeza y cuello, tórax y abdomen se informan adenopatías mediastinales para traqueal, subaórtica, paraaórtica, subcarinal, paraesofágica y parahiliar, el resto sin particularidades. Se solicita biopsia de ganglio y se detectan numerosos granulomas constituidos por histiocitos, linfocitos en periferia y numerosas células gigantes multinucleadas. Ausencia de necrosis. Granuloma de característica sarcoide. Inmunohistoquímica CD 68 positivo, CD 20 positivo en linfocitos B reactivos, CD3 positivo en linfocito T reactivos. CD 30 negativos. Se comienza con pulsos de esteroides 1 g/kg por 3 días vía endovenoso y luego meprednisona 1 mg/kg/día vía oral dosis descendientes, asociado a metotrexato 15 mg/semanal y ácido fólico. La paciente evoluciona favorablemente con mejoría en los controles posteriores oculares sin recurrencias de su uveítis ni presencia de adenopatías.

Figura 4: Coroiditis multifocal bilateral. A) *Snow balls*, inflamación vítrea; B) lesiones en sacabocado en media periferia y periferia de ambos ojos.

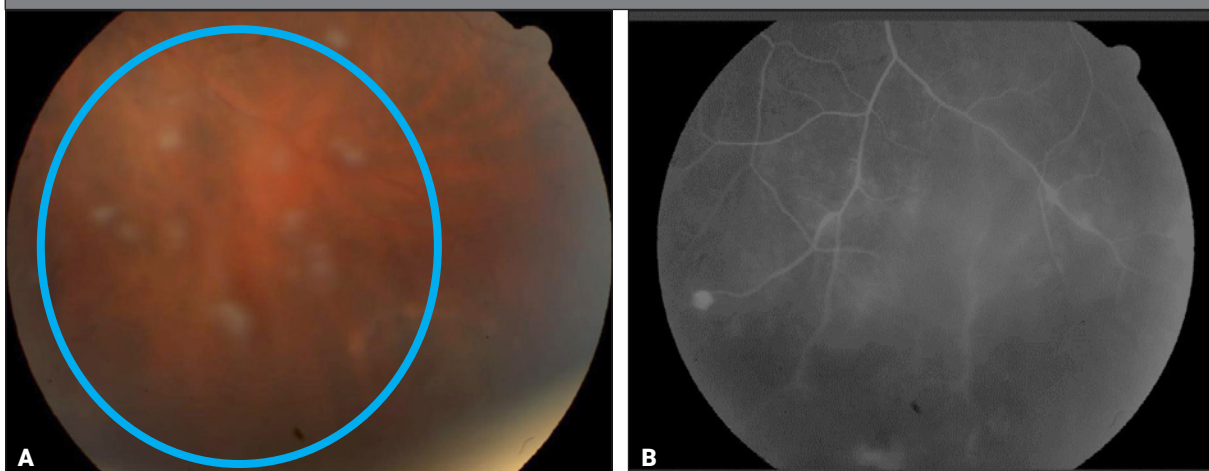


Tabla 1: Resumen de casos clínicos.

Sexo/edad	Antecedentes patológicos	Síntomas iniciales oftalmológicos	Signos/síntomas sistémicos	Estudios complementarios	Diagnóstico final
M/43	No representa Sin hábitos tóxicos	Miodesopsias, dolor retroocular compresivo, intenso inicio unilateral, luego bilateral Disminución de la agudeza visual, diplopía, xeroftalmia -3 semanas de evolución	Astenia, adinamia, pérdida de peso Examen físico normal	FO: escleritis posterior derecha y hemorragias periféricas en ojo izquierdo. RNM ocular Ecografía (Figura 1) Retinografía TCO (Figura 2) TAC: imagen nodular sólida de márgenes espiculados de 22 x 18 mm en LSD. Lesiones de comportamiento blástico en el esqueleto axial y apendicular. Adenopatías cervicales bilaterales y abdominales RNM de encéfalo: aislados focos hiperintensos en sustancia blanca bifrontal, biparietal y en hemisferio cerebeloso PTC-TC FDG 18 Histología hueso iliaco: tejido óseo infiltrado por una neoplasia poco diferenciada IHQ pancitoqueratinas (AE1/AE3): +difuso. CK7 (OV-TL 12/30): +difuso. CK20 (Ks 20.8): negativo TTF1 (SPT24): +difuso-p63 (DAK-p63): +	Metástasis uveal, SNC y óseo por carcinoma adenoescamoso de origen pulmonar
F/60	Diplopía Edema de párpados inferiores	Pseudotumor en párpado inferior (Figura 3)	Examen físico normal	Imágenes: compromiso del recto interno, edema papebral y efecto de masa Histología/IHQ: CK/AE1, AE3 y 7+	Metástasis de cáncer de mama
F/33	Diagnóstico de uveítis anterior bilateral	Dolor ocular Disminución de la agudeza visual Fotosensibilidad Ojo rojo -3 años de evolución	Niega síntomas constitucionales Examen físico normal	FO (Figura 4 A-B) Laboratorio: ECA positiva 84,8 TAC: adenopatías mediastinales Histología de ganglios: numerosos granulomas constituidos por histiocitos, linfocitos en periferia y numerosas células gigantes multinucleadas. Ausencia de necrosis. Granuloma de característica sacoidal IHQ: 68+, Cd20+ en linfocitos B reactivos -CD3 positivo en linfocito T reactivos, CD30 negativos	Sarcoidosis

M: masculino; F: femenino; FO: fondo de ojo; RNM: resonancia nuclear magnética; TCO: tomografía de coherencia óptica; TAC: tomografía axial computada; LSD: lóbulo superior derecho; PTC-TC FDG 18: tomografía por emisión de positrones con flúor-18-fluorodeoxiglucosa, IHQ: inmunohistoquímica; SNC: sistema nervioso central AE-CK7: citoqueratinas 7; TTF1: factor de transcripción tiroideo; DAK: calretinina; ECA: enzima convertidora de la angiotensina.

DISCUSIÓN

Los primeros dos casos muestran pacientes cuyos síntomas oftalmológicos guiaron finalmente al hallazgo de patologías neoplásicas de sitios alejados como pulmón y mama.

El primer paciente con dolor retro ocular y miodesopsias a causa de metástasis uveal posterior de origen pulmonar. Según las distintas series, el porcentaje de pacientes donde la metástasis uveal precede al diagnóstico de cáncer de pulmón fue de entre un 44% y 72%. También se describe una prevalencia del sexo masculino entre la quinta y sexta década de la vida. Sanket et al. estudiaron a 194 pacientes con 374

tumores uveales por cáncer de pulmón donde el 55% fueron hombres, con una edad media de 62 años. Este predominio en hombres también lo describen Meziani et al. en su serie de 109 pacientes (61% hombres)^{7,9}. Shields et al. encontraron que el sitio primario más común era el cáncer de mama (68%) en mujeres y el cáncer de pulmón (40%) en la población masculina. El sitio más frecuente (88%) de afectación fue la coroides^{5,7}, con características particulares como: color amarillo 98%, configuración en meseta 61%, cúpula 38%, líquido subretiniano 85%, con un diámetro medio de 8 mm y un grosor de 3 mm. El espesor de la pared posterior es un

dato relevante en la orientación diagnóstica, como así también la irregularidad de la superficie que se objetiva en la TCO y que Shields et al. describen como imágenes en *lumpy-bumpy surface*^{16,17} similar a los hallazgos presentes en nuestro paciente. Estas características, demostradas en la serie de Sanket et al., difieren con la metástasis de cáncer de mama en el mismo sitio anatómico (Tabla 2). A diferencia de nuestro paciente cuyo compromiso fue bilateral, en las series es más frecuente la forma unilateral^{5,6,7,14}. Los síntomas más prevalentes fueron: visión borrosa (73%), dolor (14%), miodesopsias (6%), coincidiendo con otras series^{6,9,14}. El dolor ocular fue el síntoma más común de presentación en contrapartida a los demás cánceres agrupados (14 vs. 7%)⁶. Es importante categorizar estos síntomas, sobre todo cuando aparecen en pacientes jóvenes y de forma súbita (Tabla 3). En los estudios, la mayoría de los pacientes presentó diagnóstico de carcinoma de células no pequeñas vs. los de células pequeñas (84% vs. 16%). De ellos, el más frecuente fue el adenocarcinoma al igual que en nuestro caso. También se describe un peor pronóstico con alta mortalidad en todas las series (54%) al cabo de un año del diagnóstico de las metástasis uveales^{7,14}.

Las lesiones metastásicas orbitarias generalmente se presentan en pacientes con diagnóstico establecido de cáncer diseminado y hay un intervalo de tiempo medio de 4,5 a 6,5 años desde el diagnóstico de carcinoma de mama¹⁵. Los intervalos más largos desde el diagnóstico de cáncer de mama primario hasta la presentación de metástasis orbitarias son de 25 y 28 años^{18,19}. Si bien es lo habitual, se debe tener en cuenta que estas pueden ser la primera manifestación de un tumor primario hasta en el 25% de los casos, de ahí el interés de su reconocimiento precoz^{1,18-21}. Las formas bilaterales y multifocales ocurren con mayor frecuencia en estas metástasis^{6,8}, aunque también es probable la presentación unilateral con distribución lateral y superior. Dada una preferencia específica del tejido del cáncer de mama por el músculo extraocular y la grasa orbitaria circundante, la diplopía resultante de los déficits de movilidad es un síntoma frecuente¹⁵. En nuestras pacientes estos también fueron los síntomas que motivaron la consulta y se halló compromiso de recto interno en la segunda paciente coin-

ciendo con lo descrito en la literatura^{1,22}. Los exámenes de ultrasonido, tomografía y resonancia nuclear magnética son las modalidades de estudio principales para arribar al diagnóstico, pero la biopsia sigue siendo una herramienta obligatoria. En la resonancia magnética, la enfermedad metastásica suele ser hipointensa en imágenes ponderadas en T1 e hiperintensa en T2. Esta apariencia puede ayudar a diferenciarlo de un pseudotumor orbital, que generalmente es isointenso en T2. Cuando se observan lesiones hiperintensas en T1, debe sospecharse una metástasis muy vascular (por ejemplo, tiroides, renal) o metástasis de melanoma^{1,23}.

En una revisión importante de 420 pacientes con metástasis uveales de todos los sitios primarios, se encontró que 142 (32%) no tenían antecedentes conocidos de cáncer en el momento del diagnóstico ocular. Este trabajo mencionó el cáncer de pulmón como el sitio primario más común (35%), seguido del cáncer de mama (7%), cáncer gastrointestinal (1%), cáncer de próstata (1%) y cáncer primario indeterminado (51%). Estos hallazgos sugieren que la presencia de metástasis uveal en un paciente sin cáncer conocido debe impulsar a una investigación exhaustiva para detectar principalmente el cáncer de pulmón⁶.

La paciente del caso clínico 3 inició con compromiso ocular con un diagnóstico final de sarcoidosis, dado por una biopsia de ganglio que demostró los típicos granulomas no caseificantes. La afectación ocular de esta entidad se conoce desde principios del siglo XX y desde entonces se hizo cada vez más reconocida¹. Las mujeres (56%) tienen mayores probabilidades de desarrollar compromiso ocular en comparación con los hombres (23%). Un estudio de 121 pacientes con sarcoidosis comprobada por biopsia¹¹ muestra dos picos de incidencia: uno entre los 20-30 años y otro entre los 50-60 años. Las prevalencias de afectación ocular en diferentes series oscilan ampliamente entre un 13%²⁴ y un 79%²⁵ de los pacientes con sarcoidosis sistémica³. Este puede ser el síntoma de presentación en aproximadamente un 20-30%²⁶ como ocurrió en la paciente del tercer caso, y en un 20-50% durante el curso de la enfermedad (variable según las series y los exámenes oculares) variando de asintomático a enfermedad grave, progresando a una discapacidad o

incluso a la ceguera, siendo frecuentes los síntomas constitucionales²⁻⁴. Los signos agudos de uveítis como dolor, fotofobia, lagrimeo o enrojecimiento pueden estar ausentes, por lo cual los pacientes con “uveítis silenciosa” asociada a sarcoidosis pueden desarrollar daño ocular permanente antes que se diagnostique el proceso intraocular y se inicie el tratamiento. En la serie antes mencionada¹¹, 29/121 pacientes presentaron uveítis. De estos 29, 10 fueron diagnosticados por un oftalmólogo en ausencia de molestias oculares en el momento del cribado oftalmológico inicial. En cuanto al compromiso oftalmológico, se reportó uveítis en 30-70% y nódulos conjuntivales en 40%²⁷, siendo una característica frecuente y temprana de la sarcoidosis. Más del 70-80% de los casos de uveítis se manifiestan dentro del año posterior al inicio de la enfermedad sistémica. En pacientes jóvenes es más común la uveítis anterior y puede presentarse como una iridociclitis aguda, que se observa principalmente en el síndrome de Löfgren, o como una uveítis granulomatosa crónica con precipitados queráticos que pueden variar desde el tipo celular hasta el tipo de “grasa de cordero” o *mutton fat*. En cambio, la uveítis posterior fue la localización más común de la uveítis sarcoide en pacientes de raza blanca (65-83%), específicamente en aquellos de edad con hallazgos al fondo de ojo de periflebitis, exudados perivenosos, que generalmente se indican como “goteo de cera de vela”. Las lesiones coroideas pueden ser multifocales. Las lesiones redondas en sacabocados (las *taches de bougies* originales), presentes en la paciente descripta ocasionalmente en quien también se diagnosticó uveítis intermedia al observarse agregados celulares en el humor vítreo (*snow*

balls), son características, pero no exclusivas de la sarcoidosis²⁸. Este tipo de uveítis intermedia puede preceder a cambios más graves del segmento posterior y en este caso resulta de utilidad la tinción en la angiografía con verde de indocianina (AVI) que logra demostrar la extensión generalizada de la afectación coroidea convirtiéndose en una herramienta adicional para monitorear la propagación y la actividad de la enfermedad. La presentación como panuveítis a menudo se observa en personas de mediana edad y mayores²⁸. A medida que avanza la enfermedad, la sarcoidosis ocular puede afectar todas las estructuras del ojo, como la úvea, la córnea, la esclerótica, el nervio óptico, la órbita y la vía visual⁶. Este último método junto con la angiografía fluoresceínica (AFG) son de utilidad en el estudio del segmento posterior dado que, para algunos autores, la participación coroidea ocurre en todos los casos con afectación posterior, pero no todos tendrán alteraciones retinianas²⁹.

Nuestra paciente presentó niveles séricos de ECA elevados. Power et al. hallaron que, en pacientes con uveítis, la sensibilidad de la ECA sérica elevada fue de 73% y la especificidad del 83%. No obstante, los niveles normales de esta enzima no excluyen el diagnóstico de sarcoidosis, especialmente en aquellos con enfermedad ocular aislada. En la forma confinada al ojo, la ECA no siempre aumenta puesto que es escasa la cantidad de tejido granulomatoso en el organismo³⁰.

Algunas asociaciones del compromiso ocular (segmento posterior) se relacionan con trastornos cardíacos (taquicardia ventricular) y afectación del sistema nervioso central (desde enfermedad del nervio óptico, parálisis de los nervios craneales, encefalopatía, y trastornos del hipotálamo y la glándula pituitaria)^{27,31}.

Tabla 2: Diferencias y similitudes entre metástasis uveal de mama y pulmón.

Características	Metástasis uveal cáncer pulmón n=194	Metástasis uveal cáncer mama n=264
Similitudes		
N° de tumores por ojo	2	2
Diámetro basal medio	8 mm	9 mm
Alta mortalidad por metástasis	54% en 12 meses	49% en 21 meses
Diferencias		
Intervalo de dg de metástasis uveal y cáncer	+ corto: 31 meses	65 meses
Síntomas oculares	+ 77%	++++ 93%
Dolor ocular	++++ 14%	+ 2%
Tipo de compromiso	++ unilateral	++ bilateral
Grosor tumoral	3,2 mm	
Localización macular	+ 23%	++++ 42%
Líquido subretiniano	++++ 85%	++ 64%

Elaboración propia. Tabla basada en datos de Saha et al.⁷.

Tabla 3: Síntomas visuales: signos de alarma³².

Trastornos benignos	Trastornos graves
<ul style="list-style-type: none"> . Moscas volantes, estables, leves . Intermitentes, acompañan el movimiento ocular . Translúcidas . Más notables en ciertas condiciones (por ejemplo, luz solar) . Visión conservada . En ambos ojos de forma asincrónica . Edad de inicio 50-75 años → degeneración vítrea . Fondo de ojo normal 	<ul style="list-style-type: none"> . Lluvia espontánea, súbita continua de fotopsias . Pérdida visual . Uni o bilaterales. . Asociado a otros síntomas: dolor ocular, metamorfopsias, amaurosis fugaz, diplopía restrictiva binocular → infiltración de la órbita . Estudios de fondo de ojo/ecografía/TCO alterado . Uveítis posterior, aumento del espesor de la pared, irregularidad en la superficie

TCO: tomografía de coherencia óptica.

Elaboración propia.

CONCLUSIONES

Se presentaron los casos de tres pacientes con hallazgos oftalmológicos de inicio con dolor ocular, disminución de la agudeza visual y diplopía. Uno de ellos refirió miodesopsias, sin otro compromiso sistémico; dos pacientes con metástasis de órbita que precedieron al diagnóstico de tumor primario de pulmón y de mama en uno y dos meses respectivamente; otra paciente con diagnóstico final de sarcoidosis confirmada posteriormente con biopsia de ganglio con compromiso ocular como manifestación inicial y de 3 años de evolución.

Los síntomas y signos oculares pueden preceder a enfermedades sistémicas. Las características de los síntomas -sobre todo el dolor ocular, la disminución de la agudeza visual o las miodesopsias en pacientes jóvenes y de inicio abrupto- deben aumentar esta sospecha y obliga a profundizar los estudios en estos pacientes.

Además, hay que tener en cuenta que en estudios complementarios los hallazgos como engrosamiento de la pared posterior o *lumpy-bumpy surface* en estudios de imágenes, son característicos de metástasis uveal y deben orientar sobre el origen del tumor primario (origen pulmonar o mamario) teniendo en cuenta el sexo, el espesor de la pared, el compromiso uni o bilateral y la presencia de líquido subretiniano. En cuanto a la sarcoidosis, los infiltrados en *snow balls* y las lesiones en sacabocado en el fondo de ojo son las características que pueden guiar el diagnóstico.

BIBLIOGRAFÍA

1. Sager L, Reibaldi A, Calvo R, et al. El ojo: un rompecabezas diagnóstico: Estudio observacional descriptivo y revisión. Rev Arg Reumatol 2020;31(4):13-18.
2. Sager L, Reibaldi A, Calvo R, Ortiz A, Roverano S, Paira S. Viejas enfermedades conocidas que afectan la órbita: Presentación de un caso clínico y revisión. Rev Arg Reumatol 2020;31(4):31 -34.

3. Correa Lemos ME, Sager LA, Ortiz A, Paira S. Pacientes con compromiso orbitario y renal: diagnósticos diferenciales poco frecuentes. *Rev Arg Reumatol* 2020;32(4):33-42
4. Gallo J, Piermattei N, Albertengo A, Stone JH, Paira S. A 26 year-old woman with asthma and bilateral ocular swelling. *Arthritis Care and Research* 2017;69(4):587-591.
5. Shields CL, Welch RJ, Malik K, et al. Uveal metastasis: clinical features and survival outcome of 2,214 tumors in 1,111 patients based on primary tumor origin. *Middle East Afr J Ophthalmol* 2018;25(2):81-90.
6. Shields CL, Shields JA, Gross NE, Schwartz GP, Lally SE. Survey of 520 eyes with uveal metastases. *Ophthalmology* 1997;104(8):1265-1276.
7. Shah SU, Mashayekhi A, Shields CL, Walia HS, Hubbard III GB, Zhang J, Shields JA. Uveal metastasis from lung cancer: clinic features, treatment, and outcome in 194 patients. *Ophthalmology* 2014;121(1):352-357.
8. Demirci H, Shields CL, Chao AN, Shields JA. Uveal metastasis from breast cancer in 264 patients. *Am J Ophthalmol* 2003;136(2):264-271. doi:10.1016/s0002-9394(03)00192-2.
9. Mezziani L, Cassoux N, Le Rouic LL, Gabriel CL, Dendale R, Sastre X, Desjardins L. Uveal metastasis revealing lung cancer. *Journal français d'ophtalmologie* 2012;35(6): 420-425.
10. Díaz-Valle D, Méndez R, Arriola P, Cuiña R, Ariño M. Enfermedades sistémicas no infecciosas y uveítis. En: *Anales del Sistema Sanitario de Navarra* 2008;31:97-110. Gobierno de Navarra. Departamento de Salud.
11. Rothova A, Alberts C, Glasius E, Kijlstra A, Buitenhuis HJ, Breebaart AC. Risk factors for ocular sarcoidosis. *Doc Ophthalmol* 1989;72:287-96.
12. Pasadhika S, Rosenbaum JT. Ocular sarcoidosis. *Clinics in Chest Medicine* 2015; 36(4):669-683.
13. Crystal R. Sarcoidosis. En: Harrison, editor. *Principios de Medicina Interna*. 13° Ed. McGraw-Hill-Interamericana, Madrid: (1994),1932-1938
14. Kreusel KM, Bechrakis NE, Wiegel T, Krause L, Foerster MH. Incidencia y características clínicas de las metástasis coroides sintomáticas del cáncer de pulmón. *Acta oftalmológica* 2008;86(5):515-519.
15. Milman T, Pliner L, Langer PD. Breast carcinoma metastatic to the orbit: an unusually late presentation. *Ophthalmic Plast Reconstr Surg* 2008;24(6):480-482. doi:10.1097/IOP.0b013e31818b6adc.
16. Shields CL, Manalac J, Das C, et al. Review of spectral domain enhanced depth imaging optical coherence tomography of tumors of the choroid. *Indian J Ophthalmol* 2015;63(2):128-32.
17. Al-Dahmash SA, Shields CL, Kaliki S, et al. Enhanced depth imaging optical coherence tomography of choroidal metastasis in 14 eyes. *Retina* 2014;34:1588-1593.
18. Surace D, Pisciolli I, Morelli L, Valduga F, Licci S. Orbital metastasis as the first sign of "Dormant" breast cancer dissemination 25 years after mastectomy. *J Ophthalmol* 2008;52(5):423-425. doi:10.1007/s10384-008-0555-5.
19. Ahmad SM, Esmaeli B. Tumores metastásicos de la órbita y anexos oculares. *Curr Opin Ophthalmol* 2007;18:405-13.
20. Kadivar M, Joulaee A, Kashkouli MB, et al. Metástasis orbitaria como primera presentación de carcinoma lobulillar invasivo no palpable de mama. *Mama J* 2006; 12:75-6.
21. Spitzer SG, Bersani TA, Méjico LJ. Múltiples metástasis en músculos extraoculares bilaterales como manifestación inicial de cáncer de mama. *J Neuro Ophthalmol* 2005;25:37-9.
22. Vlachostergios PJ, Voutsadakis IA, Papandreou CN. Orbital metastasis of breast carcinoma. *Breast Cancer (Auckl)* 2009;3:91-97.
23. Peyster RG, Augsburger JJ, Shields JA, et al. Intraocular tumors: evaluation with MR imaging. *Radiology* 1988;168(3):773-9.
24. Rothova A. Compromiso ocular en la sarcoidosis. *Br J Ophthalmol* 2000;84(1):110-116.
25. Ohara K, Okubo A, Sasaki H, Kamata K. Manifestaciones intraoculares de sarcoidosis sistémica. *J Ophthalmol* 1992;36(4):452-457.
26. Heiligenhaus A, Wefelmeyer D, Wefelmeyer E, Rosel M, Schrenk M. El ojo como sitio común para la manifestación clínica temprana de la sarcoidosis. *Res Oft* 2011;46 (1):9-12.
27. Alberto DM, Jakobiec FA, Cazador DG, Fomenter CS. Manifestaciones oculares de la sarcoidosis. En: *Principios y práctica de la Oftalmología*. Eds: Albert DM, Jakobiec FA (WB Saunders, Filadelfia); 1994:443-450.
28. Mochizuki M, Smith JR, Takase H, Kaburaki T, Acharya NR, Rao NA. Revised criteria of International Workshop on Ocular Sarcoidosis (IWOS) for the diagnosis of ocular sarcoidosis. *British Journal of Ophthalmology* 2019;103(10):1418-1422.
29. Díaz-Valle D, et al. Enfermedades sistémicas no infecciosas y uveítis. *Anales del Sistema Sanitario de Navarra* 2008;Vol. 31. Gobierno de Navarra. Departamento de Salud.
30. Power WJ, Neves RA, Rodríguez A, Pedroza-Seres M, Foster CS. The value of combined serum angiotensin-converting enzyme and gallium scan in diagnosing ocular sarcoidosis. *Ophthalmology* 1995;102(12):2007-2011.
31. Han YS, Rivera-Grana E, Salek S, Rosenbaum JT. Distinguir la uveítis secundaria a sarcoidosis de la enfermedad idiopática: implicaciones cardíacas. *JAMA Ophthalmol* 2018;136(2):109-115. doi:10.1001/jamaophthalmol.2017.5466.
32. Kasper D, Fauci A, Hauser S, Longo D, Jameson J, Loscalzo J. Kasper D. Harrison. *Principios de Medicina Interna*, 19e.