



Huitzil

ISSN: 1870-7459

Sociedad para el Estudio y Conservación de las Aves en México, A.C. (CIPAMEX)

Salgado-Miranda, Celene; Soriano-Vargas, Edgardo  
Identificación de *Eimeria columbarum* en la Paloma Doméstica (*Columba livia*) en la ciudad de Toluca, México  
Huitzil, vol. 22, núm. 2, e619, 2021, Julio-Diciembre  
Sociedad para el Estudio y Conservación de las Aves en México, A.C. (CIPAMEX)

DOI: <https://doi.org/10.28947/hrmo.2021.22.2.548>

Disponible en: <https://www.redalyc.org/articulo.oa?id=75674979010>

- Cómo citar el artículo
- Número completo
- Más información del artículo
- Página de la revista en redalyc.org

UAEH  
redalyc.org

Sistema de Información Científica Redalyc  
Red de Revistas Científicas de América Latina y el Caribe, España y Portugal  
Proyecto académico sin fines de lucro, desarrollado bajo la iniciativa de acceso abierto



## Identificación de *Eimeria columbarum* en la Paloma Doméstica (*Columba livia*) en la ciudad de Toluca, México

### Identification of *Eimeria columbarum* in the Rock Pigeon (*Columba livia*) from Toluca City, Mexico

Celene Salgado-Miranda\* y Edgardo Soriano-Vargas\*

<sup>1</sup> Centro de Investigación y Estudios Avanzados en Salud Animal, Facultad de Medicina Veterinaria y Zootecnia, Universidad Autónoma del Estado de México. Toluca 50295, México. [salgadamiranda@uaemex.mx](mailto:salgadamiranda@uaemex.mx) y [soriano@uaemex.mx](mailto:soriano@uaemex.mx)

\* Autores de correspondencia: [salgadamiranda@uaemex.mx](mailto:salgadamiranda@uaemex.mx), [soriano@uaemex.mx](mailto:soriano@uaemex.mx)

#### Resumen

La paloma doméstica (*Columba livia*) fue introducida de Europa a América del Norte a principios del siglo XVII, y con ella sus enfermedades. La infección por parásitos de los géneros *Eimeria* e *Isospora* por lo regular afectan el tracto intestinal y pueden ocasionar enfermedad entérica en aves silvestres y domésticas. Mundialmente, al menos 5 especies de *Eimeria* han sido descritas en la paloma doméstica. En este trabajo describimos por primera vez los ooquistes esporulados de *E. columbarum* en muestras fecales de paloma doméstica de la ciudad de Toluca, México.

**Palabras clave:** *Columba livia*, paloma doméstica, *Eimeria columbarum*, Toluca, México.

#### Abstract

The Rock Pigeon (*Columba livia*) was initially introduced to North America from Europe in XVII century, along with its diseases. Infections by parasites of the genera *Eimeria* and *Isospora* affect the intestinal tract and produce enteric disease in wild and domestic birds. Worldwide, at least 5 *Eimeria* spp. have been described in the domestic pigeon. Here we provide the first description of *E. columbarum* sporulated oocysts in faecal samples of domestic pigeons from Toluca City, Mexico.

**Keywords:** *Columba livia*, Rock Pigeon, *Eimeria columbarum*, Toluca, Mexico.

Los agentes microbianos infecciosos de los animales comprenden los virus, hongos, bacterias y protozoarios (Soriano et al. 2006). Con base en los conceptos actuales de la interacción hospedero-patógeno propuestos por Casadevall y Pirofski (2000), líderes de opinión en patogenia microbiana, la infección es el establecimiento de dichos microorganismos en un hospedero que dependiendo del tipo y cantidad de daño a los tejidos ocasionan un cuadro clínico que recibe el nombre de enfermedad. El cuadro clínico puede ser de leve a severo, y en formas severas puede incluso ocasionar la muerte del hospedero. Dependiendo del estado inmune del hospedero y la capacidad relativa de ocasionar daño (virulencia) por

#### INFORMACIÓN SOBRE EL ARTÍCULO

##### Recibido:

9 de marzo 2021

##### Aceptado:

4 de mayo 2021

##### Editor Asociado:

Diego Santiago Alarcón

#### Contribución de cada uno de los autores:

CSM y ESV participaron en la concepción, diseño, ejecución e interpretación de los resultados, así como en la escritura y revisión del manuscrito.

#### Cómo citar este documento:

Salgado-Miranda C, Soriano-Vargas E. 2021. Identificación de *Eimeria columbarum* en la Paloma Doméstica (*Columba livia*) en la ciudad de Toluca, México. Huitzil Revista Mexicana de Ornitología 22(2):e-619. DOI: <https://doi.org/10.28947/hrmo.2021.22.2.548>



Esta obra está bajo una licencia de Creative Commons Reconocimiento No Comercial-Sin Obra Derivada 4.0 Internacional.

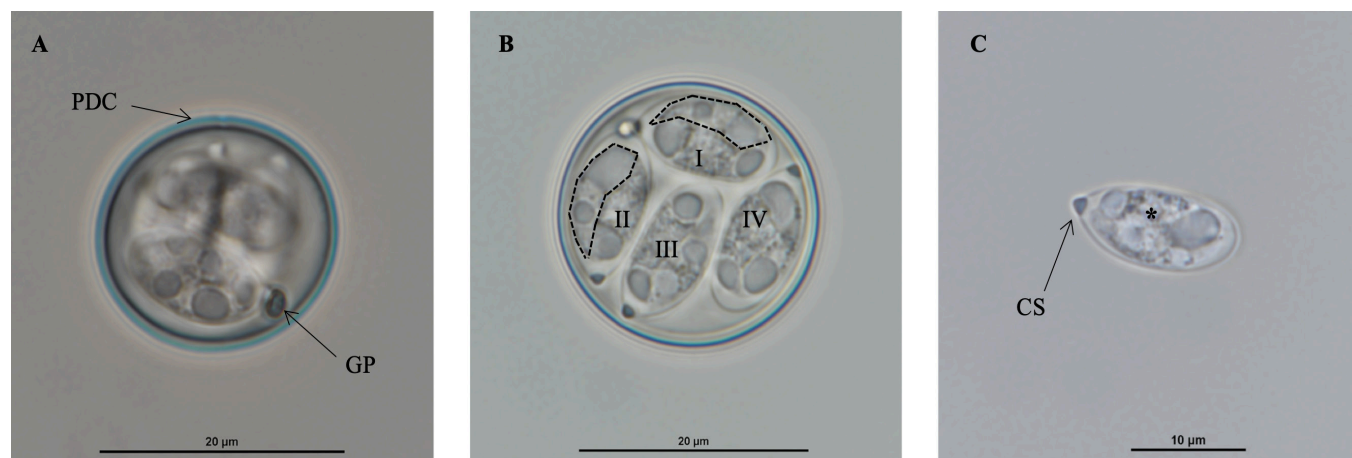
parte del agente infeccioso, un individuo infectado no necesariamente manifiesta una enfermedad (Soriano et al. 2006).

Las enfermedades infecciosas emergentes en los animales silvestres amenazan tanto a la biodiversidad como a la salud pública. Con base en los criterios epizootiológicos, estas enfermedades pueden ser clasificadas en tres grupos principales: 1) enfermedades diseminadas de los animales domésticos a poblaciones silvestres que viven en la proximidad, 2) enfermedades directamente relacionadas con intervención humana, por translocación de hospederos o microorganismos infecciosos, y 3) enfermedades sin participación manifiesta de las poblaciones domésticas ni de los humanos (Daszak et al. 2000; Ferreira-Junior et al. 2018). La salud y la enfermedad están estrechamente relacionadas con la integridad de los ecosistemas (Destoumieux-Garzón et al. 2018). La medicina de la conservación surge como un nuevo campo multi- e inter-disciplinario que se enfoca en los nexos entre la salud pública, salud animal y las condiciones ambientales (Alders 2009). La identificación de agentes infecciosos en las poblaciones animales silvestres y la comprensión del posible resultado patológico es fundamental para la conservación de la biodiversidad.

La paloma doméstica (*Columba livia*) fue introducida de Europa a América del Norte a principios del siglo XVII, y junto con ella sus enfermedades infecciosas (Schorger 1952). Estudios previos reportan que las poblaciones de paloma doméstica tienen una

alta tasa de infecciones con diversos tipos de parásitos, incluyendo coccidios (Ortúzar-Ferreira et al. 2020). De manera particular, la coccidiosis es ocasionada por parásitos intracelulares (coccidias) que se reproducen en las células epiteliales intestinales. Esto ocasionan generalmente la disrupción de la mucosa e inflamación del tracto digestivo, resultando en enfermedad entérica. Las coccidias, pertenecen a la familia Eimeriidae, donde se incluyen los géneros *Eimeria* e *Isospora*; los miembros de Eimeriidae suelen ser monoxenos (solo un hospedero). Sin embargo, se ha demostrado que algunas especies de *Isospora* poseen hospederos paraténicos (un hospedero intermediario) (Frenkel y Dubey 1972). En la paloma doméstica, los signos de infección por coccidias incluyen anorexia, diarrea verdosa, deshidratación marcada y emaciación (Cervantes et al. 2020). Un total de 5 especies de *Eimeria* han sido descritas en la paloma doméstica: *E. columbarum* (Nieschulz 1935), *E. janovyi* (Bandyopadhyay et al. 2006), *E. labbeana* (Labbé 1896, Pinto 1928), *E. labbeana-like* (Yang et al. 2016) y *E. livialis* (Alyousif et al. 2009). Estas especies han sido identificadas en Alemania, India, Francia, Australia y Arabia Saudita respectivamente.

Con el objetivo de identificar la(s) especie(s) del género *Eimeria* presente en palomas domésticas libres del parque público “Parque Alameda”, ubicado en el centro de la ciudad de Toluca, Estado de México, en el mes de febrero 2019 se procedió a la colecta de heces. Se colectaron 20 muestras fecales frescas de palomas domésticas, las heces se colocaron en viales de plástico de 1.5 ml. Posteriormente, a cada vial se adicionaron 1 ml aproximadamente de una solución



**Figura 1.** Fotomicrografías de *Eimeria columbarum* obtenidos de la paloma doméstica (*Columba livia*). A. Ooquiste esporulado de pared de doble capa (PDC), se observa un gránulo polar (GP). B. Ooquiste esporulado con 4 esporoquistes (I - IV) y 2 esporozoitos vermiformes en el interior de cada esporoquiste. Se circunscriben dos esporozoitos con líneas discontinuas. C. Esporoquiste libre con cuerpo Stieda (CS) triangular y residuo granular (\*). Barra 10 µm y 20 µm.

**Cuadro 1.** Comparación morfológica y morfométrica (rangos y promedios\* en  $\mu\text{m}$ ) de las especies de *Eimeria* spp. que infectan a la paloma doméstica (*Columba livia*).

<b>Especie</b>	<i>Eimeria columbarum</i>	<i>Eimeria columbarum</i> Nieschulz, 1935	<i>Eimeria janovyi</i> Bandyopadhyay, Bhakta y Shukla, 2006	<i>Eimeria labbeana</i> Pinto, 1928	<i>Eimeria labbeana-like</i> Yang, Brice, Elloit y Ryan, 2016	<i>Eimeria livialis</i> Alyousif, Al-Shawa y Al-Asiri, 2009
<b>Localidad</b>	México	Alemania	India	Francia	Australia	Arabia Saudita
<b>Referencia</b>	Este estudio	Nieschulz (1935)	Bandyopadhyay et al. (2006)	Labbé (1896), Pinto (1928), Nieschulz (1935)	Yang et al. (2016)	Alyousif et al. (2009)
<b>Ooquiste</b>						
<b>Forma</b>	Subesférico	Subesférico a elipsoidal	Elipsoidal	Subesférico	Subesférico	Elipsoidal
<b>Pared</b>	Doble capa (1.3)	Doble capa	Doble capa (1.08)	Doble capa	Doble capa (1.0)	Doble capa (1.2)
<b>Largo</b>	20.6–23.9 (22.3)	19.0–21.0 (20.0)	(24.3)	15.0–18.0 (16.7)	18.9–22.0 (20.2)	19.5–23.2
<b>Ancho</b>	16.8–22.5 (20.0)	17.5–20.0 (18.7)	(19.8)	14.0–16.0 (15.3)	15.7–18.9 (16.1)	14.3–16.5
<b>Gránulo polar</b>	Presente, 1 a 4	Presente, 4	Presente, 1	Presente, 1	Presente, 1	No
<b>Residuo de ooquiste</b>	No	No	No	No	Presente	Presente
<b>Esporoquiste</b>						
<b>Forma</b>	Elipsoidal	-	Piriforme	-	-	Elipsoidal
<b>Largo</b>	12.6–15.0 (13.8)		(12.0)	(12.4)	12.5–14.5 (13.0)	9.5–11.7 (10.6)
<b>Ancho</b>	6.3–7.9 (7.0)		(10.1)	(6.4)	5.5–7.0 (6.1)	6.2–8.1 (6.7)
<b>Cuerpo Stieda</b>	Triangular		Grande		Sí	Sí
<b>Cuerpo Sub-Stieda</b>	No				No	No
<b>Residuo</b>	Granular	Granular	Granular	Granular	Granular	
<b>Esporozoito</b>						
<b>Forma</b>	Vermiforme		Plátano	Plátano	Plátano	Elongados
<b>Largo</b>	12.0–12.7 (12.3)				11.8–13.0 (12.3)	
<b>Ancho</b>	3.3				3.3–3.6 (3.5)	

\* Promedios entre paréntesis.

al 2.5% de dicromato de potasio y se mantuvieron a temperatura ambiente (Duszynski y Wilber 1997). En 9 de las 20 muestras se observaron ooquistes no esporulados de coccidias. Las muestras positivas a coccidias se observaron diariamente hasta observar más del 70% de ooquistes esporulados, lo cual sucedió al segundo día. Los ooquistes esporulados ( $n = 30$ ) fueron medidos en un microscopio Nikon Eclipse 80i acoplado a una cámara digital Nikon DS-Fi2.

Los ooquistes esporulados se observaron de forma subesférica, con pared de doble capa ( $1.3 \mu\text{m}$ ), y dimensión promedio de  $22.3 \mu\text{m}$  largo  $\times$   $20.0 \mu\text{m}$  ancho ( $n = 30$ ; Cuadro 1). No se observó residuo de ooquiste, pero sí gránulo polar (hasta 4). El esporoquiste se observó de forma elipsoidal, con dimensión promedio de  $13.8 \mu\text{m}$  largo  $\times$   $7.0 \mu\text{m}$  ancho ( $n = 30$ ; Cuadro 1). En el interior del esporoquiste se observaron 4 esporozoítos vermiformes de  $12.3 \mu\text{m}$  largo en promedio (Cuadro 1). Estos parámetros fueron comparados con los informados para las 5 especies de *Eimeria* descritos para la paloma doméstica y otros columbiformes (Cuadro 1). Las características morfológicas de los ooquistes esporulados observados en las 9 muestras positivas fueron identificados como *Eimeria columbarum* (Figura 1). En las muestras incluidas en el estudio no se identificaron ooquistes del género *Isospora*.

En el presente estudio, identificamos morfológicamente a la especie *E. columbarum* en la paloma doméstica por primera vez en México. De las 5 especies de *Eimeria* descritos para la paloma doméstica, *E. labbeana* se considera de menor tamaño que *E. columbarum* (Ortúzar-Ferreira et al 2020). Sin embargo, Duszynski et al. (1999) mencionan que las identificaciones y mediciones de *Eimeria* spp. en la paloma doméstica han sido confusas a lo largo de los años y que es muy posible que únicamente dos especies infecten a esta ave. Incluso, eventualmente se podría demostrar que una sola especie de *Eimeria* infecta a la paloma doméstica. Como mencionan otros autores (Yang et al. 2016), es necesaria la caracterización epidemiológica, morfológica, biológica y molecular de las especies de *Eimeria* que infectan a la paloma doméstica.

## Agradecimientos

Trabajo financiado por Institute for Biodiversity Research, Development & Sustainability (iBIRDS), México.

## Literatura citada

Alders RG 2009. Conservation medicine. Envi-

ronment: Science and Policy for Sustainable Development 51:7-8. DOI: <https://doi.org/10.3200/ENV.51.4.7-9>

Alyousif MS, Al-Shawa YR, Al-Asiri SS. 2009. *Eimeria livialis* sp. n. (Apicomplexa: Eimeriidae) from the domestic pigeon, *Columba livia domestica* in Saudi Arabia. Journal of the Egyptian Society of Parasitology 39:383-388.

Bandyopadhyay PK, Bhakta JN, Shukla R. 2006. A new *Eimeria* species (Protozoa: Apicomplexa: Sporozoa) from the blue rock pigeon *Columba livia* (Aves: Columbidae). Zoos' Print Journal 21:2386-2387. DOI: <https://doi.org/10.11609/JoTT.ZPJ.1445.2386-7>

Casadevall A, Pirofski L. 2000. Host-pathogen interactions: basic concepts of microbial commensalism, colonization, infection, and disease. Infection and Immunity 68:6511-6518. DOI: <https://10.1128/iai.68.12.6511-6518.2000>

Cervantes HM, McDougald LR, Jenkins MC. 2020. Coccidiosis. Pp. 1193-1217. En: D.E. Swayne, M. Boulianne, C.M. Logue, L.R. McDougald, V. Nair, D.L. Suarez (eds.). Diseases of Poultry, 14th ed. Swayne et al., eds. Wiley-Blackwell. Hoboken, NJ, USA.

Daszak P, Cunningham AA, Hyatt AD. 2000. Emerging infectious diseases of wildlife-Threats to biodiversity and human health. Science 287:443-449. DOI: <https://10.1126/science.287.5452.443>

Destoumieux-Garzón D, Mavingui P, Boetsch G, Boissier J, Darriet F, Duboz P, Fritsch C, Giraudoux P, Le Roux F, Morand S, Paillard C, Pontier D, Sueur C, Voituron Y. 2018. The one health concept: 10 years old and a long road ahead. Frontiers in Veterinary Science 5:14. DOI: <https://doi.org/10.3389/fvets.2018.00014>

Duszynski DW, Upton SJ, Couch L. 1999. The Coccidia of Columbiformes (doves, pigeons, sandgrouse). Disponible en: <http://eimeria.unl.edu/columb.html>. Consultado 30 Octubre 2019.

Duszynski DW, Wilber PG. 1997. A guideline for the preparation of species descriptions in the Eimeriidae. Journal of Parasitology 83:333-336.

Ferreira-Junior FC, de Angeli Dutra D, Silveira P, Pacheco RC, Witter R, de Souza Ramos DG,



- Pacheco MA, Escalante AA, Braga ÉM. 2018. A new pathogen spillover from domestic to wild animals: *Plasmodium juxtannucleare* infects free-living passerines in Brazil. *Parasitology* 145:1949-1958. DOI: <https://doi.org/10.1017/S003118201800077X>
- Frenkel JK, Dubey JP 1972. Rodents as vectors for feline coccidia, *Isospora felis* and *Isospora rivolta*. *Journal of Infectious Diseases* 125:69-72. DOI: <https://10.1093/inf-dis/125.1.69>
- Labbé A. 1896. Recherches zoologiques, cytologiques et biologiques sur les coccidies. *Archives de Zoologie Expérimentale et Générale* 4:517-654.
- Nieschulz O. 1935. Ueber Kokzidien der Haus-tauben. *Zentralblatt für Bakteriologie, Parasitenkunde und Infektionskrankheiten* 134:390-393.
- Ortúzar-Ferreira CN, Oliveira MS, Genovez-Oliveira JL, Franco HA, Thode-Filho S, Cardozo SV, Oliveira ÁA, Lima VM, Ferreira I, Berto BP. 2020. Coccidia of Columbi-formes: a taxonomic review of its Eimeriidae species and *Eimeria columbinae* n. sp. from *Columbina talpacoti* (Temminck, 1809) from Brazil. *Parasitology Research* 119:267-281. DOI: <https://10.1007/s00436-019-06514-4>
- Pinto C. 1928. Synonymie de quelques espèces du genre *Eimeria* (*Emeridia*, *Sporozoa*). *Comptes Rendus des Séances de la Société de Biologie et de ses Filiales* 98:1564-1567.
- Schorger AW. 1952. Introduction of the Domestic Pigeon. *The Auk* 69:462-463. DOI: <https://doi.org/10.2307/4081033>
- Soriano EV., Salgado-Miranda C, Suárez-Güemes F, Trigo Tavera FJ. 2006. Patogenia microbiana: conceptos básicos en la interacción hospedero-microorganismo. *Veterinaria México* 37:457-465.
- Yang R, Brice B, Elloit A, Ryan U. 2016. Morphological and molecular characterization of *Eimeria labbeana*-like (Apicomplexa:Eimeriidae) in a domestic pigeon (*Columba livia domestica*, Gmelin, 1789) in Australia. *Experimental Parasitology* 166:124-130. DOI: <https://10.1016/j.exppara.2016.04.009>