



Reporte de Caso

Linfoma no Hodgkin difuso de células B grande como linfoma primario de ovario. Presentación de caso

Diffuse large B-cell non-Hodgkin's lymphoma as primary ovarian lymphoma. Case presentation

Cosme Daniel Pulido Espinosa¹. ORCID: <https://orcid.org/0000-0001-7175-8837>

Miladys Ramos Lage^{1*}. ORCID: <https://orcid.org/0000-0003-4852-3946>

Egduina Rondón Madrigal¹. ORCID: <https://orcid.org/0000-0001-9436-0493>

Manyeles Brito Vásquez¹. ORCID: <https://orcid.org/0000-0002-5542-2679>

Diogni Echevarría Pino¹. ORCID: <https://orcid.org/0000-0001-6689-0796>

Eddy Sorroche de La Paz¹. ORCID: <https://orcid.org/0000-0002-5136-810X>

¹Hospital Provincial General Camilo Cienfuegos de Sancti Spiritus, Cuba.

*Autor para la correspondencia. Correo electrónico: miladysr.ssp@infomed.sld.cu



RESUMEN

Fundamento: Los linfomas primarios de ovario son poco frecuentes; el 1 % de estos se presenta en ovario y el 1.5 % de los tumores malignos de ovario son linfomas. Los tipos histológicos más frecuentes es el linfoma no Hodgkin difuso de células B grande y el Burkitt; el tratamiento consiste en cirugía combinada con quimioterapia.

Objetivo: Reportar un caso de un linfoma no Hodgkin difuso de células B grande primario de ovario.

Presentación de caso: Se presentó el caso de una paciente de 39 años de edad, con antecedentes patológicos personales de salud; la cual fue al cuerpo de guardia de ginecología por presentar dolor abdominal difuso que no se aliviaba con analgésicos. En la exploración física presentaba dolor a la palpación superficial y profunda en hipocondrio y fosa ilíaca derecha con masa tumoral palpable. Ecografía hacia proyección anexial derecha se observó una imagen de baja ecogenicidad y en la laparoscopia de urgencia se concluyó como una formación de aspecto tumoral que parecía corresponderse con ovario derecho. Se le realizó una histerectomía con doble anexectomía. El diagnóstico anatomopatológico fue un linfoma no Hodgkin primario de ovario.

Conclusiones: La paciente del caso presentado tuvo una clínica oligosintomática y la confirmación de la enfermedad fue a partir de una muestra quirúrgica, lo que expresa que el diagnóstico del linfoma no Hodgkin de células B es difícil y aunque es poco frecuente siempre se debe tener en cuenta en el diagnóstico diferencial de las tumoraciones unilaterales de ovario.

DeCS: LINFOMA NO HODGKIN; LINFOMA DE CÉLULAS B GRANDES DIFUSO; NEOPLASIAS OVÁRICAS; INFORMES DE CASOS.

Palabras clave: Linfoma no Hodgkin; linfoma de células b grandes difuso; neoplasias ováricas; informes de casos; tumor de ovario; tumor.

ABSTRACT

Background: Primary ovarian lymphomas are uncommon, 1% of these malignancies occur in the ovary, and 1.5% of all ovarian malignancies are lymphomas. The most common histologic types are diffuse large B-cell non-Hodgkin's lymphoma and Burkitt's lymphoma; treatment consists of surgery combined with chemotherapy.

Objective: To report a case of primary ovarian diffuse large B-cell non-Hodgkin lymphoma.

Case presentation: A 39-year-old female case is presented, with a personal pathological history; she went to the gynecology emergency service because she presented diffuse abdominal pain that was not relieved by analgesics. Physical examination revealed superficial and deep pain on palpation in the hypochondrium and right iliac fossa with a palpable tumor mass. Right adnexal ultrasound showed an image of low echogenicity and at the emergency laparoscopy, it was diagnosed as a tumor-like formation that appeared to correspond to the right ovary. She underwent a hysterectomy with double adnexectomy. The anatomopathologic diagnosis was primary ovarian non-Hodgkin's lymphoma.

Conclusions: The patient in the presented case had an oligosymptomatic clinical presentation. Confirmation of the disease was obtained from a surgical sample, which means that B-cell non-Hodgkin's lymphoma is difficult to diagnose and although it is uncommon, it should always be considered in the differential diagnosis of unilateral ovarian tumors.

MeSH: LYMPHOMA NON-HODGKIN; LYMPHOMA LARGE B-CELL DIFFUSE; OVARIAN NEOPLASMS; CASE REPORTS.

Keywords: Lymphoma non-Hodgkin; lymphoma large b-cell diffuse; ovarian neoplasms; case reports; ovarian tumor; tumor.

INTRODUCCIÓN

Los linfomas primarios de ovario se presentan en menos del 1 % de los casos; su presentación clínica es con dolor pélvico o abdominal, perturbaciones menstruales y en el caso de los linfomas pueden presentar fiebre, sudoraciones nocturnas o pérdida de peso. Al examen físico las masas anexiales palpables pueden ser únicas o bilaterales. ⁽¹⁾

Los linfomas de ovario pueden ser primarios o secundarios, los primarios son extremadamente raros ya que el ovario presenta poco tejido linfoide y se presenta en el 0.5 % de los linfomas y el 1.5 % de los tumores de ovario. ^(2,3)

Aunque la presentación clínica es como la de un tumor de ovario generalmente el linfoma involucra la pelvis y los ganglios linfáticos, el hígado o el bazo u otros órganos indicando que el ovario está involucrado. Algunos pacientes al realizársele la ooforectomía nunca desarrollan un linfoma en otro sitio, lo que orienta que los linfomas de ovario son poco frecuentes. ⁽⁴⁾

El artículo se presentó con el objetivo de reportar el caso de una paciente con un linfoma no Hodgkin primario de ovario.

PRESENTACIÓN DEL CASO

Paciente femenina de 39 años de edad con antecedentes patológicos personales de salud. Antecedentes obstétricos de gestación 5: partos 3 y abortos 2. Acudió a cuerpo de guardia de ginecología por presentar dolor abdominal difuso que no se alivió con analgésicos y negaba antecedentes familiares de interés.

Datos positivos al examen físico: Abdomen doloroso a la palpación superficial y profunda en hipogastrio y fosa ilíaca derecha con masa tumoral palpable a ese nivel. Al examen ginecológico del fondo de saco de Douglas sin algo positivo que señalar.

Se le indicaron estudios complementarios y ecográficos obteniéndose: Hemoglobina 90 g/L, eritrosedimentación 73 mm/h, glucemia 6.3 mmol/L. Ultrasonido ginecológico: Útero de tamaño normal, hacia proyección anexial derecha se observaba una imagen de baja ecogenicidad que medía 15 x 13 x 11 cm. En laparoscopia realizada de urgencia se concluyó como una formación de aspecto tumoral que impresionaba corresponder con ovario derecho, no presencia de líquido en la cavidad abdominal.

La paciente fue intervenida quirúrgicamente, realizándosele histerectomía total abdominal con doble anexectomía más omelectomía. La muestra fue enviada al departamento de Anatomía Patológica observándose macroscópicamente el ovario derecho que midió 18 x 13 x 9 cm. De color pardo azulado, consistencia duroelástica, al corte áreas sólidas de color blanquecino y hemorragia.

Al estudio microscópico los fragmentos examinados de ovario mostraron sábanas de células ovaladas, redondas, tumorales uniformes, difusas, no se observan figuras mitóticas. Lo anteriormente descrito pudiera corresponderse con un tumor de células de la granulosa variedad difusa, realizándosele estudios inmunohistoquímicos. Al obtener



resultados negativos para tumor de células de la granulosa en estos estudios se indican nuevos marcadores para linfoma, siendo este un diagnóstico diferencial del tumor anteriormente descrito. El estudio inmunohistoquímico fue positivo CD 45, CD 20, CD 79^a, MUM-1, Bcl 2 y Ki 67 positivo a más de un 40 % (Figura 1 y Figura 2). Por lo que se diagnosticó un linfoma no Hodgkin difuso de células B grande. No se encontraron alteraciones en útero, ovario izquierdo, anejos y epiplón. El líquido peritoneal fue negativo de células neoplásicas.

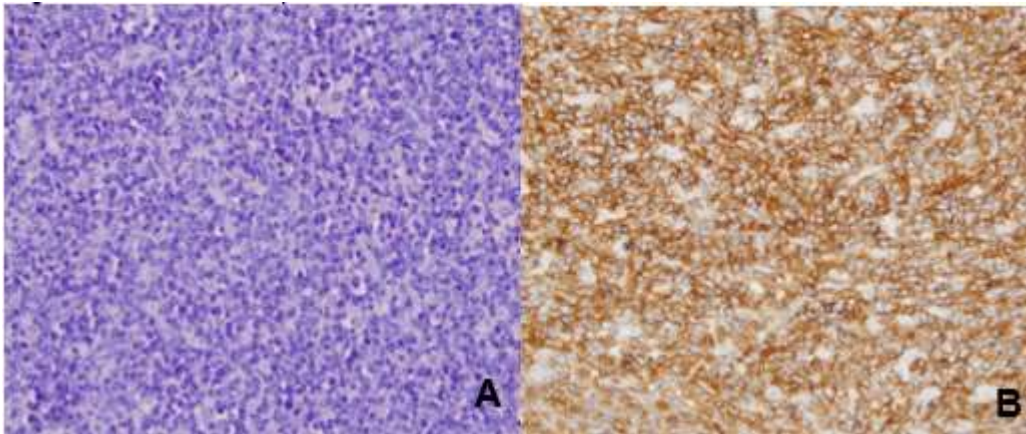


Figura 1. A) Células neoplásicas grandes, redondas con patrón de crecimiento difuso (H&E 40X).
B) Células positivas difusas al CD 20 marcador de linfocitos B.

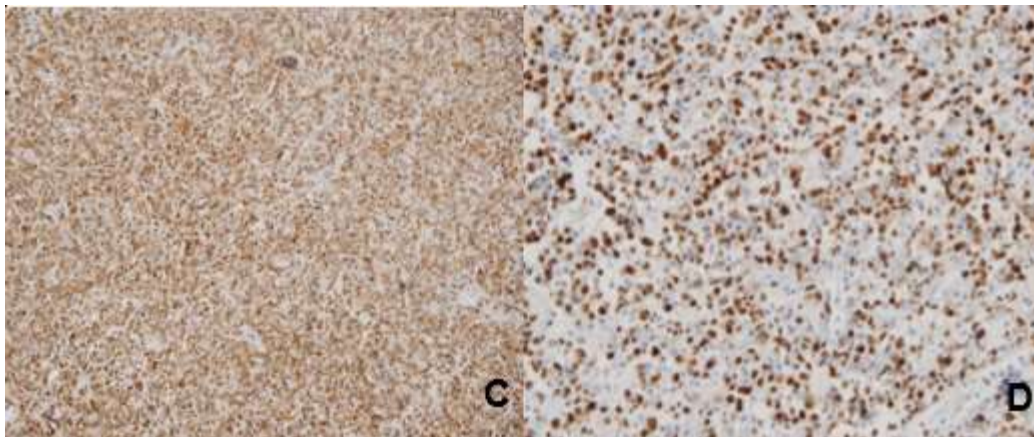


Figura 2. C) Positividad de membrana CD 79a. **D)** Índice de proliferación tumoral alto mediante el Ki-67.

DISCUSIÓN

En el ovario los linfocitos B y T se encuentran dentro de los elementos de la cortical y menos frecuente dentro del estroma ovárico, folículos ováricos y los cuerpos lúteos. Se pueden observar linfocitos reactivos ante un proceso inflamatorio o enfermedades autoinmunes, produciéndose cuadros en el ovario que lleven a que aparezca esta enfermedad. El linfoma no Hodgkin difuso de células B grandes es el más frecuente de los linfomas primarios de ovario. ⁽⁵⁾

En el caso presentado la paciente se encontraba asintomática y comenzó con dolor que no aliviaba con analgésicos. En las pacientes con linfoma no Hodgkin difuso de células B grandes el cuadro clínico se puede caracterizar por dolor pélvico, abdominal, masa abdominal palpable, sangrado vaginal irregular y obstrucción abdominal.

La masa tumoral puede ser desde microscópica y llegar a alcanzar 20 cm o más. Estas pueden ser unilaterales generalmente. En algunos casos se puede presentar ascitis y concentraciones elevadas de CA 125. ⁽⁶⁾

Para diagnosticar el linfoma primario de ovario existen criterios diagnósticos los cuales son: lesión limitada a ovario sin evidencia de enfermedad sistémica (todos los estudios de extensión son negativo para enfermedad extragonadal) sin embargo se puede considerar primario si se ha diseminado inmediatamente a nódulos linfáticos adyacentes y estructuras vecinas, ausencia de células anormales en sangre o médula ósea y las lesiones linfomatosas extraováricas a distancia debe haber transcurrido varios meses de aparición de la afección ovárica, el caso presentado cumplía con los criterios planteados. ⁽⁷⁾

En el caso presentado el tumor se localizó de forma unilateral como se presenta frecuentemente el linfoma no Hodgkin difuso de células B grande, donde se realizó el diagnóstico diferencial con un tumor de células de la granulosa variedad difusa, pero también se debe realizar el diagnóstico diferencial con carcinoma de células pequeñas de tipo hipercalcémico, disgerminoma, sarcoma granulocítico, carcinoma indiferenciado y un carcinoma metastásico. Los linfomas primarios y extraováricos parecen iguales desde el punto de vista histopatológico pero el primero se adhiere a la reticulina y forman pseudoacinos por lo que tienden a crecer en cuerdas o nidos. ⁽⁸⁾

Los linfomas primarios de ovario se consideran una manifestación localizada de la enfermedad sistémica por lo que el tratamiento es con quimioterapia. Su diagnóstico debe ser preciso y la quimioterapia se debe usar incluso si la diseminación es más allá del ovario, si la paciente es un linfoma de células B CD 20 positiva es candidata a tratamiento con rituximab combinada con otros fármacos. ⁽⁹⁾ El caso que se presenta recibió quimioterapia, evolucionando favorablemente.



El pronóstico de los linfomas primarios de ovario es generalmente sombrío debido al retraso en el diagnóstico. El índice pronóstico internacional puede ser utilizado como factor pronóstico: el tipo histológico es uno de los factores pronósticos más importante ya que los linfomas de células B están relacionados con mayor sobrevida, mejor pronóstico al igual que la localización unilateral o focal, a diferencia el crecimiento rápido tumoral, el estadio avanzado y los síntomas sistémicos son indicadores de mal pronóstico. ⁽¹⁰⁾

CONCLUSIONES

La paciente del caso presentado tuvo una presentación clínica oligosintomática y la confirmación de la enfermedad fue a partir de una muestra quirúrgica, lo que expresa que el diagnóstico del linfoma no Hodgkin de células B es difícil y aunque es una enfermedad poco frecuente siempre se debe tener en cuenta en el diagnóstico diferencial de las tumoraciones unilaterales de ovario.



REFERENCIAS BIBLIOGRÁFICAS

1. Bonet Fonseca I, Díaz Anaya A, Francis T, Fajardo Tornés YL. Linfoma de ovario. Rev cuba obstet ginecol [Internet]. 2012 [citado 28 Oct 2022];38(3):424-30. Disponible en: <http://scielo.sld.cu/pdf/gin/v38n3/gin15312.pdf>
2. Reyna-Villasmil E, Pérez-Ortiz V. Linfoma no Hodgkin primario de ovario. Reporte de caso. Rev Peru Ginecol [Internet]. 2018 [citado 28 Oct 2022];64(1):107-11. Disponible en: <http://www.scielo.org.pe/pdf/rqo/v64n1/a16v64n1.pdf>
3. Kumar N, Kumar R, Bera A, Srinivasan R, Sharma SC. Primary ovarian lymphoma: a case report and review of literature. J Obstet Gynaecol India [Internet]. 2014 [cited 2022 Oct 28];64(1):65-7. Available from: https://www.ncbi.nlm.nih.gov/pmc/articles/PMC3931906/pdf/13224_2012_Article_200.pdf
4. Narayanan G, Soman LV. Lymphoblastic lymphoma presenting as bilateral ovarian mass in an adolescent girl. J Pediatr Adolesc Gynecol [Internet]. 2017 [cited 2022 Oct 28];30(3):435-7. Available from: <https://pubmed.ncbi.nlm.nih.gov/27965123/>
5. Yadav R, Balasundaram P, Mridha AR, Iyer VK, Mathur SR. Primary ovarian non-Hodgkin lymphoma: Diagnosis of two cases on fine needle aspiration cytology. Cytojournal [Internet]. 2016 [cited 2022 Oct 28];13:2. Available from: <https://www.ncbi.nlm.nih.gov/pmc/articles/PMC4763460/>
6. Sakurai N, Tateoka K, Taguchi J, Terada T. Primary precursor B-cell lymphoblastic lymphoma of the ovary: case report and review of the literature. Int J Gynecol Pathol [Internet]. 2008 [cited 2022 Oct 28];27(3):412-7. Available from: <https://pubmed.ncbi.nlm.nih.gov/18580320/>
7. Taylor JS, Frey MK, Fatemi D, Robinson S. Burkitt's lymphoma presenting as ovarian torsion. Am J Obstet Gynecol [Internet]. 2012 [cited 2022 Oct 28];207(2):4-6. Available from: <https://pubmed.ncbi.nlm.nih.gov/22742781/>
8. Vela-Chulde JC, Paucar-González MJ, Tixi-Ramírez RE. Linfoma no Hodgkin primario de ovario y su respuesta a la terapia monoclonal: reporte de un caso en el Hospital "Carlos Andrade Marín". J cancerol [Internet]. 2017 [citado 28 Oct 2022];4:36-40. Available from: http://www.journalofcancerology.com/pdf/jcancer_2017_02_036-040.pdf
9. Lafalla Bernad O, Domínguez Cajal M, Obón Castel B, Ruiz Campo L, Hernández Aragón M, Abad Rubio C, et al. Dolor abdominal agudo como presentación de un linfoma ovárico. Rev. chil. obstet. ginecol. [Internet]. 2016 [citado 28 Oct 2022];81;(5):399-405. Disponible en: <https://www.scielo.cl/pdf/rchog/v81n5/art09.pdf>
10. Pérez Beltrán CF, Espinosa Peralta KE, Quiroz Castro O, Gallegos Garza AC, Zárata Osorno A, Torres Gómez G, et al. Linfoma de células grandes B con un comportamiento similar al tumor de Krukenberg. Acta médica grupo ángeles [Internet]. 2016 [citado 28 Oct 2022];14(3):171-5. Disponible en: <https://www.scielo.org.mx/pdf/amga/v14n3/1870-7203-amga-14-03-171.pdf>



Declaración de intereses

El autor declara no tener conflictos de intereses.

Recibido: 01/12/2022

Aprobado: 15/03/2023





Disponible en:

<https://www.redalyc.org/articulo.oa?id=767780307010>

Cómo citar el artículo

Número completo

Más información del artículo

Página de la revista en redalyc.org

Sistema de Información Científica Redalyc
Red de revistas científicas de Acceso Abierto diamante
Infraestructura abierta no comercial propiedad de la
academia

Cosme Daniel Pulido Espinosa, Miladys Ramos Lage,
Egduina Rondón Madrigal, Manyeles Brito Vásquez,
Diogni Echevarría Pino, Eddy Sorroche de La Paz

**Linfoma no Hodgkin difuso de células B grande como
linfoma primario de ovario. Presentación de caso**
**Diffuse large B-cell non-Hodgkin's lymphoma as primary
ovarian lymphoma. Case presentation**

Gaceta Médica Espirituana
vol. 25, núm. 2, 2469, 2023

Centro Provincial de Información de Ciencias Médicas de la
Universidad de Ciencias Médicas Dr. Faustino Pérez
Hernández Sancti Spíritus,

ISSN-E: 3005-3781