



Artículo de Investigación

**Carcinoma basocelular de la piel cabelluda tratado con HeberFERON. Seguimiento clínico, ecográfico e histopatológico**

Scalp basal cell carcinoma treated with HeberFERON. Clinical, echographical and histopathological follow up

**Vladimir Sánchez Linares<sup>1\*</sup>**. ORCID: <https://orcid.org/0000-0002-6889-5299>

**Diana Luisa Cabrera Naranjo<sup>1</sup>**. ORCID: <https://orcid.org/0000-0003-2732-5086>

**Miguel Ángel Amaró Garrido<sup>1</sup>**. ORCID: <https://orcid.org/0000-0002-0532-9273>

**Olivia María Tamayo Pérez<sup>2</sup>**. ORCID: <https://orcid.org/0000-0002-5702-1764>

**Marisely Casanova Cruz<sup>1</sup>**. ORCID: <https://orcid.org/0009-0003-1269-8928>

**Iraldo Bello Rivero<sup>3</sup>**. ORCID: <https://orcid.org/0000-0003-0154-9137>

<sup>1</sup>Policlínico Centro, Sancti Spíritus, Cuba.

<sup>2</sup>Hospital General Provincial Camilo Cienfuegos de Sancti Spíritus, Cuba.

<sup>3</sup>Centro de Ingeniería Genética y Biotecnología, La Habana, Cuba.

\*Autor para la correspondencia. Correo electrónico: [vladimirsl@infomed.sld.cu](mailto:vladimirsl@infomed.sld.cu)





## RESUMEN

**Fundamento:** El carcinoma basocelular es infrecuente en la piel cabelluda. Es un tumor de invasión local y crecimiento lento, puede ser agresivo, destruir tejidos vecinos, causar ulceración e invadir en profundidad cartílago y hueso.

**Objetivo:** Evaluar los resultados de la aplicación del HeberFERON y el seguimiento con ecografía cutánea en pacientes con carcinoma basocelular en la piel cabelluda.

**Metodología:** Se realizó un estudio observacional, descriptivo y longitudinal en una serie de casos con diagnóstico de carcinoma basocelular de la piel cabelluda en el Policlínico Centro de la ciudad Sancti Spiritus, durante el período de 10 de julio del 2018 a 29 de julio del 2022. Se incluyeron 6 casos. Las variables estudiadas fueron la respuesta al tratamiento mediante la clínica, la ecografía cutánea e histopatología y presencia de eventos adversos.

**Resultados:** Predominó el sexo masculino, subtipo histológico sólido, subtipo clínico nódulo ulcerativo, tamaño del tumor mayor de 30 mm y tiempo de evolución de más de 12 meses; la respuesta al tratamiento en la mayoría de los casos fue parcial. Los eventos adversos fueron dolor y ardor en el sitio de inyección, fiebre, edema y eritema perilesional.

**Conclusiones:** El HeberFERON resultó de utilidad en los pacientes con carcinoma basocelular del cuero cabelludo ya que redujo el tumor en unos casos y en otros lo eliminó. La ecografía permitió la evaluación en tiempo real de la neoplasia; los eventos adversos más frecuentes fueron la fiebre y el dolor en el sitio de inyección, a pesar de ello ningún paciente abandonó el tratamiento.

**DeCS:** CUERO CABELLUDO/diagnóstico por imagen; CARCINOMA BASOCELULAR/diagnóstico por imagen; INTERFERONES.

**Palabras clave:** HeberFERON; cuero cabelludo; piel cabelluda; carcinoma basocelular; diagnóstico por imagen; interferones; ecografía cutánea.

## ABSTRACT

**Background:** Basal cell carcinoma is uncommon in the scalp. It is a slow-growing locally invasive tumor, it can be aggressive in destroying neighboring tissues, cause ulceration and invade deep into the cartilage and bone.

**Objective:** To evaluate the results of HeberFERON application and follow-up with cutaneous echographical in patients with scalp basal cell carcinoma.

**Methodology:** An observational, descriptive and longitudinal study was conducted in a series of cases diagnosed with scalp basal cell carcinoma at the Center Polyclinic in Sancti Spiritus city during the period from July 10, 2018 to July 29, 2022. Six clinical cases were included. The studied variables were the answer to the treatment by clinical, cutaneous echographical and histopathology and the presence of adverse events.

**Results:** Male sex predominated, solid histologic subtype, clinical subtype ulcerative nodule, tumor size greater than 30 mm and evolution time of over 12 months; the treatment response in most cases was partial; adverse events were pain and burning at the injection site, fever, edema and perilesional erythema.

**Conclusion:** It was observed that in patients with scalp basal cell carcinoma, the HeberFERON treatment reduced in some cases and eliminated the tumor in others. Echography allowed real-time evaluation of the neoplasm, fever and pain at the injection site were the most frequent adverse events. In spite of this, none of the patients abandoned the therapy.

**MeSH:** SCALP/diagnostic imaging; CARCINOMA BASAL CELL/diagnostic imaging; INTERFERONS.

**Keywords:** HeberFERON; scalp; scalp skin; basal cell carcinoma; imaging diagnosis; interferons; cutaneous echographical.





## INTRODUCCIÓN

La incidencia de tumores en la piel cabelluda es mayor en comparación con otras regiones anatómicas, aunque predominan los benignos como los quistes, lipoma, fibroma, pilomatricoma, queratosis seborreica, nevus, hemangioma, verrugas y pseudolinfoma, solo el 1 % a 2 % de todos los tumores del cuero cabelludo son malignos con predominio del carcinoma basocelular (CBC). <sup>(1)</sup>

El CBC es infrecuente en el cuero cabelludo, es un tumor de invasión local y crecimiento lento, con malignidad limitada, localmente puede ser agresivo y destruir tejidos vecinos, causar ulceración e invadir en profundidad cartílago y hueso. Su origen son las células epidérmicas de los folículos pilosos o las células basales de la epidermis inmadura pluripotentes. <sup>(2,3)</sup>

El diagnóstico de certeza del CBC se realiza mediante la biopsia que analiza un fragmento del tumor para definir el subtipo histológico, si la lesión es de gran tamaño o es una forma mixta como puede ocurrir en el cuero cabelludo es posible que no se seleccione la parte más agresiva con una incorrecta orientación terapéutica y un aumento de las recurrencias. Existen investigaciones que evidencian la importancia de la ecografía en dermatología como herramienta en el diagnóstico, localización, estimación del tamaño en profundidad y diámetro en tiempo real del CBC. <sup>(4)</sup>

Ecográficamente el CBC se observa, como un tumor sólido de patrón hipoecoico, más o menos heterogéneo, de bordes irregulares, bien definido, localizado comúnmente en la unión dermoepidérmica (pudiendo alcanzar en profundidad tejido subcutáneo), presencia de puntos hiperecoicos intralesionales, de aspecto algodinoso (no suelen mostrar sombra acústica posterior) que se atribuyen a la presencia de quistes córneos, microcalcificaciones y acúmulos de células apoptoicas. <sup>(5,6)</sup>

Uno de los pilares del tratamiento no quirúrgico del CBC es el HeberFERON, descrito como opción terapéutica para reducir el tamaño del tumor o su eliminación completa. El HeberFERON contiene una mezcla de interferones alfa 2b y gamma, con propiedades antiproliferativa, anti-angiogénica e inmunomoduladora. La acción antitumoral de los IFNs está mediada por la inhibición del crecimiento de las células tumorales y por inducción de la apoptosis (muerte celular programada) de estas. Ambos IFNs poseen propiedades antiangiogénicas, lo que contribuye a disminuir la vascularidad que rodea a estos tumores, potencia la farmacocinética por la combinación de dos principios activos que actúan sinérgicamente. <sup>(7)</sup>

No existen estudios previos a esta investigación que aborden los resultados de la aplicación del HeberFERON en el CBC de la piel cabelluda con monitoreo sistemático ecográfico para evaluar los cambios que ocurren con este tratamiento. Es necesario el seguimiento multidisciplinario en la Atención Primaria de la Salud y así obtener mayor evidencia que contribuya a reducir la morbilidad por cáncer de piel, aumentar la calidad de vida y mejorar la atención de los pacientes con esta neoplasia.

Se realizó la investigación con el objetivo de evaluar los resultados de la aplicación del HeberFERON y el seguimiento con ecografía cutánea en una serie de pacientes con CBC de la piel cabelluda en la atención primaria de salud.



## METODOLOGÍA

Se realizó un estudio observacional, descriptivo y longitudinal con el objetivo de describir los resultados de la aplicación del HeberFERON y seguimiento con ecografía cutánea en una serie de casos con diagnóstico de CBC de la piel cabelluda en el Policlínico Centro de la ciudad Sancti Spiritus, durante el período de 10 de julio del 2018 a 29 de julio del 2022. Se incluyeron 6 casos.

El grupo de estudio se conformó por los pacientes con diagnóstico clínico, dermatoscópico, ecográfico e histológico de CBC de la piel cabelluda que se negaron a realizar la cirugía, o con alguna enfermedad que impidió el proceder quirúrgico o el uso de anestesia y recibieron tratamiento con HeberFERON en el lugar y período antes mencionado, con buen estado mental, con lesión recidivante o no, de cualquier tamaño, subtipo clínico, fototipo de piel.

La evaluación inicial incluyó la historia clínica, los datos demográficos, clínicos y el examen físico. Se realizó fotografía inicial, dermatoscopia, ecografía cutánea y toma de muestra para biopsia de la lesión por ponche de 3 mm para estudio histopatológico. Se indicaron complementarios. La intervención terapéutica se realizó en régimen ambulatorio en la consulta del Policlínico Centro, la dosis de HeberFERON fue de 10.5 x 10<sup>6</sup> UI/ml, perilesional e intradérmico, 3 veces por semana, por 3 semanas, hasta completar 9 dosis. La evaluación final se realizó a las 16 semanas de tratamiento con los mismos parámetros de la consulta inicial para medir la respuesta a la terapéutica.

Las principales variables estudiadas fueron la respuesta al tratamiento y la presencia o no de eventos adversos.

La respuesta clínica al tratamiento en la serie de casos se realizó teniendo en cuenta los siguientes criterios:

- Respuesta completa (RC): cuando la desaparición de la lesión fue total.
- Respuesta parcial (RP): la reducción de al menos el 30 % de la suma de los diámetros mayores donde se tomó como referencia la suma de los diámetros mayores de base.

La respuesta dermatoscópica: se realizó utilizando el dermatoscopio DermLITE DL100 para evaluar las estructuras dermatoscópicas características del CBC y mediante la comparación de la imagen inicial y final de la lesión se clasificó en:

- Ausencia de tumor: sin evidencia de estructuras específicas para el CBC (estructuras pigmentadas, vasculares, no pigmentadas y no vasculares y la ausencia de retículo pigmentado) al finalizar el tratamiento.
- Presencia de tumor: con evidencia de estructuras específicas para el CBC (estructuras pigmentadas, vasculares, no pigmentadas y no vasculares y la ausencia de retículo pigmentado) al finalizar el tratamiento.

La respuesta histopatológica: se tomó muestra para biopsia de 3 mm de la lesión al inicio y al final del tratamiento y se clasificó en:

- Evidencia histológica de tumor.
- No evidencia histológica de tumor.

Evaluación ecográfica: Se realizó con un equipo de 7.5 mHz y transductor lineal para determinar espesor y características de las lesiones de acuerdo a parámetros ecográficos descritos en la literatura. Se analizó teniendo en cuenta el subtipo de cada lesión la morfología, patrones ecográficos, márgenes puntos hiperecoicos y la medición en profundidad del diámetro del eje mayor y longitudinal. El espesor se calculó de forma automatizada, colocando la sonda lineal de mediana frecuencia en posición perpendicular a la superficie a la lesión, sobre la capa de gel.

Se consideró un evento adverso cualquier manifestación médica indeseable y no intencionada que ocurre en un paciente que se le ha administrado HeberFERON, independientemente que esté o no relacionado con este tratamiento. De este modo, puede ser cualquier signo (incluyendo datos de laboratorio anormales), síntomas o enfermedad asociada temporalmente con el uso de un producto farmacéutico, exista o no una relación con el fármaco.

Tipo de evento adverso (fiebre, escalofrío, cefalea, artralgia, mialgia, dolor y ardor en el sitio de inyección, edema y eritema perilesional, náuseas, vómitos, mal estar general, taquicardia, bradicardia)

Intensidad del evento:

- Grado 1: Leve, evento adverso (EA) que el sujeto tolera bien, no interfiere con las actividades cotidianas. No requiere tratamiento y no interrumpe la administración.
- Grado 2: Moderado, EA que interfiere en las actividades cotidianas. Requiere tratamiento y no necesariamente requiere la suspensión del medicamento causante.
- Grado 3: Severo, EA que impide las actividades cotidianas. Requieren la suspensión del fármaco y la administración de un tratamiento específico.
- Grado 4: Evento adverso grave con peligro para la vida o discapacidad.
- Grado 5: Muerte relacionada con el evento adverso.

Los datos de los pacientes en la serie de casos se recogieron en un formulario que contiene datos sociodemográficos, clínicos, dermatoscópicos e histopatológicos, dosis de tratamiento y eventos adversos.

Los resultados se procesaron por cálculo porcentual y se presentaron en tablas e incluyó números absolutos y relativos.

En el caso de la edad, se presentó su media y recorrido de valores (mínimo y máximo).

La investigación se realizó con la aprobación del Consejo Científico y Comité de Ética del Policlínico Centro, de acuerdo a la declaración de Helsinki hechas para quienes realizan investigaciones con seres humanos. Los participantes tuvieron la oportunidad de informarse sobre los objetivos del estudio. Cada paciente firmó el consentimiento informado.

## RESULTADOS

Como se describe en la tabla 1 del total de pacientes incluidos, 5 fueron del sexo masculino (83.3 %), el rango de edad estuvo entre los 49 y 87 años, solo el 16.7 % de los casos recibió tratamiento previo y la cirugía fue el proceder más frecuente. La localización más común del tumor fue la región frontal (50 %), el subtipo histológico que predominó fue el nodular o sólido (83.3 %) y subtipo clínico el nódulo ulcerativo (83.3 %). En cuanto al tamaño del tumor predominó el de mayor de 30 mm (66.7 %) y en tiempo de evolución los de más de 12 meses (66.7 %).

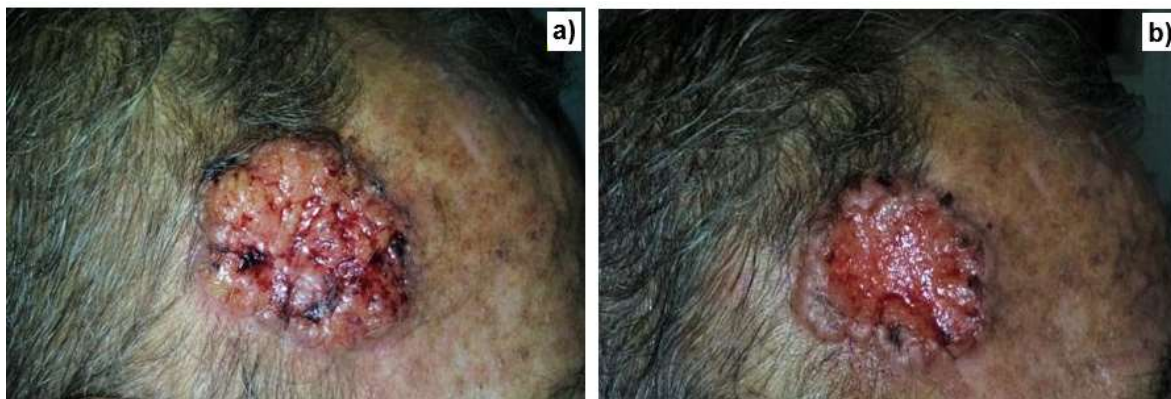**Tabla 1.** Clasificación de variables clínicas y sociodemográficas en la serie de casos con carcinoma basocelular de la nariz.

Clasificación de las variables clínicas n=6 (100 %)		
Sexo	Femenino	1 (16.7)
	Masculino	5 (83.3)
Edad	Media =	Máx.= 87 Mín.= 49
Localización en cuero cabelludo	Parietal	1 (16.7)
	Temporal	2 (33.3)
	Frontal	3 (50)
Subtipo histológico	Nodular o sólido	5 (83.3)
	Adenoideo quístico	1 (16.7)
Subtipo clínico	Nódulo/ulcerativo	5 (83.3)
	Pigmentado	1 (16.7)
Fototipo cutáneo	II	3 (50)
	III	3 (50)
Tumor primario	Tumor primario	5 (83.3)
	Recidiva	1 (16.7)
Tamaño del tumor	Menor de 30 mm	2 (33.3)
	Mayor de 30 mm	4 (66.7)
Tiempo de evolución del tumor	Menos 12 meses	2 (33.3)
	Más de 12 meses	4 (66.7)

La respuesta al tratamiento se evaluó a través la clínica, dermatoscopia, histopatología y ecografía cutánea. Del total de pacientes incluidos en el estudio que culminaron tratamiento el 66.7 % tuvo una respuesta clínica, dermatoscópica y ecográfica parcial por reducción de los diámetros del tumor como se puede observar en la figura 1. Desde el punto de vista histológico en el 50 % no se observó tumor y hubo evidencia del tumor en el 50 % de los tratados, el resto de los casos se negaron a realizar la biopsia a las 16 semanas durante la evaluación final. (Tabla 2)

**Tabla 2.** Evaluación de la respuesta al tratamiento con HeberFERON.

Evaluación de la lesión a las 16 semanas n=6 (100%)		
Respuesta clínica	Completa	2 (33.3)
	Parcial	4 (66.7)
	Respuesta objetiva RO= (RC+RP)	6 (100)
Respuesta dermatoscópica	Ausencia de tumor	2 (33.3)
	Presencia de tumor	4 (66.7)
Respuesta histológica	No evidencia de tumor	1 (50)
	Evidencia de tumor	1 (50)



**Figura 1.** Lesión tumoral localizada en el cuero cabelludo.

a) antes del HeberFERON,

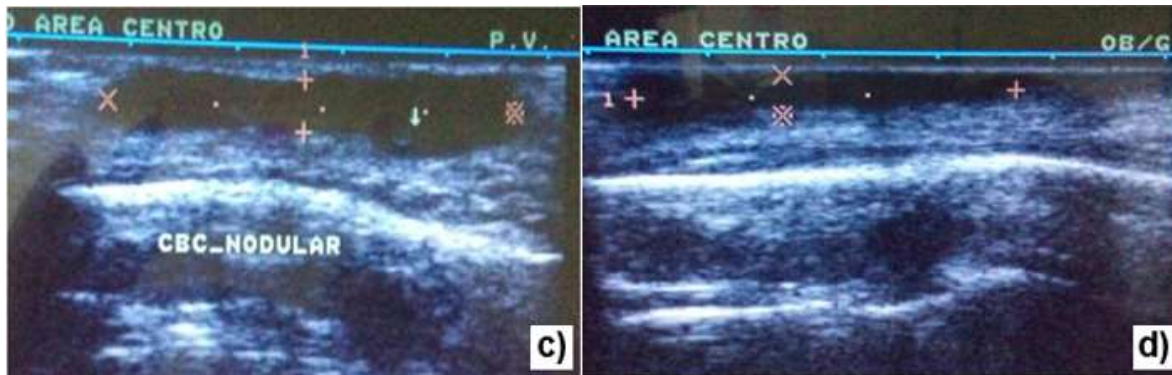
b) después de la administración del producto con una respuesta parcial.

En la tabla 3 se muestra los resultados del seguimiento ecográfico antes y después del tratamiento con HeberFERON. La mayoría de los pacientes presentó un diámetro longitudinal mayor de 30 mm, con bordes bien definidos, ecotextura no homogénea y presencia de puntos hiperecoicos con un espesor tumoral variables antes de la intervención. Después de la administración de la mezcla de interferones dos pacientes mostraron un patrón normal de piel y el resto de los casos reducción del diámetro longitudinal, de los puntos hiperecoicos y del espesor del tumor como se puede observar en la figura 2.

**Tabla 3.** Evaluación ecográfica antes y después del tratamiento con HeberFERON.

Pacto	Localiz.	**Subtipo hist.	Parámetros ecográficos									
			Antes del tratamiento					Después del tratamiento				
			Espesor tumoral	Tamaño	Contornos o bordes	Ecotextura	*PH	Espesor tumoral	Tamaño	Contornos o bordes	Ecotextura	*PH
2	Temporal	Nódulo ulcerativo	15.4 mm	21.2 mm	Irregular Mal definido	Baja ecogenicidad no homogénea	1	0 mm	0	No	Patrón piel normal	0
3	Parietal	Nódulo ulcerativo	10 mm	32.1 mm	Irregular Bien definido	Baja ecogenicidad homogénea	0	0 mm	0	No	Patrón piel normal	0
4	Frontal	Nodular	11 mm	48.2 mm	Irregular Bien definido	Baja ecogenicidad no homogénea	2	7 mm	31.6 mm	Irregular Bien definido	Baja ecogenicidad homogénea	1
5	Frontal	Nodular	15.3 mm	46.4 mm	Irregular Bien definido	Baja ecogenicidad no homogénea	1	6 mm	27 mm	Irregular Bien definido	Baja ecogenicidad homogénea	1
6	Frontal	Nódulo ulcerativo	9 mm	30.3 mm	Irregular Bien definido	Baja ecogenicidad homogénea	0	7 mm	25 mm	Irregular Bien definido	Baja ecogenicidad homogénea	0

\*Puntos hiperecoicos  
\*\*Subtipo histológico



**Figura 2.** Evaluación ecográfica del paciente de la figura 1.

- c) antes de la aplicación del HeberFERON, presencia de puntos hiperecoicos.
- d) después de la administración del producto con reducción del tamaño del tumor y no puntos hiperecoicos.

Durante la administración del HeberFERON los eventos adversos observados, fueron dolor y ardor en el sitio de inyección, fiebre, edema y eritema perilesional, cefalea, artralgia y escalofríos.

## DISCUSIÓN

El CBC en el cuero cabelludo es un tumor de baja incidencia (2.6 % de todos los tumores) a pesar de ser frecuente en zonas expuestas como cabeza y cuello (80 %). El CBC es importante por su agresividad, capacidad de invasión y tendencia a la recurrencia debido a que esta región anatómica es única por la gran cantidad de folículos pilosebáceos. Estos datos son coincidentes con los resultados de la serie de caso con un predominio del sexo masculino, en mayores de 40 años, con cabellos más cortos y algunos con alopecia androgenética de años de evolución, solo se observó en una mujer con cabello corto y exposición frecuente al sol. Algunos investigadores describen que el CBC de la piel cabelluda es más común en las mujeres jóvenes y que podría explicarse porque los hombres acuden al médico más tarde que las féminas. El trabajo realizado no coincide con estos resultados. <sup>(8,9)</sup> El CBC es el cáncer de piel más frecuente a escala mundial y es común en hombres mayores de 40 años. La piel cabelluda es la zona del cuerpo que con mayor frecuencia e intensidad se expone a las radiaciones ultravioletas, principal factor de riesgo del CBC, aunque se supone que el cabello ofrece protección solar relativa fundamentalmente en las mujeres. <sup>(10)</sup>

El CBC de la piel cabelluda es más común en el vértice de la cabeza, la superficie temporal y la región frontal, para otros autores la zona occipital y parietal son en las que más se presenta este tumor y pueden pasar desapercibidos por el pelo largo y en poco tiempo alcanzan gran tamaño lo implica amplias resecciones quirúrgicas. En cuanto al subtipo histológico y clínico los criterios son ambiguos, para algunos son más comunes los nodulares y pigmentado (sólidos) y otros plantean la presencia de los tipos mixto, morfeicos y micronodulares. Esta investigación coincide en algunos puntos con estos estudios internacionales siendo la localización más común en la región frontal y el subtipo histológico y clínico el nodular y pigmentado. <sup>(10,11)</sup>

El tratamiento de elección para el CBC del cuero cabelludo es la cirugía, pero debido al tamaño que alcanzan los tumores en esta zona y las tasas de recurrencia elevadas y de forma temprana (dentro de los 2 primeros años) con respecto a otras localizaciones anatómicas es necesario la exéresis amplia que implica complicaciones estéticas y funcionales. El HeberFERON es una opción terapéutica que elimina completamente el tumor o disminuye su tamaño por lo que reduce el diámetro de la herida quirúrgica o la necesidad de mutilar grandes zonas en lugares tan complicados como la piel cabelluda. En la serie de caso presentada la mayoría de los pacientes mostraron respuesta parcial al finalizar el tratamiento debido a que los tumores fueron de gran tamaño con diámetro mayor de 30 mm. Este crecimiento tumoral se debe a que la resistencia por la infiltración causada por esta zona y la limitación vertical por los huesos craneales hace que crezca de forma horizontal o también por el retraso en el diagnóstico o por la gran cantidad de vasos sanguíneos y linfáticos en esta región anatómica. Luego de culminar el esquema de tratamiento los casos con respuesta parcial fueron intervenidos quirúrgicamente con una herida de menor tamaño. Estos resultados coinciden con investigaciones nacionales donde se informa lo infrecuente del CBC en la piel cabelluda y la respuesta parcial al tratamiento con los interferones. <sup>(12-14)</sup>



El CBC del cuero cabelludo puede ser localmente invasivo por lo que la evaluación imaginológica debe realizarse antes de la cirugía o cualquier proceder para descartar invasión ósea o intracraneal. La alta incidencia de cáncer cutáneo no melanoma y especialmente el CBC con una mayor frecuencia de aparición en pacientes jóvenes en la actualidad, requiere nuevos métodos diagnósticos y terapéuticos eficaces. La ecografía cutánea es una técnica diagnóstica no invasiva, que utiliza la emisión de ultrasonidos mediante un transductor y su posterior recuperación a través de las diferentes interfaces de los tejidos con los que entra en contacto la onda. La recuperación del ultrasonido se realiza de nuevo por el transductor que emitió la onda y se traduce en un voltaje que será lo que genere finalmente la imagen. (15,16)

La ventaja de la ecografía cutánea en el CBC se traduce en el apoyo como complemento en el diagnóstico clínico según los patrones ecográficos establecidos, evaluación del tamaño de la lesión en profundidad y diámetro en tiempo real, información que no ofrece la histopatología, la localización del tumor, la delimitación de márgenes pre quirúrgicos, en búsqueda de invasión de estructuras vecinas e identificación de lesiones subclínicas y la valoración de respuestas a tratamientos no quirúrgicos así como el estudio de recurrencias post-tratamiento. No se cuenta en el área de salud con ecografía de alta frecuencia y se utilizó el de mediana frecuencia, en la búsqueda de medios diagnósticos eficaces para evaluar la lesión cutánea y evitar recidivas. El trabajo realizado coincide con los publicados por otros autores donde se define con claridad el espesor y tamaño del tumor, la presencia de los puntos hiperecoicos y los bordes de la lesión antes y después del tratamiento no quirúrgicos, además de la observación de la piel normal luego de la culminación de la terapéutica. (15-17)

Los eventos adversos originados por el uso del HeberFERON se caracterizan por ser grado I - II, dados por un síndrome pseudogripal (fiebre, cefalea, escalofríos, mialgia, astenia, artralgia, y malestar general), son frecuentes, transitorios, dependientes de la dosis y se reducen con antiinflamatorios no esteroideo. (18)

Las reacciones adversas que presentaron los pacientes son las descritas por el uso de los interferones, de intensidad leve a moderada y responden bien al tratamiento sintomático, sin abandonar el esquema terapéutico. No se mostraron cambios en exámenes hematológicos ni bioquímicos. Estos resultados coinciden con otros trabajos donde todos los pacientes tratados presentaron eventos adversos a la administración del HeberFERON. (18,19)

La ventaja de este trabajo está dada porque es la primera vez que se publica una serie de casos con CBC en la piel cabelluda tratados con HeberFERON seguidos por ecografía en la Atención Primaria de Salud, lo que permitió una visión integral y dinámica del tumor en tiempo real al observar tamaño y profundidad del mismo. Como limitantes es un estudio descriptivo, sin grupo control que describe lo que se realiza en la práctica médica habitual con una muestra pequeña, evaluados con un ecógrafo de mediana frecuencia.

## CONCLUSIONES

El HeberFERON resultó de utilidad en los pacientes con CBC en el cuero cabelludo porque redujo el tamaño del tumor o su desaparición y la ecografía permitió la evaluación en tiempo real en cuanto a grosor y profundidad de la neoplasia. Los eventos adversos fueron frecuentes; a pesar de ello no abandonaron el tratamiento.



**REFERENCIAS BIBLIOGRÁFICAS**

1. Prodinge CM, Koller J, Laimer M. Scalp tumors. J Dtsch Dermatol Ges [Internet]. 2018 [cited 2022 Jan 26];16(6):730-53. Available from: <https://onlinelibrary.wiley.com/doi/10.1111/ddg.13546>
2. Khoshnevisan A, Alipour A, Khorasani G, Molaei H. Survival and Recurrence in Non-melanoma Skin Cancers of Scalp. Multidisciplinary Cancer Investigation [Internet]. 2018 [cited 2022 Jan 26];2(4):25-9. Available from: [http://mcijournal.com/files/site1/user\\_files\\_371153/hmggprs-A-10-205-1-3e93fd5.pdf](http://mcijournal.com/files/site1/user_files_371153/hmggprs-A-10-205-1-3e93fd5.pdf)
3. Sánchez Linares V, Cifuentes Suarez JP, Martínez Cuervo JJ, Román Simón M, Pérez García C, Bello Rivero I. Carcinoma basocelular del rostro tratados con HeberFERON. Gac Méd Espirit [Internet]. 2019 [citado 25 Ene 2022];21(2):87-97. Disponible en: <http://scielo.sld.cu/pdf/gme/v21n2/1608-8921-gme-21-02-87.pdf>
4. Hernández-Ibáñez C, Blázquez-Sánchez N, Aguilar-Bernier M, Fúnez-Liévana R, Rivas-Ruiz F, de Troya-Martín M. Utilidad de la ecografía cutánea en la clasificación de subtipos de los carcinomas basocelulares primarios. Actas Dermosifiliogr [Internet]. 2017 [citado 25 Ene 2022];108(1):42-51. Disponible en: <https://www.actasdermo.org/es-pdf-S0001731016302903>
5. Pérez López I, Blasco Morente G, Martínez López A, Ruiz Villaverde R. Ecografía cutánea, un apoyo diagnóstico para el dermatólogo. Piel [Internet]. 2016 [citado 25 Ene 2022];31(2):125-30. Disponible en: <https://coek.info/pdf-ecografia-cutanea-un-apoyo-diagnostico-para-el-dermatologo-.html>
6. Hernández Ibáñez C, Habicheyn Hiar S, Blázquez Sánchez N, De Troya Martín M. Ecografía de la Patología Tumoral Maligna Cutánea: Carcinoma Basocelular y Epidermoide. Actual Med [Internet]. 2014 [citado 25 Ene 2022];99:(793 Supl.):27-68. Disponible en: <https://www.actualidadmedica.es/images/793/sup1/pdf/rev05.pdf>
7. López Pupo N, Manganelly Fonseca Y, Tablada Robinet ME, Jacas Portuondo AL, Girón Maturell Y. Utilidad del HeberFERON® en pacientes con carcinoma basocelular. Medisan [Internet]. 2021 [citado 10 May 2022];25(6):1297-398. Disponible en: <http://scielo.sld.cu/pdf/san/v25n6/1029-3019-san-25-06-1297.pdf>
8. Cho M, Lee J, James CL, Marshman G, Huilgol Sh C. Scalp Basal Cell Carcinoma: Review of 2,202 Cases. Dermatol Surg [Internet]. 2016 [cited 2022 Jan 26];42(7):834-41. Available from: [https://journals.lww.com/dermatologicsurgery/Abstract/2016/07000/Scalp\\_Basal\\_Cell\\_Carcinoma\\_Review\\_of\\_2,202\\_Cases.4.aspx](https://journals.lww.com/dermatologicsurgery/Abstract/2016/07000/Scalp_Basal_Cell_Carcinoma_Review_of_2,202_Cases.4.aspx)
9. Castanheira A, Soares P, Boaventura P. Scalp basal cell carcinoma: A different entity. Dermatol Ther [Internet]. 2019 [cited 2022 Jan 26];32(2). Available from: <https://onlinelibrary.wiley.com/doi/epdf/10.1111/dth.12828>
10. Schwartz R, Schwartzb R. Cáncer de piel no melanoma en cabeza y cuello. Rev Med Clin Condes [Internet]. 2018 [citado 10 May 2022];29(4):455-67. Disponible en: <https://www.elsevier.es/es-revista-revista-medica-clinica-las-condes-202-pdf-S0716864018300889>
11. Gallegos Sierra C, Flores Hernández U, Morales Flores EA, Velázquez Flores JE, Villarreal Salgado JL. Colgajo de rotación para carcinoma basocelular gigante en región craneal. Rev Med MD [Internet]. 2018 [citado 10 May 2022];9(2):205-9. Disponible en: <https://www.medigraphic.com/pdfs/revmed/md-2017/md172q.pdf>



12. Larsen AK, El-Charnoubi WA, Gehl J, Krag C. Neglected giant scalp Basal cell carcinoma. *Plast Reconstr Surg Glob Open* [Internet]. 2014 [cited 2022 Jan 26];2(3). Available from: <https://www.ncbi.nlm.nih.gov/pmc/articles/PMC4174146/>
13. Anasagasti Angulo L, Garcia Vega Y, Collazo Caballero S, Jiménez Barban Y, Tijerino Arrieta E, et al. HeberFERON, formulation based on IFNs alpha 2b and gamma for the treatment of non-melanoma skin cancer. *AMJ* [Internet]. 2017 [cited 10 May 2022];10(6):509-15. Available from: <https://amj.net.au/index.php/AMJ/article/view/3013>
14. Martínez Suárez C, Roben Aguilar Y, Reyes Acosta O, Garcia Vega Y, Vega- Abascal J, et al. Basal Cell Carcinoma Treated with HeberFERON. A Real World Retrospective Study. *Clinics in Oncology* [Internet]. 2021 [cited 2022 Jan 26];6. Disponible en: <https://www.clinicsinoncology.com/open-access/basal-cell-carcinoma-treated-with-heberferon-a-realnbspworld-8131.pdf>
15. Cabrera Naranjo DL, Sánchez Linares V, Román Simón M, Rondón Madrigal E, Bello Rivero I. Carcinoma basocelular tratado con HeberFERON, seguimiento clínico, histológico y ecográfico. Reporte de caso. *Gac Méd Espirit* [Internet]. 2020 [citado 26 Ene 2022];22(3):119-28. Disponible en: <http://scielo.sld.cu/pdf/gme/v22n3/1608-8921-gme-22-03-119.pdf>
16. Hernández Ibáñez C, Aguilar Bernier M, Fúnez Liébana R, del Boza J, Blazquez-Sánchez N, Troya Martín M. Utilidad de la ecografía cutánea en el diagnóstico de invasividad del carcinoma basocelular recurrente tras tratamiento no quirúrgico. *Actas Dermosifiliogr* [Internet]. 2014 [citado 26 Ene 2022];105(10):935-9. Disponible en: <https://www.actasdermo.org/es-pdf-S0001731014002798>
17. Ruiz-Carrascosa JC, Ruiz-Villaverde R. Características ecográficas de la piel normal. *Actual Méd* [Internet]. 2014 [citado 25 Ene 2022];99(793 Supl.):9-12. Disponible en: <https://www.actualidadmedica.es/images/793/sup1/pdf/rev02.pdf>
18. Rojas Rondón I, Vigo Aranguren L, García Vega Y, Bello Rivero I, Duncan Roberts Y. Seguridad del HeberFERON en pacientes con carcinoma basal palpebral. *Rev cuba oftalmol* [Internet]. 2021 [citado 25 Ene 2022];34(1):e1131. Disponible en: <http://scielo.sld.cu/pdf/oft/v34n1/1561-3070-oft-34-01-e1131.pdf>
19. Ferrá Torres TM, Sánchez Rodríguez ES, Ballester Caballero Y, Sallary Gutiérrez K. Caracterización de pacientes con carcinoma basocelular tratados con HeberFERON. *AMC* [Internet]. 2020 [citado 25 Ene 2022];24(2):240-50. Disponible en: <http://scielo.sld.cu/pdf/amc/v24n2/1025-0255-amc-24-02-e7136.pdf>





### Conflicto de interés

Los autores declaran no tener conflicto de interés en esta investigación.

### Contribución de autoría

**VSL:** Conceptualización, revisión bibliográfica, investigación, diseño, procesamiento e interpretación de los datos, recolección de la información, análisis e interpretación de los datos, redacción del artículo, revisión crítica, aprobación de la versión final.

**IBR:** Conceptualización, revisión bibliográfica, investigación, diseño, procesamiento e interpretación de los datos, recolección de la información, análisis e interpretación de los datos, revisión crítica, aprobación de la versión final.

**MAAG, DLCN, OMTM, MCC:** Revisión bibliográfica, recolección de la información, interpretación de los datos, revisión crítica de una parte importante del contenido, aprobación de la versión final.

**Recibido:** 29/01/2023

**Aprobado:** 30/06/2023

**Publicado:** 10/10/2023





**Disponible en:**

<https://www.redalyc.org/articulo.oa?id=767780315004>

Cómo citar el artículo

Número completo

Más información del artículo

Página de la revista en redalyc.org

Sistema de Información Científica Redalyc  
Red de revistas científicas de Acceso Abierto diamante  
Infraestructura abierta no comercial propiedad de la  
academia

Vladimir Sánchez Linares, Diana Luisa Cabrera Naranjo,  
Miguel Ángel Amaró Garrido, Olivia María Tamayo Pérez,  
Marisely Casanova Cruz, Iraldo Bello Rivero

**Carcinoma basocelular de la piel cabelluda tratado con  
HeberFERON. Seguimiento clínico, ecográfico e  
histopatológico**

**Scalp basal cell carcinoma treated with HeberFERON.  
Clinical, echographical and histopathological follow up**

*Gaceta Médica Espirituana*

vol. 25, núm. 3, 2525, 2023

Centro Provincial de Información de Ciencias Médicas de la  
Universidad de Ciencias Médicas Dr. Faustino Pérez

Hernández Sancti Spíritus,

**ISSN-E:** 3005-3781