



## Enfermedad de Castleman. Reporte de un caso

Castleman disease. Case report

**Yudelky Almeida Esquivel**<sup>1</sup>. ORCID: <https://orcid.org/0000-0002-5413-0383>

**María Antonia Guerrero Rodríguez**<sup>1</sup>. ORCID: <https://orcid.org/0000-0002-2634-2573>

**Karell Piñón García**<sup>1\*</sup>. ORCID: <https://orcid.org/0000-0002-1336-1396>

**Claudio Cabrera Almarales**<sup>1</sup>. ORCID: <https://orcid.org/0000-0002-3021-2093>

<sup>1</sup>Hospital Universitario Manuel Ascunce Domenech, Camagüey, Cuba.

\*Autor para la correspondencia. Correo electrónico: [yudelky.cmw@infomed.sld.cu](mailto:yudelky.cmw@infomed.sld.cu)



## RESUMEN

**Fundamento:** La enfermedad de Castleman es un proceso poco común y se caracteriza por la proliferación de linfocitos no clonales.

**Objetivo:** Describir la presentación clínica, diagnóstico y tratamiento de un paciente con enfermedad de Castleman.

**Presentación del caso:** Paciente masculino de 53 años de edad, color de la piel blanca, que acudió al servicio de cirugía por presentar una masa en región abdominal. Con la administración de anestesia general se realizó exéresis de la lesión y se diagnosticó por el departamento de Anatomía Patológica una enfermedad de Castleman unicéntrica variedad hialino vascular.

**Conclusiones:** La enfermedad de Castleman es poco frecuente, su sintomatología y tratamiento varían según la presentación clínica; y el diagnóstico definitivo se obtiene del análisis de la biopsia de un ganglio afectado.

**DeCS:** ENFERMEDAD DE CASTLEMAN; GANGLIOS LINFÁTICOS/cirugía; TRASTORNOS LINFOPROLIFERATIVOS/cirugía; BIOPSIA.

**Palabras clave:** Enfermedad de Castleman unicéntrica; ganglios linfáticos y cirugía; trastornos linfoproliferativos y cirugía; biopsia.

## ABSTRACT

**Background:** Castleman disease is an uncommon process and is characterized by the non-clonal lymphocyte proliferation.

**Objective:** To describe the clinical presentation, diagnosis and treatment in a patient with Castleman disease.

**Case presentation:** 53 years old male patient, fair skin color, who attended to the surgery service for presenting a mass in the abdominal region. With the general anesthesia administration, the lesion was excised and an unicentric Castleman disease was diagnosed by the Pathological Anatomy department, hyaline vascular variety.

**Conclusions:** Castleman disease is not frequent, its symptomatology and treatment vary according to the clinical presentation; and the definitive diagnosis is obtained by a biopsy analysis of an affected ganglion.

**MeSH:** CASTLEMAN DISEASE; LYMPH NODES/surgery; LYMPHOPROLIFERATIVE DISORDERS/surgery; BIOPSY.

**Keywords:** Unicentric Castleman's disease; LYMPH NODES and surgery; LYMPHOPROLIFERATIVE DISORDERS and surgery; biopsy.

## INTRODUCCIÓN

La enfermedad de Castleman (EC) consiste en un grupo heterogéneo de trastornos linfoproliferativos de causa desconocida que cursan con linfadenopatía y se caracteriza por la proliferación de linfocitos no clonales. <sup>(1)</sup>

Identificada en 1956 por el Dr. Benjamin Castleman al describir una serie de casos con ganglio linfático mediastínico hiperplásico solitario, <sup>(2)</sup> desde entonces se le ha denominado con diferentes nombres, como hiperplasia de ganglios linfáticos gigantes, linfoma gigante benigno, hiperplasia de ganglios linfáticos angiofoliculares y hamartoma linfoide. <sup>(3)</sup>

Clínicamente se evidencian dos formas de esta enfermedad: la enfermedad de Castleman unicéntrica cuando se comprometen ganglios linfáticos de una sola estación y la enfermedad de Castleman multicéntrica cuando son afectados múltiples ganglios linfáticos y los síntomas sistémicos inflamatorios son frecuentes. <sup>(4)</sup>

Afecta a pacientes de cualquier edad y tiene una prevalencia igual en ambos sexos. Los sitios comúnmente más tomados son el mediastino, el estómago y el cuello, aunque pueden verse comprometidos el páncreas, la axila y la pelvis. <sup>(5)</sup>

El análisis de la biopsia de un nódulo linfático es fundamental para el diagnóstico certero, además que permite clasificarla en las diferentes variantes (hialinovascular, plasmocelular y mixta). <sup>(6,7)</sup>

Los pacientes con enfermedad de Castleman unicéntrica de modo más común permanecen asintomáticos o con síntomas leves, mientras que los que padecen la enfermedad de Castleman multicéntrica muestran síntomas sistémicos que incluyen fiebre, sudores nocturnos, pérdida de peso y fatiga. <sup>(8)</sup>

Existe actualmente consenso que el tratamiento médico de elección en la forma unicéntrica es la exéresis de la lesión, sin embargo, en la forma multicéntrica una alternativa sería el uso de terapias multimodales con resultados satisfactorios. <sup>(9)</sup>

El objetivo del reporte es describir la presentación clínica, diagnóstico y tratamiento de una paciente con enfermedad de Castleman.

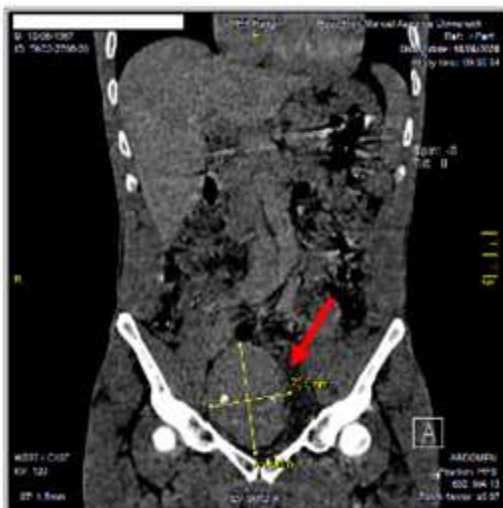## PRESENTACIÓN DEL CASO

Al servicio de cirugía se presentó un paciente masculino de 53 años de edad, color de la piel blanca, con antecedentes de salud, que 8 meses atrás notó aumento de volumen en hipogastrio, doloroso esporádicamente, no relacionado con la realización de esfuerzo físico, con alivio a la ingestión de analgésicos y no se acompañaba de otra sintomatología.

El examen físico realizado por el cirujano mostró una tumoración dolorosa a la palpación profunda en hipogastrio, de aproximadamente 8 cm, de consistencia firme, bordes regulares, redondeada y adherida a planos profundos. Se ingresó con el diagnóstico de tumor preperitoneal y se indicaron exámenes complementarios para tratamiento quirúrgico. Los exámenes mostraron los siguientes resultados:

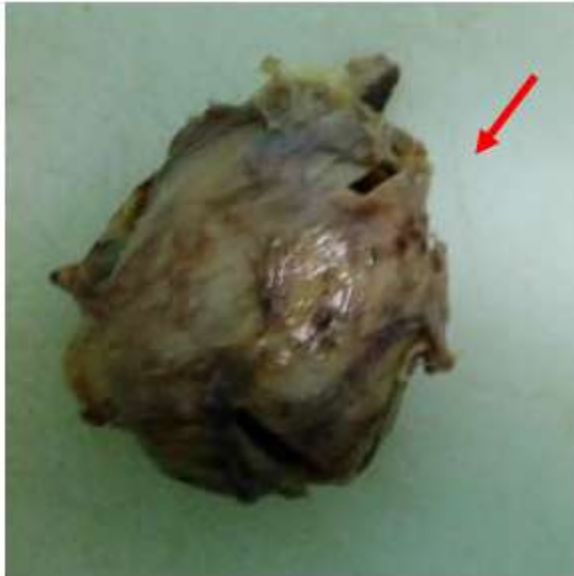Hematocrito: 42 %, conteo de plaquetas:  $230 \times 10^9/L$ , tiempo de coagulación: 8 segundos, tiempo de sangramiento: 1 segundo, glucemia: 5.3 mmol/L, creatinina: 76  $\mu\text{mol/L}$ , rayos x de tórax y electrocardiograma sin alteraciones.

En la tomografía de abdomen contrastada se visualizó una imagen hiperdensa no homogénea que realza tras la administración de contraste, de contornos lobulados y múltiples calcificaciones (Figura 1).



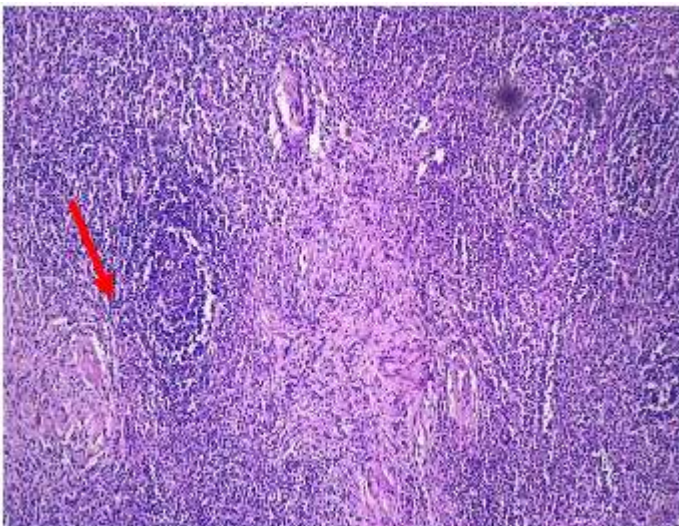
**Figura 1.** Imagen de adenopatía intraabdominal. Corte coronal. (Flecha).

El colectivo de cirujanos tratantes decidió proceder a la intervención quirúrgica. Se optó por anestesia general orotraqueal y se realizó laparotomía exploradora con exéresis del tumor (Figura 2).

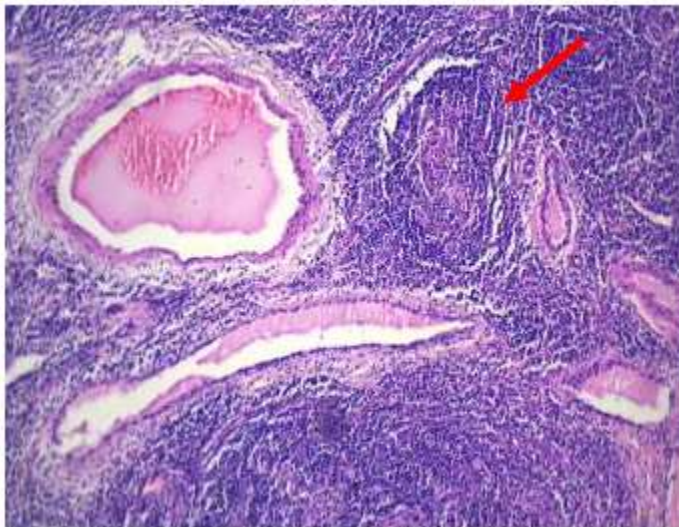


**Figura 2.** Ganglio linfático resecado. (Flecha).

La pieza quirúrgica se envió al examen definitivo anatomopatológico y se diagnosticó una enfermedad de Castleman unicéntrica variedad hialino vascular. (Figuras 3 y 4).



**Figura 3.** Lesiones de enfermedad de Castleman variedad hialino vascular. Tinción hematoxilina y eosina. (aumento 20x). (Flecha).



**Figura 4.** Centro germinal distorsionado con vasos sanguíneos hialinizados. Tinción hematoxilina y eosina. (aumento 40x). (Flecha).

La evolución trans y posoperatoria transcurrió sin complicaciones. El paciente fue egresado trascurridos los 3 días de la cirugía y es referenciado a la consulta externa de cirugía para continuar con tratamiento y seguimiento médico. Se encuentra actualmente asintomático.

## DISCUSIÓN

En la presente investigación se comunica el caso de un paciente que tras la escisión quirúrgica de una masa en región abdominal se diagnosticó una enfermedad de Castleman unicéntrica variante hialino vascular. La enfermedad de Castleman es benigna conocida, pero infrecuente y se define como un trastorno de linfoproliferación atípica que puede presentarse con o sin síntomas sistémicos. <sup>(9)</sup>

El caso presentado destaca el diagnóstico de la enfermedad de Castleman unicéntrica variante hialino vascular, caracterizada por centros germinales anormales penetrados por vasos hialinizados y asociados con células dendríticas foliculares anormales. <sup>(4)</sup> En 1969 se describió la variante plasmocelular, rica en células plasmáticas y donde se observan centros germinales normales o agrandados asociados con la infiltración interfolicular de células plasmáticas. <sup>(6)</sup> La forma mixta comparte características de las dos anteriores. <sup>(5)</sup>

El actual reporte se corresponde con un hombre de 53 años de edad, lo cual no coincide con la bibliografía consultada, al mencionar que esta variedad se observa con mayor frecuencia en pacientes jóvenes, con una edad media de presentación de 30-34 años y del sexo femenino. <sup>(10)</sup>

Clásicamente los pacientes con esta enfermedad se presentan con una masa indolora, aunque en ocasiones se quejan de dolor torácico o abdominal. <sup>(8)</sup> En los casos con diagnóstico de enfermedad de Castleman multicéntrica predominan los síntomas sistémicos en hombres de mediana edad. <sup>(3)</sup>

La causa de este trastorno no está bien definida y en su génesis se postula un incremento de la interleucina 6, que a su vez determina un repunte de los niveles del factor de crecimiento endotelial vascular, factor de crecimiento epidermal e interferón alfa. <sup>(5)</sup>

Vílchez León M, et al, <sup>(10)</sup> hizo propuestas, asumió que la enfermedad autoinmune, las inmunodeficiencias, la inflamación crónica leve y la infección por el virus Epstein-Barr constituyen factores etiológicos para la enfermedad de Castleman unicéntrica, además planteó que factores predisponentes como la infección por el virus herpes humano tipo 8 y el virus de la inmunodeficiencia humana están estrechamente relacionados con la aparición de la enfermedad de Castleman multicéntrica. El paciente que se expone en este artículo no presentó los factores de riesgo relacionados.

Cabe mencionar la importancia de la biopsia en el diagnóstico certero de este trastorno para diferenciarlo de otras afecciones que cursan con adenopatías tales como, el lupus eritematoso sistémico, las neoplasias malignas hematológicas, la tuberculosis, la sarcoidosis, las metástasis y la enfermedad de Kikuchi-Fujimoto. <sup>(9)</sup>

Los médicos tratantes ante la presencia de una tumoración en la región abdominal, decidieron indicar una tomografía axial computarizada. Expertos en el tema coinciden al relevar la utilidad de estudios de imagen para apoyar el diagnóstico, tales como: radiografía de tórax, tomografía axial computarizada y resonancia magnética nuclear. <sup>(10)</sup>

La tomografía posibilita la ubicación, extensión y número de ganglios linfáticos comprometidos que luego se visualizan con un realce de contraste de intensidad homogénea, pero se recomienda la resonancia magnética para aclarar la participación de cualquier tejido blando <sup>(2)</sup> y la tomografía por emisión de positrones que ofrece información del estado metabólico de los nódulos. <sup>(10)</sup>

Se describen varias opciones para el tratamiento, previo análisis exhaustivo y de acuerdo con la resecabilidad de la lesión. En los pacientes donde el tumor es único y resecable, como el caso en mención, la escisión quirúrgica ha demostrado ser curativa, <sup>(2)</sup> y la radioterapia se reserva para las lesiones que comprometen estructuras vitales. <sup>(10)</sup>

Cuando se afecta más de un nódulo la mejor opción es la linfadenectomía sistemática loco-regional, sin embargo, la resección parcial con o sin radioterapia muestra resultados excelentes en las lesiones irresecables. Otras alternativas propuestas son la utilización de agentes quimioterapéuticos como la ciclofosfamida, la doxorubicina, la vincristina, la adriamicina y el etopósido, los cuales han sido efectivos en los pacientes que presentan contraindicación para la cirugía y/o radioterapia. <sup>(10)</sup>

Posterior a la intervención quirúrgica, el paciente presentó una evolución favorable y se mantiene asintomático.



## CONCLUSIONES

La enfermedad de Castleman es un padecimiento benigno de rara presentación; su diagnóstico representa un desafío sustancial debido a la falta de manifestaciones clínicas específicas; el examen histopatológico se considera el estándar de oro para el diagnóstico certero y el tratamiento actual de la enfermedad de Castleman unicéntrica consiste en la resección quirúrgica.



**REFERENCIAS BIBLIOGRÁFICAS**

1. Guazzaroni M, Bocchinfuso F, Vasili E, Lacchè A, Ranalli T, Garipoli A, et al. Multicentric Castleman's disease: Report of three cases. Rev Radiol Case Rep [Internet]. 2019 [cited 2022 Ago 20];14(3):328-32. Available from: <https://www.ncbi.nlm.nih.gov/pmc/articles/PMC6297056/pdf/main.pdf>
2. Pasha H, Siddiqui MI, Wasif M. Castleman disease of the neck: A case report. Rev J Pak Med Assoc [Internet]. 2020 [cited 2022 Ago 20];70(2):354-6. Available from: [https://jpma.org.pk/article-details/9521?article\\_id=9521](https://jpma.org.pk/article-details/9521?article_id=9521)
3. Xiao-dong L, Qiu-xu W, Wei-xian L. Castleman Disease of the Parotid Gland: A Case Report. Rev J Oral Maxillofac Surg [Internet]. 2020 [cited 2022 Ago 20];78(3). Available from: <https://www.joms.org/action/showPdf?pii=S0278-2391%2819%2931335-7>
4. Borocco C, Ballot-Schmit C, Ackermann O, Aladjidi N, Delaleu J, Giacobbi-Milet V, et al. The French paediatric cohort of Castleman disease: a retrospective report of 23 patients. Orphanet J Rare Dis [Internet]. 2020 [cited 2022 Ago 20];15(95). Available from: [https://www.ncbi.nlm.nih.gov/pmc/articles/PMC7164260/pdf/13023\\_2020\\_Article\\_1345.pdf](https://www.ncbi.nlm.nih.gov/pmc/articles/PMC7164260/pdf/13023_2020_Article_1345.pdf)
5. Díaz-Morejón L, Rodríguez-Jorge B, León-Rayas Y. Enfermedad de Castleman en pediatría. Presentación de un caso y revisión de la literatura. Rev Finlay [Internet]. 2019 [citado 11 Ago 2022];9(1):51-5. Disponible en: <http://www.revfinlay.sld.cu/index.php/finlay/article/view/679>
6. Terrazos-Egoavil M, Vásquez-Alva R, Peña E, Indacochea S, Quiñones MP. Enfermedad de Castleman multicéntrica HHV-8 positivo en paciente inmunocompetente. Rev Soc Perú Med Interna [Internet]. 2019 [citado 11 Ago 2022];32(3):112-6. Disponible en: <http://www.revistamedicinainterna.net/index.php/spmi/article/view/478/601>
7. Koga T, Sumiyoshi R, Kawakami A, Yoshizaki K. A benefit and the prospects of IL-6 inhibitors in idiopathic multicentric Castleman's disease. Mod Rheumatol. [Internet]. 2019 [cited 2022 Ago 20];29(2):302-5. Available from: <https://www.tandfonline.com/doi/full/10.1080/14397595.2018.1532383>
8. Rodríguez Matías V, Touriz Bonifa MA, Rodríguez Matías J, Plúa Marcillo W. Enfermedad de Castleman: Caso clínico. Reciamuc [Internet]. 2018 [citado 11 Ago 2022];2(1):823-35. Disponible en: <https://reciamuc.com/index.php/RECIAMUC/article/view/58/59>
9. Córdoba MC, Sironi J, Trakal J, Salvano L, Apaz M, Sánchez Freytes M. Fiebre de origen desconocido y linfadenopatía en contexto de lupus: presentación de un caso clínico de enfermedad de Castleman. Methodo [Internet]. 2019 [citado 11 Ago 2022];4(3):97-100. Disponible en: <http://methodo.ucc.edu.ar/files/vol4/num3/06.%20art.pdf>
10. Vílchez León M, Cortés Mejía M, Espinoza Artavia A, Webb K. Enfermedad de Castleman unicéntrica: revisión breve de una enfermedad poco conocida. Rev Médica Sinergia [Internet]. 2019 [citado 11 Ago 2022];4(2):28-36. Disponible en: <https://revistamedicasinergia.com/index.php/rms/article/view/197/492>



Universidad de Ciencias Médicas de Sancti Spíritus



Gac. Méd. Espirit. 2023;25(3):1-10  
ISSN: 3005-3781  
ISSN-L: 1608-8921

### **Conflicto de interés**

Los autores declaran no tener conflicto de interés en esta investigación.

**Recibido:** 02/07/2023

**Aprobado:** 30/09/2023

**Publicado:** 14/12/2023



Esta obra está bajo una [licencia de Creative Commons Atribución-NoComercial 4.0 Internacional](http://creativecommons.org/licenses/by-nc/4.0/)

<http://revgmespirituana.sld.cu>



**Disponible en:**

<https://www.redalyc.org/articulo.oa?id=767780315015>

Cómo citar el artículo

Número completo

Más información del artículo

Página de la revista en redalyc.org

Sistema de Información Científica Redalyc  
Red de revistas científicas de Acceso Abierto diamante  
Infraestructura abierta no comercial propiedad de la  
academia

Yudelky Almeida Esquivel, María Antonia Guerrero Rodríguez,  
Karell Piñón García, Claudio Cabrera Almarales

**Enfermedad de Castleman. Reporte de un caso  
Castleman disease. Case report**

*Gaceta Médica Espirituana*

vol. 25, núm. 3, 2188, 2023

Centro Provincial de Información de Ciencias Médicas de la  
Universidad de Ciencias Médicas Dr. Faustino Pérez

Hernández Sancti Spíritus,

**ISSN-E:** 3005-3781