



Inserción de derivación ventrículo-atrial guiada por fluoroscopia

Fluoroscopy guided ventriculo-atrial shunt insertion

Ernesto Enrique Horta-Tamayo^{1*}. ORCID: <https://orcid.org/0000-0002-1292-1689>

Luis Cesar Acosta-González¹. ORCID: <https://orcid.org/0000-0002-6463-4243>

Carlos García-Alonso¹. ORCID: <https://orcid.org/0000-0001-9657-6351>

Enrique Antonio González-Hernández¹. ORCID: <https://orcid.org/0000-0002-4062-653X>

¹Hospital Clínico Quirúrgico “Lucía Iñiguez Landín”, Holguín, Cuba.

*Autor para la correspondencia. Correo electrónico: ernestoht@infomed.sld.cu



RESUMEN

Fundamento: La derivación ventrículo-atrial se realiza de manera habitual para el tratamiento de la hidrocefalia cuando la derivación ventrículo-peritoneal ha fallado o los pacientes presentan alguna enfermedad intraabdominal que contraindica el peritoneo como destino ideal. Durante la cirugía, la colocación del extremo distal del catéter en la unión cavo-atrial es esencial en la prevención de posibles complicaciones.

Objetivo: Describir las características clínicas de un paciente que recibió derivación ventrículo-atrial guiada por fluoroscopia.

Presentación de caso: Femenina, de 26 años, manualidad derecha con antecedentes de hidrocefalia comunicante posmeningítica en la infancia, por la cual se le realizó derivación ventrículo-peritoneal. Sufrió múltiples reintervenciones por obstrucción del catéter. Comenzó con signos de hipertensión intracraneal por lo que se exterioriza el catéter, con desaparición de los síntomas. Se recoloca en la transcavidad de los epiplones y presenta reaparición de los síntomas neurológicos, síndrome peritoneal y pseudoquistes en la ecografía abdominal. Se decidió realizar derivación ventrículo-atrial con el método fluoroscópico para garantizar posición ideal. Se ha mantenido con tratamiento antiagregante y seguimiento ecocardiográfico y radiológico, sin complicaciones.

Conclusiones: La derivación ventrículo-atrial es una opción cuando la derivación ventrículo-peritoneal está contraindicada. La utilización de la fluoroscopia transoperatoria permite la colocación óptima del extremo distal del catéter. La ecocardiografía seriada posibilita la detección temprana de posibles complicaciones y el tratamiento antiagregante contribuye a disminuir las de origen intravascular.

DeCS: DERIVACIÓN VENTRICULOPERITONEAL; HIDROCEFALIA; FLUOROSCOPIA.

Palabras clave: Derivación ventrículo-atrial; hidrocefalia; derivación ventriculoperitoneal; complicaciones; fluoroscopia.

ABSTRACT

Background: The ventriculo-atrial shunt is performed routinely for the treatment of hydrocephalus when the ventriculo-peritoneal shunt has failed or patients present some intra-abdominal disease that contraindicates the peritoneum as an ideal destination. During surgery, placing the distal end of the catheter at the cavo-atrial junction is essential for preventing possible complications.

Objective: To describe the clinical characteristics in a patient who received fluoroscopy-guided ventriculo-atrial shunt.

Case presentation: Female, 26 years old, right handedness with antecedents of post-meningitic communicating hydrocephalus in childhood, for which she was submitted to ventriculo-peritoneal shunt. She underwent multiple reinterventions due to catheter obstruction. She started with intracranial hypertension signs, so the catheter was exteriorized, with symptoms disappearing. It is replaced in the transcavity of the omentum and presents reappearance of neurological symptoms, peritoneal syndrome and pseudocysts on abdominal ultrasound. The decision was made to perform a ventriculo-atrial shunt with the fluoroscopic method in order to guarantee ideal position. She has been maintained with antiplatelet treatment and echocardiographic and radiological monitoring, without complications.

Conclusions: Ventriculo-atrial shunt is an option when ventriculo-peritoneal shunt is contraindicated. The use of transoperative fluoroscopy allows optimal placing of catheter distal end. Serial echocardiography allows early detection of potential complications and antiplatelet therapy contributes to reducing those of intravascular origin.

MeSH: VENTRICULOPERITONEAL SHUNT; HYDROCEPHALUS; FLUOROSCOPY.

Keywords: Ventriculo-atrial shunt; hydrocephalus; ventriculo-peritoneal shunt; complications; fluoroscopy.

INTRODUCCIÓN

La derivación ventrículo-atrial (DVA) fue utilizada para el tratamiento de la hidrocefalia a mediados del siglo pasado, como opción inicial. La invención de las válvulas de Spitz-Holter, junto a la introducción de los catéteres de silicona, convirtió la cirugía en un proceder sencillo y rápido, que luego posicionó la derivación ventrículo-peritoneal (DVP) como método estándar. ⁽¹⁾

Estudios recientes han reportado un índice de revisión superior al 80 % para las DVP pediátricas. El riesgo acumulativo de una disfunción, subsiguiente a una cirugía de revisión, es más alto que el de la disfunción inicial, independiente de la edad y la etiología. ^(2,3) Sin embargo, los análisis comparativos entre ambos procedimientos han relacionado a la DVA con complicaciones más graves y elevada mortalidad, ⁽⁴⁾ pero las series con seguimiento mayor a 10 años han demostrado índices similares de revisiones, durabilidad e infecciones. ⁽⁵⁾

La DVA se realiza habitualmente para el tratamiento de la hidrocefalia cuando la DVP ha fallado o los pacientes presentan alguna enfermedad intraabdominal por adherencias peritoneales, pseudoquistes, infecciones y ascitis, que contraindican el peritoneo como destino ideal. ^(6,7)

Durante la cirugía, la colocación del extremo distal del catéter es esencial en la prevención de posibles complicaciones cardíacas y neurológicas a largo plazo, como la inestabilidad electrocardiográfica, la microembolización, hipertensión pulmonar, fracturas del catéter o acodaduras y mal función del sistema. No existe consenso sobre la posición ideal del catéter, pero la localización más común es en la unión cavoatrial, la cual se define como el sitio entre el borde superior del atrio derecho y el borde lateral derecho de la vena cava superior. ^(8,9)

En Cuba no existen publicaciones sobre la colocación de sistemas ventrículo-atriales. El objetivo del reporte es describir las características clínicas de un paciente que recibió derivación ventrículo-atrial guiada por fluoroscopia. El paciente dio su aprobación mediante consentimiento informado para la publicación.

PRESENTACIÓN DE CASO

Femenina, de 26 años, manualidad derecha con antecedentes de hidrocefalia comunicante posmeningítica, por lo que se le realizó DVP. Durante la infancia sufrió de múltiples reintervenciones por disfunción valvular y obstrucciones del extremo abdominal del *shunt*, la última a la edad de 15 años. Comenzó con cefalea bifrontal, de predominio matutino, opresiva y visión doble en todos los planos de la mirada.

Al examen neurológico: Estrabismo de convergencia.

En los estudios de tomografía computarizada (TC) se constató dilatación tetraventricular, con edema transependimario. Índice de Evans: 0.35.

Se decidió realizar revisión del sistema derivativo, en el cual se comprobó funcionalidad del mismo, recolocando el extremo abdominal del catéter en la cavidad peritoneal.

Luego de 48 h sin cambios en su estado neurológico la paciente comenzó con cuadro doloroso abdominal y náuseas. En el examen ecográfico se confirmó líquido interasas, en fondo de saco de Douglas y fosa ilíaca derecha.

Se le realizó exteriorización del sistema. No se observó crecimiento bacteriano en líquido peritoneal extraído en el transoperatorio ni del extremo exteriorizado, manteniendo estudio citoquímico y bacteriológico cada 48 h. Sin embargo, se utilizó esquema antibacteriano sistémico con ceftriaxona 2 g al día.

A las 12 h de la exteriorización la sintomatología neurológica desapareció, al igual que el cuadro doloroso abdominal. A los cinco días del proceder, se realizó colocación del sistema derivativo en la transcavidad de los epiplones y se descartó la posibilidad de la vesícula biliar como reservorio debido al alto flujo de líquido por día, alrededor de 250 ml.

A través de minilaparotomía medial supraumbilical, el catéter es colocado en la transcavidad epiploica. Luego de 24 h, la paciente comenzó con taquicardia, dolor abdominal difuso y a la palpación superficial y profunda, ligera reacción peritoneal. En el ultrasonido abdominal, se observó la presencia de pseudoquiste en el espacio retrogástrico, el cual obliga de nuevo a la exteriorización, con remisión subsiguiente de los síntomas.

Luego de dos días de exteriorización y previas muestras de líquido cefalorraquídeo (LCE) sin crecimiento bacteriano, la paciente fue llevada a quirófano para colocar DVA.

Descripción de la técnica quirúrgica:

Anestesia general, posición Trendelenburg de 15° para impedir el retorno venoso de las venas cefálicas. Se realizó incisión occipital, paramedial, de 4 cm sobre punto de Frazier contralateral a la posición del catéter anterior. Trépano y durotomía, con colocación de extremo ventricular de sistema derivativo de media presión fija (110 mmHg) *Sophisa*®. Incisión ipsilateral de 4 cm, ubicada 5 cm inferior al ángulo de la mandíbula, apertura del platisma y disección fascial hasta la localización de la vena yugular interna y la vena facial (Figura 1).

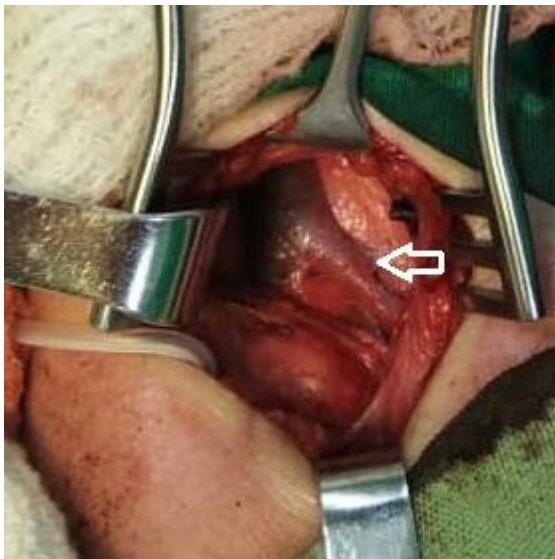


Figura 1. Imagen transoperatoria, donde se observa vena facial (flecha blanca), próxima a la unión yugulo-facial. Catéter de silicona del sistema derivativo en extremo inferior izquierdo del campo quirúrgico.

Tunelización, con ayuda de conductor, de catéter a través del tejido celular subcutáneo. Venotomía facial e introducción de extremo atrial del mismo; previamente se seccionan las fenestraciones distales del sistema y se deja solo la luz central. Se comprobó con anterioridad, la salida de LCE y se realizó la heparinización del mismo a concentraciones 1:1000. Se usó material de contraste yodado, se procede a direccionar el catéter hacia la cavidad auricular, descendiendo a través de la vena yugular, bajo visión fluoroscópica. Se corroboró la localización del extremo a nivel del sexto espacio intercostal (Figura 2), sin aparición de trastornos eléctricos en el electrocardiograma continuo.

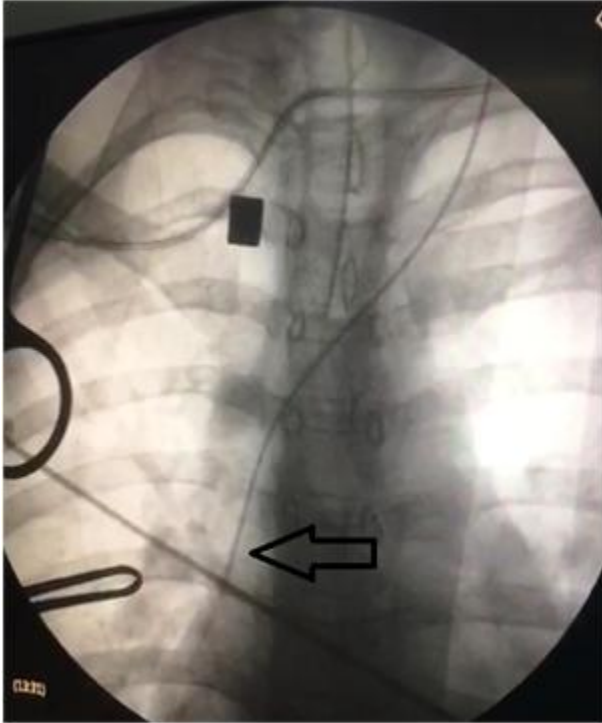


Figura 2. Imagen fluoroscópica transoperatoria, donde se observa posición final del catéter a nivel del borde cardíaco derecho (flecha negra).

Se conectó el sistema y se fijó con sutura no absorbible a los planos musculares adyacentes. A las 24 h se realizó ecocardiograma y se evidenció la posición óptima del catéter a nivel de la unión cavoatrial (Figura 3).

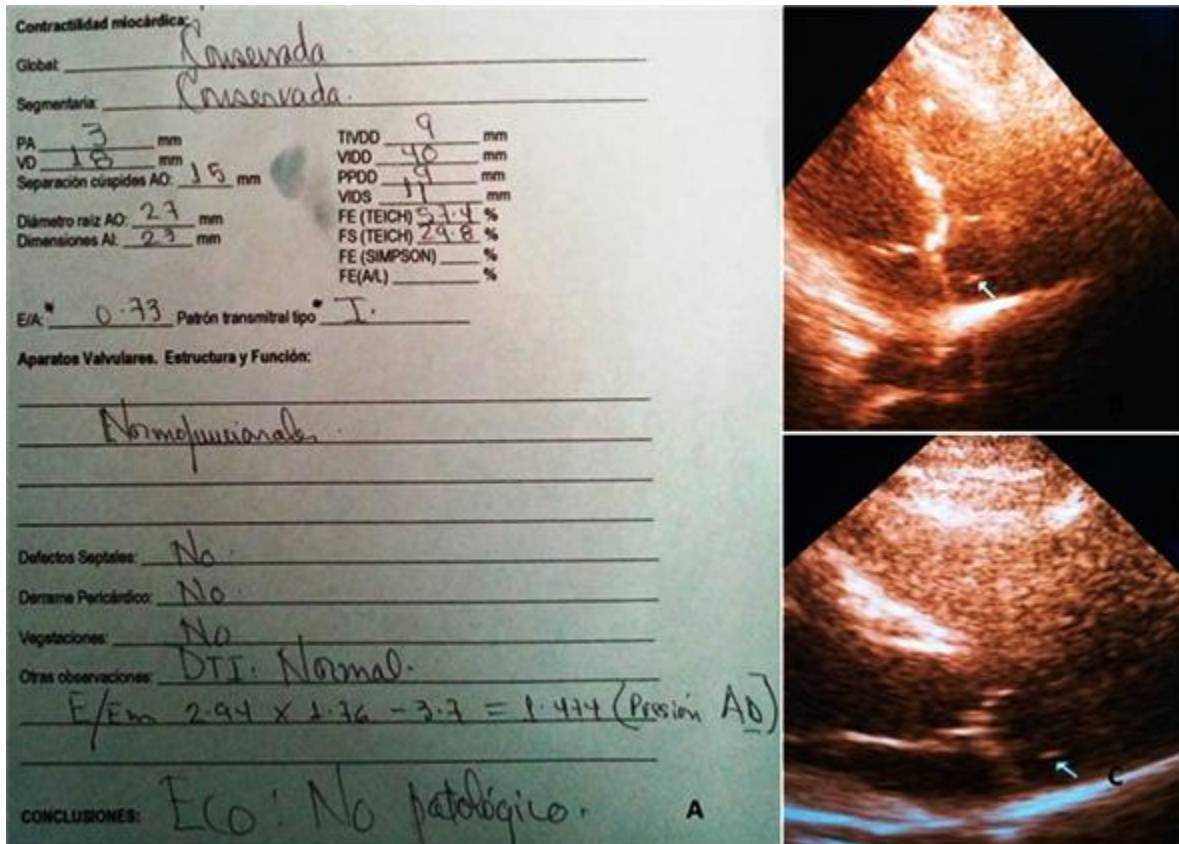


Figura 3. A) Informe ecocardiográfico y B-C) Imagen ecocardiográfica, donde se constata la posición de catéter en la unión cavoatrial (flechas blancas).

Es egresada sin complicaciones a los 7 días. Ha mantenido seguimiento en consulta conjunta con cardiología y neurocirugía, con realización de ecocardiograma cada 6 meses. Durante el primer año luego de la cirugía recibió tratamiento antiagregante plaquetario con clopidogrel 75 mg al día. Luego comenzó con dosis de 82 mg al día de ácido acetilsalicílico. No ha presentado complicaciones en el seguimiento por dos años, con evaluación clínico-radiológica (Figura 4).

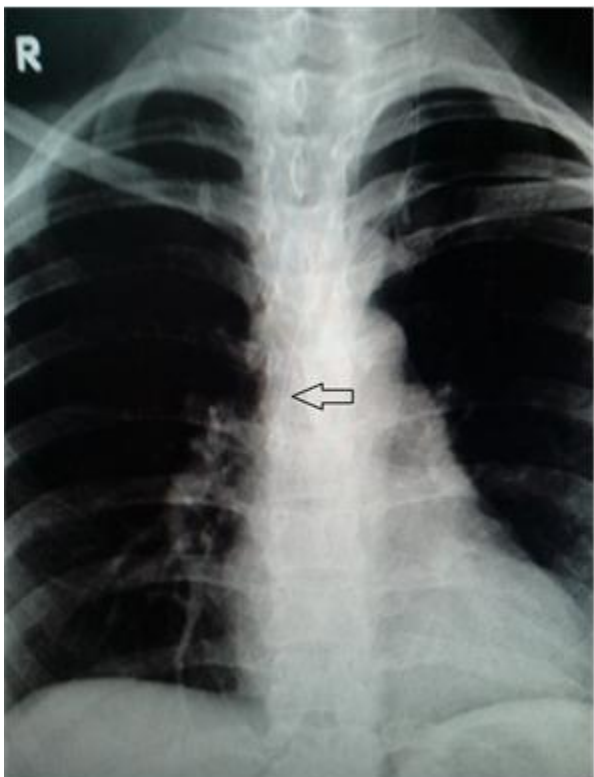


Figura 4. Imagen radiográfica de tórax en incidencia postero-anterior donde se visualiza imagen de catéter en el borde cardíaco derecho (flecha negra).

DISCUSIÓN

La DVA es una alternativa ideal a los *shunts* ventrículo-peritoneales en pacientes con hidrocefalia.⁽¹⁰⁾

Para iniciar, el peritoneo es el sitio de colocación del extremo distal del catéter. Sin embargo, en algunas circunstancias, se contraindica su empleo y es necesario buscar sitios alternativos.⁽¹¹⁾

Recientemente, Rymarczuk GN, et al. publicaron que la DVA puede ser un método apropiado como segunda línea de tratamiento si existe incapacidad del peritoneo como resultado de adhesiones previas, infección o alguna enfermedad abdominal concomitante.⁽¹⁾ En esta investigación los autores demuestran que aquellos pacientes que recibieron una DVA como segunda opción, sufrieron múltiples cirugías de revisión previas, que los que recibieron inicialmente un *shunt* ventrículo-atrial. Sin embargo, no hubo diferencias en el número de revisiones siguientes al proceder, en ambos grupos. Estos resultados indican que las DVA realizadas como opción alternativa tienen los mismos riesgos a largo plazo, que las primarias; por lo que si se tiene en cuenta el índice de fracaso si fuera realizada la DVA, los casos secundarios a disfunción de la DVP asumirían las mismas probabilidades que los casos de *novo*. Estos autores recomiendan la realización de DVA en casos de peritoneo incompetente, sobre todo en niños mayores de 7 años.⁽¹⁾ Múltiples cirugías de revisión abdominal también pueden ser consideradas una indicación relativa para una DVA.⁽¹²⁾

La localización de la unión cavoatrial es vital durante el proceder y es el punto ideal de profundidad del catéter dentro del sistema venoso.⁽¹⁰⁾

La fluoroscopia y el ultrasonido transoperatorio, así como la ecocardiografía transesofágica, han sido utilizados para localizar y guiar la colocación del *shunt*.^(13,14)

Aunque la DVA posee índices de complicaciones similares a las DVP (en cuanto a infecciones, fallas valvulares, obstrucciones, etc.), presenta eventos graves como endocarditis infecciosa, taponamiento cardíaco y trombos cardiopulmonares, ⁽¹⁵⁾ así como migración de la punta del catéter hacia la válvula tricúspide ⁽¹⁶⁾ y arterias pulmonares. ⁽¹⁷⁾ La mayoría de estas complicaciones ocurren en los tres primeros meses de la implantación. ⁽⁴⁾

En especial, la formación de trombos alrededor del extremo distal del catéter conlleva a émbolos pulmonares, hipertensión pulmonar y a otras complicaciones potencialmente fatales. ⁽¹⁸⁾ No obstante, en otro estudio que incluyó pacientes adultos, estas complicaciones cardiopulmonares no han sido observadas. ⁽⁴⁾

Forte D, et al. ⁽¹⁹⁾ en un artículo publicado en el 2020, presentan una cohorte de 70 pacientes pediátricos donde el 67 % de los casos recibió una DVA y el resto una derivación ventrículo-pleural, y no encontraron diferencias significativas en la incidencia de complicaciones a largo plazo ni en la sobrevida. Kluge S, et al. las reportaron posterior a los 10 años de la cirugía; por lo que, al parecer, son dependientes del tiempo de seguimiento y se observan con más frecuencia en pacientes adultos que se derivaron en la infancia. Hasta el 8 % de los pacientes ha desarrollado hipertensión pulmonar, por lo que se recomienda seguir a estos pacientes con prueba funcional respiratoria y ecocardiografía seriada. ⁽²⁰⁾ En el caso presentado se utilizó la segunda opción.

Gmeiner M, et al. publican los resultados de su estudio donde 42 pacientes pediátricos (68.85 %) recibieron inicialmente una DVA para el tratamiento de la hidrocefalia y el 31.15 % (19 pacientes) durante el período de seguimiento, como alternativa; estos autores concluyeron que las complicaciones específicas relacionadas con la DVA fueron raras (solo dos casos: insuficiencia tricuspídea asintomática por malposición del catéter y nefritis *post-shunt*) y reversibles luego de su tratamiento. No obstante, recomiendan el seguimiento regular y específico, para la detección y tratamiento oportuno de las mismas. ⁽⁵⁾

La posibilidad de nefritis *post-shunt* debe ser considerada en todos los pacientes con DVA que presentan síntomas no específicos. ^(21,22) Se presenta como una enfermedad renal secundaria asociada con proteinuria, con una incidencia entre 0.7-2.3 %. Está asociada con infección crónica, y su diagnóstico puede ser difícil, el cual se puede postergar hasta 1.5 años luego de la aparición de sus manifestaciones iniciales. El pronóstico puede ser favorable si el *shunt* infectado es removido, junto a terapia antimicrobiana específica. ⁽⁵⁾

Si ocurriera el fracaso de la DVA, deben considerarse sitios alternativos, como la pleura o la vesícula. ⁽¹⁹⁾

Ha sido reportado entre un 22.9-66 % de revisiones relacionadas con el acortamiento del catéter, lo cual algunos autores han concluido que es la principal desventaja y favorece el elevado índice de revisiones, confirmando a la DVP como método estándar. No obstante, estos resultados provienen de cohortes pediátricas donde se ha demostrado que la edad del paciente menor de 6 meses fue un factor independiente en la durabilidad del *shunt*. ⁽²³⁾

Sin embargo, otros investigadores coinciden que la causa más frecuente de las revisiones, es la disfunción del extremo proximal; por lo tanto las complicaciones específicas relacionadas con la DVA pueden ser graves pero reversibles con diagnóstico temprano y tratamiento oportuno. ^(5,15)

Por consenso, la punta del catéter es posicionada cerca del atrio derecho, donde la baja velocidad de flujo del sistema puede contribuir a la trombogenicidad de estos catéteres. Además, un pequeño diámetro de la vena cava superior puede alterar las características del flujo venoso aumentando el riesgo de trombosis. ⁽²⁴⁾ Sin embargo, la oclusión completa de la vena se ha reportado solo en el 6 % de los casos, pero el desarrollo de trombos murales puede aparecer en cualquier dispositivo intravascular. ⁽¹⁸⁾

Si se tiene en cuenta que la deposición y adherencia de las plaquetas es el primer paso en la cascada de la coagulación, los antiagregantes plaquetarios han sido recomendados en la terapéutica subsecuente a la implantación de cualquier dispositivo intravascular. Dosis bajas de aspirina (3-5 mg/kg/día) han sido usadas en pacientes pediátricos, posterior a la implantación de *shunts* ventrículo-atriales, con una baja incidencia de efectos adversos. ⁽²⁴⁾



CONCLUSIONES

La DVA es una opción cuando la DVP está contraindicada o falla. La utilización de la fluoroscopia transoperatoria permite la colocación óptima del extremo distal del catéter. La ecocardiografía seriada posibilita la detección temprana de posibles complicaciones y el tratamiento antiagregante contribuye a disminuir las de origen intravascular.



REFERENCIAS BIBLIOGRÁFICAS

1. Rymarczuk GN, Keating RF, Coughlin DJ, Felbaum D, Myseros JS, Oluigbo C. A Comparison of Ventriculoperitoneal and Ventriculoatrial Shunts in a Population of 544 Consecutive Pediatric Patients. *Neurosurgery* [Internet]. 2020 [cited 2022 Apr 6];87(1):80-5. Available from: <https://pubmed.ncbi.nlm.nih.gov/31586189/>
2. Limwattananon P, Kitkhuandee A. Ventriculoperitoneal shunt failure in pediatric patients: an analysis of a national hospitalization database in Thailand. *J Neurosurg Pediatr* [Internet]. 2021 [cited 2022 Apr 6];4:1-11. Available from: https://thejns.org/pediatrics/view/journals/j-neurosurg-pediatr/aop/article-10.3171-2021.1.PEDS20718/article-10.3171-2021.1.PEDS20718.xml?tab_body=pdf-25682
3. Mansoor N, Solheim O, Fredriksli OA, Gulati S. Shunt complications and revisions in children: A retrospective single institution study. *Brain Behav* [Internet]. 2021 [cited 2022 Apr 6];11(11). Available from: <https://www.ncbi.nlm.nih.gov/pmc/articles/PMC8613436/pdf/BRB3-11-e2390.pdf>
4. Al-Schameri AR, Hamed J, Baltsavias G, Winkler P, Machegger L, Richling B, et al. Ventriculoatrial Shunts in Adults, Incidence of Infection, and Significant Risk Factors: A Single-Center Experience. *World Neurosurg* [Internet]. 2016 [cited 2022 Feb 24];94:345-51. Available from: <https://www.sciencedirect.com/science/article/pii/S1878875016305216>
5. Gmeiner M, Wagner H, van Ouwerkerk WJR, Sardi G, Thomae W, Senker W, et al. Long-Term Outcomes in Ventriculoatrial Shunt Surgery in Patients with Pediatric Hydrocephalus: Retrospective Single-Center Study. *World Neurosurg* [Internet]. 2020 [cited 2022 Feb 24];138:112-8. Available from: <https://www.sciencedirect.com/science/article/abs/pii/S1878875020303004?via%3Dihub>
6. Hung AL, Vivas-Buitrago T, Adam A, Lu J, Robison J, Elder BD, et al. Ventriculoatrial versus ventriculoperitoneal shunt complications in idiopathic normal pressure hydrocephalus. *Clin Neurol Neurosurg* [Internet]. 2017 [cited 2022 Feb 27];157:1-6. Available from: <https://www.sciencedirect.com/science/article/abs/pii/S0303846717300793?via%3Dihub>
7. Mathew M, Chikani MC, Okpara SE, Uzoanya MU, Ezemba N, Mezue WC Challenges in the management of cerebrospinal fluid ascites: a case report. *Childs Nerv Syst* [Internet]. 2022 [cited 2022 Jun 26];38(9):1829-31. Available from: https://www.ncbi.nlm.nih.gov/pmc/articles/PMC8853369/pdf/381_2022_Article_5473.pdf
8. Baskin KM, Jimenez RM, Cahill AM, Jawad AF, Towbin RB. Cavoatrial Junction and Central Venous Anatomy: Implications for Central Venous Access Tip Position. *J Vasc Interv Radiol* [Internet]. 2008 [cited 2022 Feb 27];19(3):359-65. Available from: <https://www.sciencedirect.com/science/article/pii/S1051044307012638>
9. Bakhaidar M, Wilcox JT, Sinclair DS, Diaz RJ. Ventriculoatrial Shunts: Review of Technical Aspects and Complications. *World Neurosurg* [Internet]. 2022 [cited 2022 Apr 6];158:158-64. Available from: <https://www.sciencedirect.com/science/article/pii/S1878875021017265>
10. Alnamlah MS, Umerani MS, Darwish AAQ, Umerani MS, Abbas A. Experience with Ventriculoatrial Shunt: A Valid Option. *Pak J Neurol Surg* [Internet]. 2020 [cited 2022 Feb 27];24(4):376-80. Available from: <http://www.pakjns.org/index.php/pjns/article/view/437>
11. Ferreira Furtado LM, Da Costa Val Filho JA, Moreira Faleiro R, Lima Vieira JA, Dantas Dos Santos AK. Abdominal Complications Related to Ventriculoperitoneal Shunt Placement: A Comprehensive Review of Literature. *Cureus* [Internet]. 2021 [cited 2022 Apr 6];13(2). Available from: <https://www.ncbi.nlm.nih.gov/pmc/articles/PMC7877257/pdf/cureus-0013-00000013230.pdf>
12. Gmeiner M, Wagner H, van Ouwerkerk WJR, Senker W, Holl K, Gruber A. Abdominal Pseudocysts and Peritoneal Catheter Revisions: Surgical Long-Term Results in Pediatric Hydrocephalus. *World Neurosurg* [Internet]. 2018 [cited 2022 Feb 27];111:912-20. Available from: <https://www.sciencedirect.com/science/article/pii/S187887501830072X>

13. Isaacs AM, Krahn D, Walker AM, Hurdle H, Hamilton MG. Transesophageal Echocardiography-Guided Ventriculoatrial Shunt Insertion. *Oper Neurosurg* [Internet]. 2020 [cited 2022 Feb 24];19(1):25-31. Available from: https://journals.lww.com/onsonline/Abstract/2020/07000/Transesophageal_Echocardiography_Guided.4.aspx
14. García-Ballestas E, Martínez-Pérez R, Agrawal A, Moscote-Salazar L-R. Letter: Transesophageal Echocardiography-Guided Ventriculoatrial Shunt Insertion. *Oper Neurosurg* [Internet]. 2020 [cited 2022 Feb 24];19(3):E333. Available from: https://journals.lww.com/onsonline/Fulltext/2020/09000/Letter_Transesophageal_Echocardiography_Guided.58.aspx
15. Entezami P, Devejian NS, Rubino S, Smith N, Savery P, Crnkovic A, et al. Vegetation of Ventriculoatrial Shunt Managed via Multidisciplinary Surgical Approach. *World Neurosurg* [Internet]. 2020 [cited 2022 Feb 24];144:15-8. Available from: <https://www.sciencedirect.com/science/article/pii/S1878875020318052>
16. Pradini-Santos L, Craven CL, Watkins LD, Toma AK. Ventriculoatrial Shunt Catheter Tip Migration Causing Tricuspid Regurgitation: Case Report and Review of the Literature. *World Neurosurg* [Internet]. 2020 [cited 2022 Feb 24];136:83-9. Available from: <https://www.sciencedirect.com/science/article/pii/S1878875020300231>
17. Torres-Brunet L, Pérez-Bovet J, Cohn Reinoso C, Joly Torta MC, Rimbau-Muñoz J. Cross my heart: ventriculoatrial shunt migration into the pulmonary arteries. *Br J Neurosurg* [Internet]. 2020 [cited 2022 Apr 6];1-2. Available from: <https://www.tandfonline.com/doi/full/10.1080/02688697.2019.1710826>
18. Wu D, Guan Z, Xiao L, Li D. Thrombosis associated with ventriculoatrial shunts. *Neurosurg Rev* [Internet]. 2022 [cited 2022 Jun 26];45(2):1111-22. Available from: https://www.ncbi.nlm.nih.gov/pmc/articles/PMC8976808/pdf/10143_2021_Article_1656.pdf
19. Forte D, Peraio S, Huttunen TJ, James G, Thompson D, Aquilina K. Ventriculoatrial and ventriculopleural shunts as second-line surgical treatment have equivalent revision, infection, and survival rates in paediatric hydrocephalus. *Childs Nerv Syst* [Internet]. 2021 [cited 2022 Feb 27];37(2):481-9. Available from: <https://link.springer.com/article/10.1007/s00381-020-04887-x>
20. Kluge S, Baumann HJ, Regelsberger J, Kehler U, Gliemroth J, Koziej B, et al. Pulmonary hypertension after ventriculoatrial shunt implantation: Clinical article. *J Neurosurg* [Internet]. 2010 [cited 2022 Feb 24];113(6):1279-83. Available from: <https://thejns.org/view/journals/j-neurosurg/113/6/article-p1279.xml>
21. Yerragunta T, Manda VS, Yerramneni VK, Reddy Kanala RN. A Brief Review of Ventriculoatrial and Ventriculopleural Shunts. *Neurol India* [Internet]. 2021 [cited 2022 Apr 6];69(Suppl):476-80. Available from: <https://www.neurologyindia.com/article.asp?issn=0028-3886;year=2021;volume=69;issue=8;spage=476;epage=480;aulast=Yerragunta>
22. Hunt EAK, Somers MJG. Infection-Related Glomerulonephritis. *Pediatr Clin North Am* [Internet]. febrero de 2019 [cited 2022 Feb 24];66(1):59-72. Available from: <https://www.sciencedirect.com/science/article/abs/pii/S0031395518301299?via%3Dihub>
23. Riva-Cambrin J, Kestle JRW, Holubkov R, Butler J, Kulkarni AV, Drake J, et al. Risk factors for shunt malfunction in pediatric hydrocephalus: a multicenter prospective cohort study. *J Neurosurg Pediatr* [Internet]. 2016 [cited 2022 Feb 27];17(4):382-90. Available from: <https://thejns.org/view/journals/j-neurosurg-pediatr/17/4/article-p382.xml>
24. Udayakumaran S, Kumar S. Should not we be using aspirin in patients with a ventriculoatrial shunt? Borrowing a leaf from other specialities: a case for surrogate evidence. *Childs Nerv Syst* [Internet]. 2021 [cited 2022 Apr 6];37(4):1137-42. Available from: <https://pubmed.ncbi.nlm.nih.gov/33033899/>



Conflicto de intereses

Los autores niegan conflicto de intereses.

Recibido: 23/12/2023

Aprobado: 16/03/2024

Publicado: 02/04/2024





Disponible en:

<https://www.redalyc.org/articulo.oa?id=767781319021>

Cómo citar el artículo

Número completo

Más información del artículo

Página de la revista en redalyc.org

Sistema de Información Científica Redalyc
Red de revistas científicas de Acceso Abierto diamante
Infraestructura abierta no comercial propiedad de la
academia

Ernesto Enrique Horta-Tamayo, Luis Cesar Acosta-González,
Carlos García-Alonso, Enrique Antonio González-Hernández

**Inserción de derivación ventrículo-atrial guiada por
fluoroscopia**
Fluoroscopy guided ventriculo-atrial shunt insertion

Gaceta Médica Espirituana
vol. 26, 2424, 2024

Centro Provincial de Información de Ciencias Médicas de la
Universidad de Ciencias Médicas Dr. Faustino Pérez
Hernández Sancti Spíritus,

ISSN-E: 3005-3781