



Hidranencefalia en lactante de 5 meses. Presentación de caso

Hydranencephaly in a 5-month-old infant. Case presentation

Ernesto Enrique Horta-Tamayo^{1*}. ORCID: <https://orcid.org/0000-0002-1292-1689>

Abdoulaye Adamou Babana¹. ORCID: <https://orcid.org/0000-0002-0883-0127>

Diana Rosa Ortega-Raez². ORCID: <https://orcid.org/0000-0002-6992-3570>

Luis Cesar Acosta-González². ORCID: <https://orcid.org/0000-0002-6463-4243>

¹Hôpital de Référence de Maradi, Maradi, Niger.

²Hospital Clínico- Quirúrgico “Lucía Iñiguez Landín”, Holguín, Cuba.

*Autor para la correspondencia. Correo electrónico: ernestoht@infomed.sld.cu



RESUMEN

Fundamento: La hidranencefalia es una enfermedad rara y se asocia a múltiples factores causales; su pronóstico es en extremo desalentador.

Objetivo: Describir las características clínico-imagenológicas de un paciente con diagnóstico de hidranencefalia.

Presentación de caso: Lactante masculino de 5 meses de edad, fue traído al hospital por su madre, quien refirió crecimiento progresivo del cráneo. Comenzó con manifestaciones clínicas a los 40 días de nacido, con movimientos involuntarios anormales y crecimiento cefálico. En el examen de transluminación, se observó escaso o nulo manto cortical con iluminación de todo el contenido líquido intracraneal. En la tomografía computarizada, se evidenció hemisferios cerebrales ausentes, con islotes de parénquima cerebral con meninges y estructuras de línea media en relación a hidranencefalia. Se propuso a la familia la posibilidad de colocación de sistema derivativo permanente. Los padres rechazaron la propuesta quirúrgica. A los 2 meses el paciente falleció.

Conclusiones: La hidranencefalia es una enfermedad infrecuente. La colocación de un *shunt* en pacientes con signos de hipertensión intracraneal persigue objetivos paliativos sin mejoría en el neurodesarrollo. La cauterización de los plexos coroides puede ser una opción en pacientes seleccionados.

DeCS: HIDRANENCEFALIA; MALFORMACIONES DEL SISTEMA NERVIOSO; RECIÉN NACIDO; LACTANTE.

Palabras clave: Hidranencefalia; malformación del sistema nervioso; macrocráneo; recién nacido; lactante.

ABSTRACT

Background: Hydranencephaly is a rare disease and is associated with multiple causative factors; its prognosis is extremely discouraging.

Objective: To describe the clinical-imaging characteristics for a diagnosed patient with hydranencephaly.

Case presentation: A 5 month old male infant was brought into the hospital by his mother, who reported progressive skull expansion. He began with clinical manifestations when he was 40 days old, with abnormal involuntary movements and cephalic expansion. By transillumination examination, little or no cortical mantle was observed with illumination of the whole intracranial fluid contents. Computed tomography showed absent cerebral hemispheres, with brain parenchymal islets with meninges and midline structures in relation to hydranencephaly. The possibility of a permanent derivative system was proposed to the family. The parents refused the surgical proposal. After 2 months the patient died.

Conclusions: Hydranencephaly is an infrequent disease. The placement of a shunt in patients with signs of intracranial hypertension aims at palliative goals without improvement in neurodevelopment. Cauterization of the choroid plexus may be an option in selected patients.

MeSH: HYDRANENCEPHALY; NERVOUS SYSTEM MALFORMATIONS; INFANT NEWBORN; INFANT.

Keywords: Hydranencephaly; nervous system malformation; macrocranium; newborn; infant.

INTRODUCCIÓN

La hidranencefalia, término introducido en 1904 por Spielmeye, es una rara malformación cerebral con prevalencia estimada de 1/10 000 nacimientos a nivel mundial, se diagnostica con frecuencia en el segundo o tercer trimestre de la gestación. Es una forma severa de porencefalia y se asocia a múltiples factores causales. ⁽¹⁾ Caracterizada principalmente por la ausencia, total o parcial, de los hemisferios cerebrales, producto de la necrosis masiva y la dilatación ventricular, los cuales son remplazados por sacos membranosos llenos de líquido cerebroespinal. ^(2,3) La mayoría de reportes, son casos aislados o series pequeñas. ⁽⁴⁻⁷⁾

Existen muchos aspectos polémicos de esta enfermedad, en torno a su patogénesis, manifestaciones clínicas y el pronóstico. Las lesiones intrauterinas de las carótidas supraclinoideas bilaterales es la teoría fisiopatológica más aceptada, lo que produciría la reabsorción del tejido cerebral irrigado por la circulación anterior. ⁽²⁾ Las infecciones intrauterinas y la exposición a toxinas han sido sugeridas como posibles causas de estas lesiones vasculares. En cohortes retrospectivas, la macrocefalia fue la manifestación clínica más reportada, seguida de las convulsiones, los movimientos mioclónicos y los signos de hipertensión intracraneal. ^(2,5)

Las opciones de tratamiento incluyen la derivación de líquido cerebroespinal (LCE), ⁽⁸⁾ no obstante el pronóstico es en extremo desalentador. Casi el 90 % de las muertes sucede antes del primer año de vida. ⁽⁹⁾

El caso presentado fue diagnosticado mediante transiluminación, una técnica semiológica antigua que adquiere alto valor en entornos de recurso limitados, lo cual junto a la baja frecuencia de esta enfermedad son los motivos de presentar el mismo, de acuerdo con las *CARE Guidelines*. ⁽¹⁰⁾ Se cumplieron los principios éticos de acuerdo con la Declaración de Helsinki.

PRESENTACIÓN DEL CASO

Lactante masculino de 5 meses de edad, que es traído por su madre quien refiere crecimiento progresivo del cráneo. No se recogen antecedentes familiares de consanguinidad, madre de 22 años, primípara y padre de 37 años, al momento del nacimiento. Ninguno de los padres presentaba enfermedades crónico-degenerativas concomitantes. El paciente no se sometió a control prenatal, por razones culturales y de accesibilidad a los servicios sanitarios, y fue obtenido producto de parto normal, extrahospitalario.

Comienza con manifestaciones clínicas a los 40 días de nacido con movimientos involuntarios anormales y crecimiento cefálico.

Al examen físico se observó estupor marcado con atonía, no control cefálico ni del tronco, baja respuesta a estímulos dolorosos. A la inspección facial existía limitación a la mirada vertical (signo de Parinaud) y retracción palpebral (signo de Collier). Con macrocráneo (circunferencia cefálica 66 cm) con visibilidad de ingurgitación de circulación epicraneal y fontanela bregmática amplia (diámetro de 6 cm). Fontanela posterior presente con diámetro de 3 cm, diastasis sutura metópica (2 cm). (Figura 1)

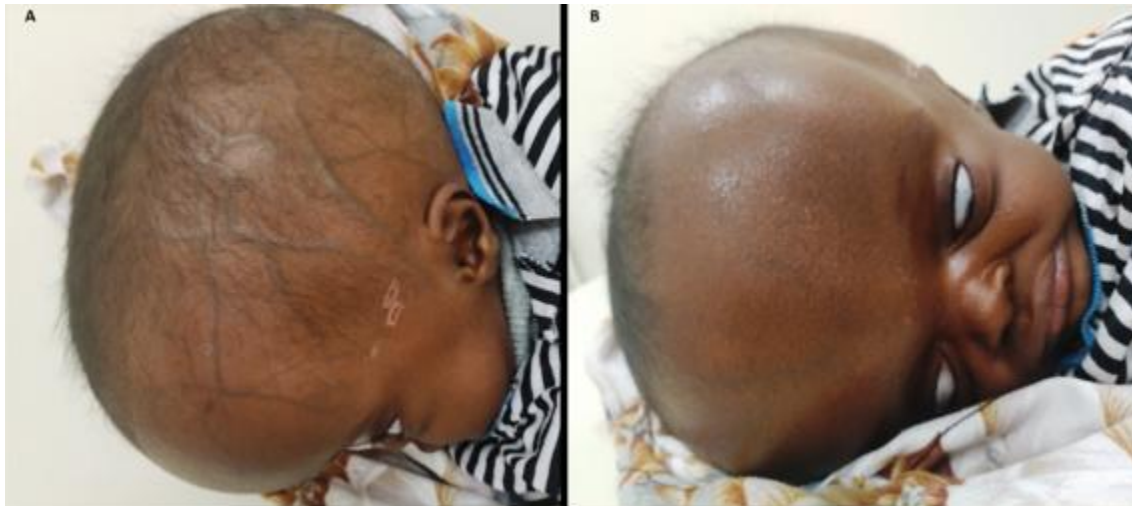

Figura 1. Imagen de lactante de 5 meses con hidranencefalia. Obsérvese limitación a la mirada vertical (signo de Parinaud) y macrocráneo.

Al examen general, cuello simétrico, con tórax normolíneo, sin anomalías cardiorespiratorias, con abdomen excavado, depresible, no doloroso y peristalsis presente. Signos de deshidratación ligera y malnutrición, con retraso pondo-estatural. Hipogonadismo. A la exploración neurológica, reflejo de Monro y Babinski ausentes. Reflejo fotomotor ausente bilateral, con pupilas isocóricas. En el examen de transiluminación, se observó escaso o nulo manto cortical con iluminación de todo el contenido líquido intracraneal y dilatación de estructuras arteriovenosas epicraneales. (Figura 2)

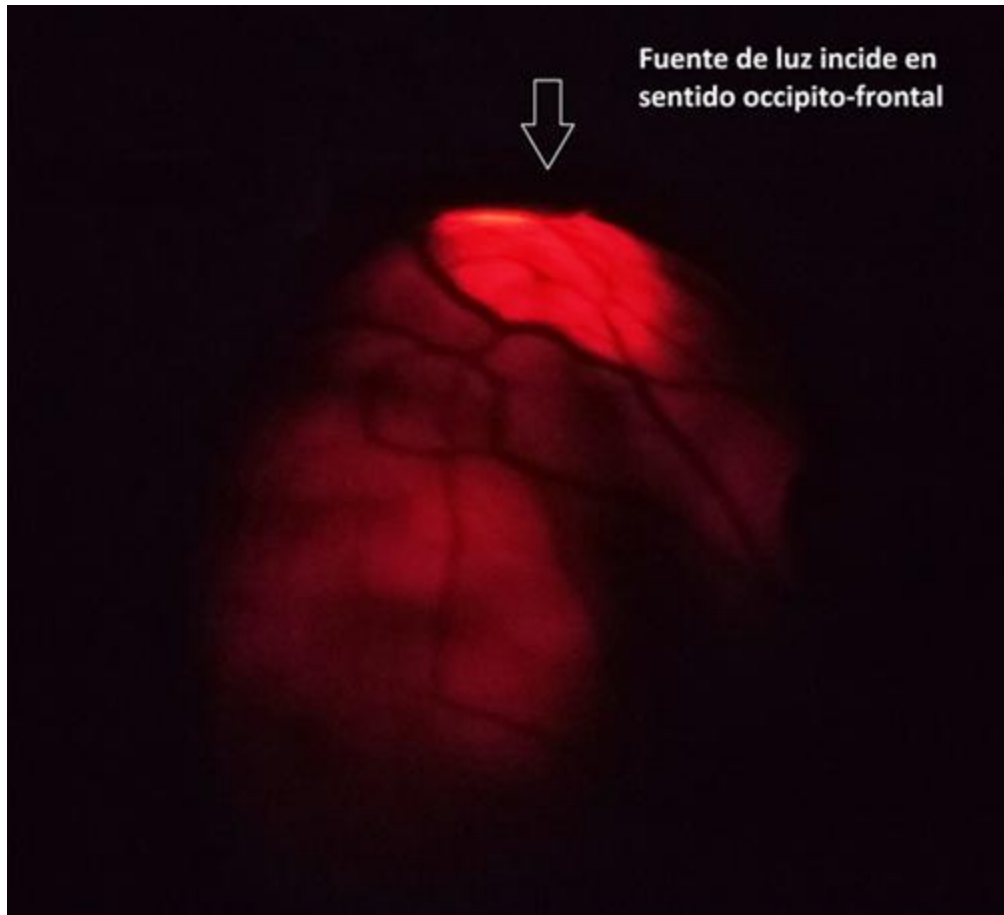


Figura 2. Examen de transiluminación, se observó escaso o nulo manto cortical con iluminación de todo el contenido líquido intracraneal y dilatación de estructuras arteriovenosas epicraneales.

Valores hematológicos relacionados con la anemia nutricional (Hemoglobina 7.2 mg/dl) con normocitosis e hipocromía, el resto de exámenes humorales normales.

En la tomografía computarizada, se evidencia hemisferios cerebrales ausentes, con islotes de parénquima cerebral con meninges y estructuras de línea media, formando sacos o quistes con contenido de intensidad líquida. Estructuras de fosa posterior con mayor grado de diferenciación, con marcada dilatación del cuarto ventrículo. Hallazgos en relación al diagnóstico de hidranencefalia. (Figura 3)

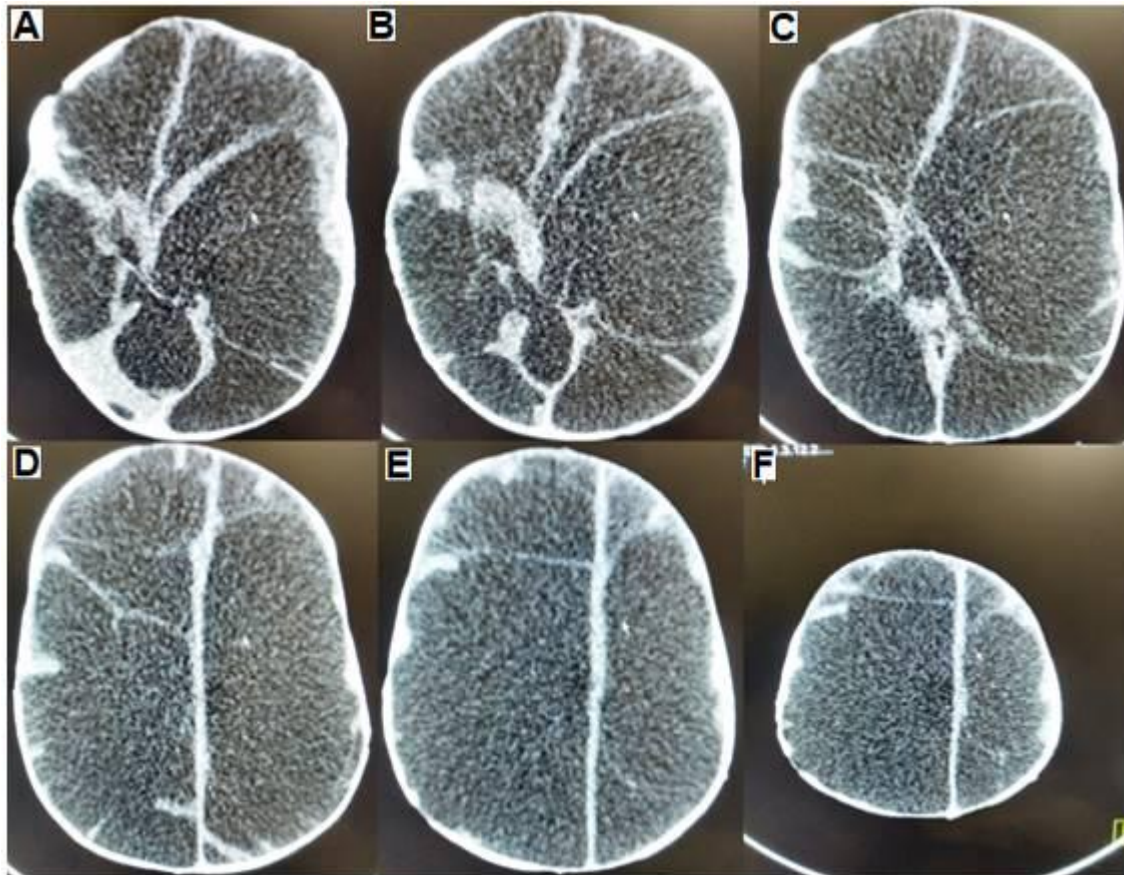


Figura 3. Hallazgos en relación a diagnóstico de hidranencefalia.

Ante la evidencia de marcados signos de hipertensión intracraneal, se procedió a proponer a la familia la posibilidad de colocación de sistema derivativo permanente, con el peritoneo como posible reservorio. Se le explicó el carácter paliativo de la cirugía, y las escasas o nulas posibilidades de recuperación funcional. Sobre la base de esta información los padres rechazaron la propuesta quirúrgica. A los 2 meses el paciente falleció.

DISCUSIÓN

La hidranencefalia es una enfermedad rara en la cual no existe tejido cerebral, porque la mayor parte del cerebro sufrió una necrosis y licuefacción. Los hemisferios cerebrales son ocupados por delgadas membranas leptomeníngeas que forman sacos ocupados de LCE. Se preserva total o parcialmente la hoz del cerebro, con atrofia del tronco encefálico y preservación en cierto grado del cerebelo, distinguiéndose de la holoprosencefalia.⁽¹¹⁾

La teoría más aceptada para la desaparición de los hemisferios cerebrales fetales en la hidranencefalia, es la oclusión del segmento supraclinoideo de ambas arterias carótidas (aunque en estudios post-natales se observan patrones de arterias hipoplásicas o aplasia bilateral), con la consiguiente destrucción hemorrágica del parénquima cerebral.^(12,13)

Datos publicados por Sepulveda W, et al.⁽¹³⁾ muestran estadios precoces de la hidranencefalia, en los cuales el cerebro sufre cambios hemorrágicos y luego progresivamente es reemplazado por LCE, evidenciando en la mayoría de casos la ausencia de circulación en la base del cerebro.

Pero la oclusión de las arterias carótidas internas puede ser temporal, con recanalización posterior de las mismas luego de producida la lesión al parénquima cerebral en desarrollo. Esto es sugerido por la persistencia de la circulación en el polígono de Willis, en algunos casos reportados, donde existen arterias carótidas internas normales. ⁽¹⁴⁾

La causa de la oclusión carotídea aún está en estudio. Se proponen como alternativas la hipoperfusión fetal, fenómenos inflamatorios con arteritis relacionados a estados autoinmunes maternos o infecciones fetales (toxoplasmosis, citomegalovirus, herpes virus, rubéola, *Listeria monocitogenes* o *Treponema pallidum*) y vasoconstricción aguda por exposición a toxinas. También se han descrito casos en gestaciones múltiples con muerte fetal única y liberación de material tromboembólico. ⁽¹⁵⁾

El momento en el que se produce esta lesión también sigue en debate. La mayoría de autores se refieren al segundo trimestre del embarazo, entre las semanas 13 y 26, después de que se formen los hemisferios, los ventrículos y el *falx cerebri*, seguido por el daño isquémico que se produce en el tercer trimestre, que suele causar encefalomalacia multiquística. ^(2,3,7,11) Sin embargo, también hay algunos informes de casos de hidranencefalia diagnosticados antes de la semana 12 de gestación, por lo que al parecer, puede producirse en el primer trimestre del embarazo. ⁽¹⁶⁾

Existe también una forma genética, el síndrome de Fowler, un trastorno autosómico recesivo que produce una vasculopatía proliferativa con hidrocefalia-hidranencefalia, artrogriposis y aquinesia fetal. Este trastorno puede ser letal en el periodo prenatal. ⁽¹⁷⁾

Los estudios ecográficos muestran la ausencia de parénquima cerebral supratentorial, el cual es reemplazado por líquido cefalorraquídeo, que se visualiza como una imagen hipocogénica, puede observarse el *falx cerebri* en algunos casos. ⁽¹⁸⁾ El tercer ventrículo y el plexo coroideo son a menudo visibles y la ausencia del septum pellucidum puede dar lugar a un único ventrículo en la línea media. ⁽⁴⁾

En el diagnóstico diferencial ultrasonográfico debe considerarse holoprosencefalia, formas extremas de porencefalia o esquisencefalia y ventriculomegalia severa obstructiva. En estas enfermedades, las estructuras antes mencionadas, estarán todavía rodeadas por un manto cortical. En casos extremos de ventriculomegalia, la capa cortical fina puede ser difícil de visualizar durante la ecografía, por lo que se pueden utilizar imágenes de resonancia magnética intrauterina. ⁽⁴⁾

La mayoría de los bebés con hidranencefalia mueren antes de nacer. Los bebés que sobreviven no suelen mostrar signos neurológicos o clínicos visibles al principio. Los reflejos primitivos, como los de succión y deglución, y los movimientos de las piernas y los brazos, suelen estar presentes al nacer. También pueden presentarse síntomas más específicos, como gemidos, dificultad para comer, hipotonía o una fontanela dilatada. Al cabo de unos días, síntomas como la hipotonía grave, la irritabilidad y las convulsiones se hacen más evidentes. ⁽⁵⁾

Ante la ausencia de la mayor parte de la corteza cerebral, puede existir microcefalia. Sin embargo, en algunos casos, el diámetro cefálico es normal o mayor, debido a que los plexos coroides en los ventrículos laterales siguen produciendo LCE que no puede ser absorbido, causando un aumento de la presión, que puede afectar la integridad de los ventrículos y otras estructuras intracraneales. ⁽⁷⁾

Cuando se evidencian las alteraciones se debe confirmar con la prueba de la transluminación, donde se detectará claramente la presencia de sacos de iluminación. Habitualmente el electroencefalograma es isoeléctrico y los potenciales evocados de tallo cerebral son normales. ⁽⁸⁾

En el caso presentado no estuvieron disponibles estas pruebas por razones logísticas.

El tratamiento de la hidranencefalia es solo de apoyo y sintomático. La colocación de un *shunt* ha sido propuesto con el objetivo de la estabilización del aumento de la PIC y del tamaño de la cabeza. La elección de la terapia debe discutirse con la familia en detalle, en particular el fracaso de la cirugía para mejorar la función cognitiva. ^(2,8)

Se ha demostrado que el riesgo de complicaciones de una derivación ventrículo-peritoneal (DVP) en bebés con macrocefalia extrema es mayor, debido al adelgazamiento y fragilidad del cuero cabelludo, la desnutrición y las úlceras infectadas en el cuero cabelludo. ⁽⁷⁾

En cuanto a la eficacia de la cauterización de los plexos corooides (CPC) en el control de la circunferencia cefálica en pacientes con hidranencefalia, varios grupos han informado una tasa de éxito superior al 50 %. Malheiros JA, et al. ⁽¹⁹⁾ realizaron un estudio prospectivo aleatorizado comparando CPC con DVP en 17 pacientes con hidranencefalia e hidrocefalia máxima, ⁽¹⁹⁾ donde la tasa de éxito fue del 80 % en 10 pacientes a los que se les realizó la CPC. Sin embargo, el pequeño número de pacientes y el corto seguimiento (mediana, 10.5 meses; rango, 3-17 meses) fueron limitaciones notables. Pedrosa HASR, et al. ⁽²⁰⁾ continuaron el seguimiento de los pacientes del estudio de Malheiros JA, et al. ⁽¹⁹⁾ e incorporaron nuevos pacientes con hidranencefalia e hidrocefalia máxima para evaluar el éxito a largo plazo tasa de la CPC. Durante un período de seguimiento de 32 meses, la tasa de éxito fue del 68.2 %. No hubo diferencia en la eficacia con respecto a la edad de los pacientes en el momento de la cirugía.

Shitsama S, et al. ⁽²¹⁾ realizaron la CPC a 5 pacientes con hidranencefalia e hidrocefalia severa. Estos autores enfatizaron que la tasa de éxito (50 %) fue lo suficientemente alta para evitar las complicaciones de la derivación en pacientes con hidranencefalia.

Zhu X, et al. ⁽²²⁾ revisaron la literatura sobre la CPC en casos de hidrocefalia no atribuible a la sobreproducción de LCR y llegaron a la conclusión de que el papel de la CPC necesita una mayor evaluación, en particular el desarrollo neurocognitivo en comparación con el tratamiento tradicional de la derivación de LCR.

Consideramos que existen limitaciones de acceso a procedimientos neuroendoscópicos en países en vías de desarrollo como el nuestro.

La hidranencefalia suele tener un mal pronóstico, aunque hay varios informes que muestran que los pacientes con hidranencefalia pueden sobrevivir más de 5 años. ⁽⁹⁾

Por lo tanto, el principal argumento de apoyo para la toma de conducta debe basarse en la falta de conciencia desde el nacimiento y la incapacidad de nunca adquirirla, que es único para los bebés con estas condiciones. La supervivencia del paciente depende de la integridad de la función del tronco cerebral, que controla la función cardiorrespiratoria y la regulación de la temperatura. Esta supervivencia prolongada es más probable que esté asociada a una preservación del tronco encefálico, unos cuidados de enfermería agresivos o una combinación de ambos. ⁽²³⁾

Pueden ocurrir ciertos comportamientos como el giro de la cabeza ante estímulos sonoros y dolorosos, y se presume que están relacionados con la función del tronco cerebral/diencefálico, más que con la cortical. Otras manifestaciones conductuales, como el bostezo, el llanto y la sonrisa, pueden ocurrir. ⁽²⁴⁾ El asesoramiento de los padres es esencial sobre estos comportamientos para prevenir cualquier falsa esperanza sobre la mejora de los resultados del neurodesarrollo. ⁽²³⁾

CONCLUSIONES

La hidranencefalia es una enfermedad infrecuente, el tratamiento es sintomático. La colocación de un *shunt* en pacientes con signos de hipertensión intracraneal persigue objetivos paliativos sin mejoría en el neurodesarrollo. La cauterización de los plexos corooides puede ser una opción en pacientes seleccionados.

REFERENCIAS BIBLIOGRÁFICAS

1. Sandoval JI, De Jesus O. Hydranencephaly. In: StatPearls [Internet]. Treasure Island (FL): StatPearls; 2023 Aug 23 [cited 2024 May 30]. Disponible en: <https://www.ncbi.nlm.nih.gov/books/NBK558991/>
2. Sedain G, Rajbhandari B. Hydranencephaly: Insights into Pathophysiology and Management. Nepal J Neurosci. 5 de abril de 2020;17(1):5-9.
3. Baqueiro-Canto R, Padrón-Arredondo G. Hidranencefalia en hospital público de Quintana Roo. Serie de casos. Salud Quintana Roo [Internet]. 2019 [citado 22 Dic 2023];12(41):18-21. Disponible en: <https://www.medigraphic.com/pdfs/salquintanaroo/sqr-2019/sqr1941d.pdf>
4. Wakrim S. Radiological aspect of hydranencephaly: a case report. PAMJ-CM [Internet]. 2020 [cited 2023 Dec 22];3(62):19. Disponible en: <https://www.clinical-medicine.panafrican-med-journal.com/content/article/3/62/pdf/62.pdf>
5. Omar AT, Khu KJO. Hydranencephaly complicated by central diabetes insipidus: report of two cases and systematic review of literature. Childs Nerv Syst [Internet]. 2019 [cited 2023 Dec 22];35(7):1165-71. Disponible en: <https://link.springer.com/article/10.1007/s00381-019-04137-9>
6. Wijerathne BT, Rathnayake GK, Ranaraja SK. A rare variation of hydranencephaly: case report. F1000Research [Internet]. 2014;1:22. Disponible en: <https://f1000research.com/articles/1-22/v3>
7. Dewiyanti L, Diyo AR, Afandy JE, Jennefer, Pramana C. Case Report: Hydranencephaly in a female newborn with congenital cytomegalovirus infection [Internet]. F1000Research. 2022 [cited 2023 Dec 22];11:199. Disponible en: <https://f1000research.com/articles/11-199>
8. Thiong'o GM, Ferson SS, Albright AL. Hydranencephaly treatments: retrospective case series and review of the literature. J Neurosurg Pediatr [Internet]. 2020 [cited 2023 Dec 22];26(3):228-31. Disponible en: <https://thejns.org/pediatrics/view/journals/j-neurosurg-pediatr/26/3/article-p228.xml>
9. Akutsu N, Azumi M, Koyama J, Kawamura A, Taniguchi M, Kohmura E. Management and problems of prolonged survival with hydranencephaly in the modern treatment era. Childs Nerv Syst [Internet]. 2020 [cited 2023 Dec 22];36(6):1239-43. Disponible en: <https://link.springer.com/article/10.1007/s00381-019-04479-4>
10. Chu H, Kim Y, Min BK. A Guide to Writing a Case Report According to CARE Guideline. J Korean Med Soc Soft Tissue [Internet]. 2021 [cited 2023 Dec 22];5(1):41-5. Disponible en: <https://www.jkmst.org/journal/view.html?doi=10.54461/JKMST.2021.5.1.41>
11. Gezmu AM, Shifa JZ, Kgwarae C, Siamisang A. Hydranencephaly in a Neonate: A Literature Review. Neurol India [Internet]. 2020 [cited 2023 Dec 22];68(1):199. Disponible en: <https://www.neurologyindia.com/article.asp?issn=0028-3886;year=2020;volume=68;issue=1;spage=199;epage=201;aulast=Gezmu;type=0>

12. Paredes Y, Prada A, Villegas C, Brencio O. Oclusión bilateral de ambas carótidas internas “hidranencefalia”. Reporte de un caso. GICOS Rev Grupo Investig En Comunidad Salud [Internet]. 2022 [citado 22 Dic 2023];7(2):115-22. Disponible en: <https://dialnet.unirioja.es/servlet/articulo?codigo=8546489>
13. Sepulveda W, Cortes-Yepes H, Wong AE, Dezerega V, Corral E, Malinger G. Prenatal Sonography in Hydranencephaly. J Ultrasound Med [Internet]. 2012 [cited 2023 Dec 22];31(5):799-804. Disponible en: <https://onlinelibrary.wiley.com/doi/abs/10.7863/jum.2012.31.5.799>
14. McAbee GN, Chan A, Erde EL. Prolonged survival with hydranencephaly: report of two patients and literature review. Pediatr Neurol [Internet]. 2000 [cited 2023 Dec 22];23(1):80-4. Disponible en: <https://www.sciencedirect.com/science/article/pii/S0887899400001545>
15. Sileo FG, Curado J, D’Antonio F, Benlioglu C, Khalil A. Incidence and outcome of prenatal brain abnormality in twin-to-twin transfusion syndrome: systematic review and meta-analysis. Ultrasound Obstet Gynecol [Internet]. 2022 [cited 2023 Dec 22];60(2):176-84. Disponible en: <https://onlinelibrary.wiley.com/doi/abs/10.1002/uog.24895>
16. Lam YH, Tang MHY. Serial sonographic features of a fetus with hydranencephaly from 11 weeks to term. Ultrasound Obstet Gynecol [Internet]. 2000 [cited 2023 Dec 22];16(1):77-9. Disponible en: <https://onlinelibrary.wiley.com/doi/abs/10.1046/j.1469-0705.2000.00165.x>
17. Kline-Fath BM, Merrow AC, Calvo-Garcia MA, Nagaraj UD, Saal HM. Fowler syndrome and fetal MRI findings: a genetic disorder mimicking hydranencephaly/hydrocephalus. Pediatr Radiol [Internet]. 2018 [cited 2023 Dec 22];48(7):1032-4. Disponible en: <https://pubmed.ncbi.nlm.nih.gov/29541808/>
18. Gorjidoz M, Rahimabadi PD, Raoofi A, Masoudifard M, Mardjanmehr SH. Ultrasonographic approach and findings in calves with hydranencephaly. Vet Med Sci [Internet]. 2021 [cited 2023 Dec 22];7(5):1718-27. Disponible en: <https://onlinelibrary.wiley.com/doi/abs/10.1002/vms3.557>
19. Malheiros JA, Trivelato FP, Oliveira MM, Gusmão S, Cochrane DD, Steinbok P. Endoscopic choroid plexus cauterization versus ventriculoperitoneal shunt for hydranencephaly and near hydranencephaly: a prospective study. Neurosurgery [Internet]. 2010 [cited 2023 Dec 22];66(3):459-64. Disponible en: https://journals.lww.com/neurosurgery/abstract/2010/03000/endoscopic_choroid_plexus_cauterization_versus.5.aspx
20. Pedrosa HASR, Lemos SP, Vieira C, Amaral LC, Malheiros JA, Oliveira MM, et al. Choroid plexus cauterization on treatment of hydranencephaly and maximal hydrocephalus. Childs Nerv Syst [Internet]. 2017 [cited 2023 Dec 22];33(9):1509-16. Disponible en: <https://link.springer.com/article/10.1007/s00381-017-3470-6>

21. Shitsama S, Wittayanakorn N, Okechi H, Albright AL. Choroid plexus coagulation in infants with extreme hydrocephalus or hydranencephaly: Clinical article. J Neurosurg Pediatr [Internet]. 2014 [cited 2023 Dec 22];14(1):55-7. Disponible en: <https://thejns.org/pediatrics/view/journals/j-neurosurg-pediatr/14/1/article-p55.xml>
22. Zhu X, Di Rocco C. Choroid plexus coagulation for hydrocephalus not due to CSF overproduction: a review. Childs Nerv Syst [Internet]. 1 de enero de 2013 [cited 2023 Dec 22];29(1):35-42. Disponible en: <https://doi.org/10.1007/s00381-012-1960-0>
23. Hermawan GN, Mahardhika INGD, Sutantio JD, Velies DS. Prenatal Differential Diagnosis and Prospective Management of Hydranencephaly. Indones J Obstet Gynecol [Internet]. 2022 [cited 2023 Dec 22];10(3):170-6. Disponible en: <https://inajog.com/index.php/journal/article/view/1597>
24. Ross ED. Differential Hemispheric Lateralization of Emotions and Related Display Behaviors: Emotion-Type Hypothesis. Brain Sci [Internet]. 2021 [cited 2023 Dec 22];11(8). Disponible en: <https://www.ncbi.nlm.nih.gov/pmc/articles/PMC8393469/pdf/brainsci-11-01034.pdf>

Conflicto de intereses

Los autores niegan conflicto de intereses.

Recibido: 12/05/2024

Aprobado: 25/09/2024

Publicado: 20/11/2024



Disponible en:

<https://www.redalyc.org/articulo.oa?id=767781319023>

Cómo citar el artículo

Número completo

Más información del artículo

Página de la revista en redalyc.org

Sistema de Información Científica Redalyc
Red de revistas científicas de Acceso Abierto diamante
Infraestructura abierta no comercial propiedad de la
academia

Ernesto Enrique Horta-Tamayo, Abdoulaye Adamou Babana,
Diana Rosa Ortega-Raez, Luis Cesar Acosta-González

Hidranencefalia en lactante de 5 meses. Presentación de caso

Hydranencephaly in a 5-month-old infant. Case presentation

Gaceta Médica Espirituana

vol. 26, 2500, 2024

Centro Provincial de Información de Ciencias Médicas de la
Universidad de Ciencias Médicas Dr. Faustino Pérez

Hernández Sancti Spíritus,

ISSN-E: 3005-3781