



# Malaria autóctona: caso clínico\*

Lady Tatiana Cortés Jiménez<sup>a</sup> ■ Camilo Andrés Rivera Perdomo<sup>b</sup>

■ Duván Felipe Velandia<sup>c</sup> ■ Lorena García Agudelo<sup>d</sup>

■ Ledmar Jovanny Vargas Rodríguez<sup>e</sup>

**Resumen: Introducción:** La malaria o paludismo es una infección parasitaria frecuente en las regiones tropicales del mundo, donde anualmente se infectan entre 300 y 500 millones de personas, siendo responsable de 1,5 a 2,7 millones de muertes al año. Hoy en día es considerada un problema de salud pública grave por las condiciones que facilitan la reproducción y transmisión del parásito *Plasmodium*. **Objetivo:** El objetivo del manuscrito es presentar el caso de un paciente con malaria autóctona. **Caso clínico:** Paciente femenina de 33 años, quien consultó por cuadro clínico de doce días de evolución consistente en cefalea frontal de alta intensidad tipo pulsátil, asociado a mialgias, artralgias, picos febriles no cuantificados, escalofríos, diaforesis e inapetencia. El examen físico sin evidencia de alteraciones. Sin embargo, los exámenes mostraban leucopenia con trombocitopenia moderada y asimismo se observaron en el frotis de sangre periférica glóbulos rojos parasitados con *Plasmodium spp*, lo cual se confirmó mediante el estudio de gota gruesa positivo para *Plasmodium falciparum* (recuento de 80 trofozoitos/ul sangre). Se dio manejo con arteméter+lumefantrina y primaquina. Una vez finalizado el tratamiento, la paciente asistió nuevamente a consulta con gota gruesa de control negativo para hemoparásitos, refiriendo adecuado control clínico de la enfermedad. **Conclusiones:** La malaria autóctona es definida como un caso presentado en áreas sin transmisión previa, donde se debe evaluar a los residentes que tuvieron contacto con el caso y que presenten síntomas, así como estudiar los posibles vectores.

**Palabras clave:** malaria; autóctono; plasmodium; fiebre; parásito; tropical

**Recibido:** 22/02/2024.

**Aceptado:** 04/04/2024.

**Disponible en línea:** 29/06/2024.

**Cómo citar:** Cortés Jiménez, L. T., Rivera Perdomo, C. A., Velandia, D. F., García Agudelo, L., & Vargas Rodríguez, L. J. (2024). Malaria autóctona: caso clínico. *Revista Med*, 32(1), 101–106. <https://doi.org/10.18359/rmed.7183>

---

\* Reporte de caso

**a** Médica, Hospital Regional de la Orinoquía, Yopal, Colombia.  
ORCID: <https://orcid.org/0000-0002-6138-9115>

**b** Médico, Hospital Regional de la Orinoquía, Yopal, Colombia.  
ORCID: <https://orcid.org/0009-0006-0606-7662>

**c** Médico, Universidad de Boyacá, Tunja, Colombia.  
ORCID: <https://orcid.org/0009-0004-5086-1121>

**d** Médica especializada en Epidemiología, Hospital regional de la Orinoquía, Yopal, Colombia.  
ORCID: <https://orcid.org/0000-0001-9557-0900>

**e** Médico especializado en Epidemiología, Hospital Regional de la Orinoquía, Yopal, Colombia.  
Correo electrónico: lejovaro@gmail.com. ORCID: <https://orcid.org/0000-0001-6001-5720>

## *Autochthonous Malaria: A Clinical Case*

**Abstract: Introduction:** Malaria, or malaria, is a common parasitic infection in tropical regions of the world, where annually between 300 and 500 million people become infected, resulting in 1.5 to 2.7 million deaths per year. Nowadays, it is considered a serious public health problem due to the conditions that facilitate the reproduction and transmission of the *Plasmodium parasite*. **Objective:** The aim of this manuscript is to present the case of a patient with autochthonous malaria. **Clinical Case:** A 33-year-old female patient presented with a clinical picture evolving over twelve days, characterized by intense pulsatile frontal headache, associated with myalgias, arthralgias, unquantified fever spikes, chills, diaphoresis, and loss of appetite. Physical examination showed no evidence of alterations. However, laboratory tests revealed leukopenia with moderate thrombocytopenia, and blood smear examination revealed parasitized red blood cells with *Plasmodium spp.*, which was confirmed by a positive thick blood smear for *Plasmodium falciparum* (count of 80 trophozoites/ $\mu$ l of blood). Treatment with artemether + lumefantrine and primaquine was administered. After completing the treatment, the patient returned for a follow-up consultation with a negative thick blood smear for hemoparasites, reporting adequate clinical control of the disease. **Conclusions:** Autochthonous malaria is defined as a case occurring in areas without previous transmission, where residents who have had contact with the case and present symptoms should be evaluated, as well as studying possible vectors.

**Keywords:** Malaria; Autochthonous; Plasmodium; Fever; Parasite; Tropical

## *Malária autóctone: caso clínico*

**Resumo: Introdução:** A malária ou paludismo é uma infecção parasitária frequente nas regiões tropicais do mundo, onde anualmente entre 300 e 500 milhões de pessoas são infectadas, sendo responsável por 1,5 a 2,7 milhões de mortes por ano. Hoje em dia, é considerada um problema grave de saúde pública devido às condições que facilitam a reprodução e transmissão do parasita *Plasmodium*. **Objetivo:** O objetivo do manuscrito é apresentar o caso de uma paciente com malária autóctone. **Caso clínico:** Paciente do sexo feminino, 33 anos, que consultou por quadro clínico de doze dias de evolução consistente em cefaleia frontal de alta intensidade do tipo pulsátil, associada a mialgias, artralgias, picos febris não quantificados, calafrios, diaforese e inapetência. O exame físico não mostrou evidências de alterações. No entanto, os exames revelaram leucopenia com trombocitopenia moderada e, no esfregaço de sangue periférico, observaram-se glóbulos vermelhos parasitados com *Plasmodium spp.*, o que foi confirmado pelo estudo de gota espessa positivo para *Plasmodium falciparum* (contagem de 80 trofozoítos/ $\mu$ l de sangue). Foi administrado tratamento com arteméter+lumefantrina e primaquina. Após o término do tratamento, a paciente retornou à consulta com gota espessa de controle negativa para hemoparasitas, confirmando um controle clínico adequado da doença. **Conclusões:** A malária autóctone é definida como um caso apresentado em áreas sem transmissão prévia, onde se deve avaliar os residentes que tiveram contato com o caso e que apresentem sintomas, bem como estudar os possíveis vetores.

**Palavras-chave:** malária; autóctone; plasmodium; febre; parasita; tropical

## Introducción

La malaria es una enfermedad infecciosa que se presenta con mayor frecuencia en las regiones tropicales. Anualmente se infectan entre 300 y 500 millones de personas en el mundo, por lo que hoy en día esta patología es considerada un problema de salud pública grave. Adicionalmente, esta patología es la responsable de 1,5 a 2,7 millones de muertes al año (1).

Esta afección es causada por protozoos del género *Plasmodium*. Las especies que infectan al humano son *P. vivax*, *P. falciparum*, *P. malariae*, *P. ovale*, *P. knowlesi* y *P. cynomolgy*, siendo estas últimas dos de carácter zoonótico puesto que no infectan exclusivamente al hombre. Estos parásitos son transmitidos mediante la picadura de la hembra del mosquito del género anófeles, infectada con esporozoítos del parásito (2, 3).

En el país esta enfermedad es un problema de salud pública importante, puesto que cerca del 85 % del territorio rural colombiano está situado por debajo de los 1600 metros sobre el nivel del mar y presenta condiciones climáticas, geográficas y epidemiológicas aptas para la transmisión de la enfermedad, aunque la mortalidad de la enfermedad ha disminuido, la morbilidad aún se encuentra elevada (4). La malaria autóctona es definida como un caso presentado en áreas sin transmisión previa, donde se identifica indagando los antecedentes de desplazamiento del paciente a zonas endémicas de malaria en los 30 días anteriores a la infección (5).

El objetivo de este manuscrito es reportar el caso de un paciente procedente de zona urbana, de Maní (Casanare), con malaria autóctona.

## Caso clínico

Paciente femenina de 33 años de edad, ama de casa, residente en zona urbana del municipio de Maní (Casanare), quien consultó por cuadro clínico de doce días de evolución, consistente en cefalea frontal de alta intensidad tipo pulsátil, asociado a mialgias, artralgias, picos febriles no cuantificados,

escalofríos, diaforesis e inapetencia, por lo cual se automedicó con acetaminofén sin evidenciar mejoría. La paciente no tenía antecedentes patológicos de importancia.

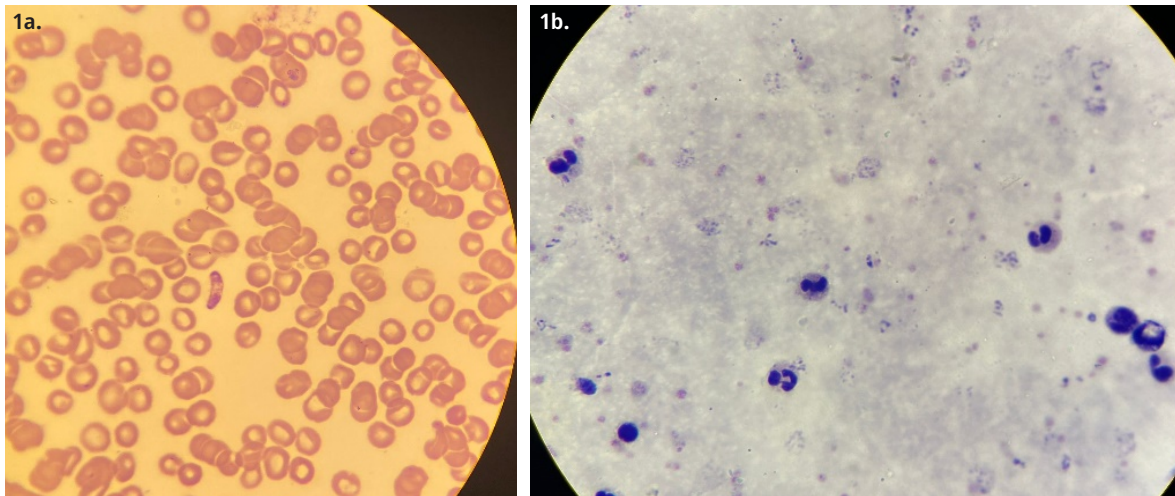
Durante la anamnesis presentó exámenes extrahistóricos que reportaban leucopenia con trombocitopenia moderada y antígenos febriles positivos para *Brucella abortus*. Al examen físico con signos vitales que mostraban tensión arterial 104/72 mmHg, frecuencia cardiaca 92 lpm, frecuencia respiratoria 18 rpm, saturación de oxígeno 98 % con fracción inspiratoria de oxígeno (FIO<sub>2</sub>) al 21 %. El examen físico general se encontraba dentro de rangos de normalidad.

Ante el cuadro clínico y los hallazgos se decidió realizar un hemograma que confirmaba leucopenia ( $3,7 \times 10^3/\text{mm}^3$ ) con trombocitopenia ( $91 \times 10^3/\text{mm}^3$  con presencia de macroplaquetas), la prueba rosa de bengala, los antígenos febriles para *Brucella abortus* y los anticuerpos (IgM e IgG) contra dengue resultaron negativos; sin embargo, se observaron en el frotis de sangre periférica glóbulos rojos parasitados con *Plasmodium falciparum* y *vivax*, lo cual se confirmó mediante el estudio de gota gruesa positivo (recuento de 80 trofozoítos/ul sangre) (figura 1), y que la paciente cursaba con malaria mixta.

Ante estos hallazgos y previo a definir que la función hepática y renal se encontraba dentro de valores normales, se decidió dar manejo farmacológico con arteméter y lumefantrina de 20/120 mg, las cuales se administraron de la siguiente manera: 4 tabletas vía oral inmediatamente, luego a las 8 horas se repitió la dosis y se continuó a las 24 horas, 36 horas, 48 horas y 60 horas de inicio de tratamiento; adicionalmente, se dio primaquina, 15 mg vía oral, por 15 días. Durante la hospitalización se realizó seguimiento a las transaminasas, función renal, electrolitos y hemograma, sin presentar alteración de los mismos.

Una vez finalizado el tratamiento, la paciente asistió nuevamente a consulta con gota gruesa de control negativo para hemoparásitos, refiriendo adecuado control clínico de la enfermedad.

**Figura 1.** Frotis de sangre periférica en que se evidencian glóbulos rojos parasitados. **1a.** *Plasmodium falciparum*, **1b.** *Plasmodium vivax*.



Fuente: foto tomada por los autores.

## Consideraciones éticas

Al tratarse de un caso clínico, se obtuvo el consentimiento informado del paciente y familiar. Adicionalmente, no se presentaron datos de identificación para preservar la información anónima y dar un adecuado manejo de confidencialidad a los datos del paciente.

## Discusión

La infección por malaria es causada por interacciones entre humanos, mosquitos y el patógeno. Los mosquitos hembra durante la puesta de huevos experimentan una deficiencia de proteínas y sacarosa vegetal que son necesarias para la maduración de los huevos, lo cual lleva a que se alimenten de sangre de los humanos, momento en que pueden infectarlos con una picadura efectiva donde se inyectan protozoos infecciosos (del género *Plasmodium*) en el torrente sanguíneo humano (6).

El período de incubación oscila entre 8 a 30 días según la especie que infecte. Clínicamente en los primeros días de la infección los síntomas son inespecíficos (mialgias, fotofobia, artralgias, anorexia, náuseas o vómitos) que es imposible distinguir de otros procesos infecciosos, sin embargo, se debe sospechar en individuos que vivan en zonas endémicas y que presenten fiebres elevadas acompañadas de escalofríos (7). Una característica

de la crisis febril es que posterior al episodio de alza térmica, el paciente suele sudar copiosamente y se empieza a sentir mejor, al quedar exhausto se duerme, sintiéndose bien hasta el comienzo del nuevo paroxismo que se da entre las 36 y 72 horas posteriores (8). El cuadro en mención fue similar a lo presentado por la paciente.

La malaria puede generar distintas complicaciones, dentro de lo que se presenta la fiebre del agua negra, fallo renal grave por la hemólisis, hiperoxia y paludismo cerebral que puede llevar a patologías como el síndrome de encefalopatía posterior reversible (PRES), la retinopatía palúdica, el síndrome neurológico pospalúdico (PMNS), la encefalomiелitis aguda diseminada (ADEM), el síndrome de Guillain-Barré (GBS) y la ataxia cerebelosa (9). Nuestra paciente no presentó ninguna de ellas y evolucionó adecuadamente.

Los diagnósticos diferenciales de la malaria se deben realizar con cuadros febriles infecciosos que tienen un curso agudo y manifestaciones clínicas generales, dentro de las que se incluyen la bluce-losis, leptospirosis, dengue, fiebre tifoidea y fiebre amarilla, entre otras (10).

La presencia de dos o más especies simultáneas de *Plasmodium spp*, junto con síntomas de paludismo, es considerada una malaria mixta (MMx), y esta presenta una mayor morbimortalidad. Sin embargo, es una condición subdiagnosticada (11, 12).

El diagnóstico se realiza mediante las técnicas de frotis y gota gruesa, en la que aparece el parásito infectando los glóbulos rojos; la fase en la que se encuentren dependerá de la fase del ciclo en que se tome la muestra (13). En los casos de malaria autóctona es prudente tomar muestras de sangre a todos los contactos del caso y residentes que tengan historia de fiebre actual o en los 30 días anteriores, así como identificar los anofelinos vectores y sus criaderos (14, 15).

El manejo para el paludismo cuenta con un arsenal terapéutico amplio; sin embargo, las medidas de manejo son complejas, por lo que es importante estructurar un manejo basado en las guías y en la epidemiología de resistencia a los distintos medicamentos, con el fin de lograr un control eficaz y efectivo de la enfermedad. Además es muy importante conocer la fase en la que se encuentra el parásito *sis* para poder actuar sobre él. Entre los fármacos de que se dispone en la actualidad se destacan la quinina, la cloroquina, amodiaquina, las sulfonamidas, las sulfonas, clorguanidina, pirimetamina y la primaquina (15-17).

## Conclusiones

La relevancia del caso radica en dos aspectos importantes, en primer lugar se trata de una malaria mixta, donde se reportó la presencia de dos especies del grupo *Plasmodium*, con sintomatología de paludismo, y donde el paciente reportó de manera adecuada al manejo instaurado. Por otro lado, se consideró como cuadro de malaria autóctona, lo cual es definido como caso presentado en áreas sin transmisión previa (áreas no endémicas).

Ante este tipo de situaciones, el profesional de laboratorio cumple un rol importante para realizar la identificación y diferenciación del microorganismo; por otro lado, se debe recomendar a los profesionales de la salud y autoridades sanitarias evaluar a los residentes que tuvieron contacto con el caso y que presenten síntomas, así como estudiar los posibles vectores, con el fin de establecer estrategias para prevenir su propagación en áreas no endémicas.

Aunque el manejo farmacológico es complejo, es importante establecer medidas terapéuticas

tempranas para evitar complicaciones a corto y largo plazo, y disminuir la mortalidad y bajar las tasas de secuelas.

## Financiación

Propio de los autores.

## Conflicto de intereses

Los autores refieren que no presentan conflicto de intereses.

## Referencias

- (1) Poespoprodjo JR, Douglas NM, Ansong D, Kho S, Anstey NM. Malaria. Lancet [Internet]. 2023;402(10419):2328- 45. Disponible en: [http://dx.doi.org/10.1016/s0140-6736\(23\)01249-7](http://dx.doi.org/10.1016/s0140-6736(23)01249-7)
- (2) Savi MK. An overview of malaria transmission mechanisms, control, and modeling. Med Sci (Basel) [Internet]. 2022;11(1):3. Disponible en: <http://dx.doi.org/10.3390/medsci11010003>
- (3) Putaporntip C, Kuamsab N, Seethamchai S, Pattanawong U, Rojrung R, Yanmanee S, et al. Cryptic *Plasmodium inui* and *Plasmodium fieldi* Infections Among Symptomatic Malaria Patients in Thailand. Clin Infect Dis [Internet]. 2022;75(5):805-12. Disponible en: <http://dx.doi.org/10.1093/cid/ciab1060>
- (4) Quintero L, López MB, Ramírez H, Castaño JC. Descripción de un brote epidémico de malaria en una comunidad indígena asentada en la zona urbana de Armenia, Quindío. Colombia 2012. Biomedica [Internet]. 2014;35(1). Disponible en: <http://dx.doi.org/10.7705/biomedica.v35i1.2195>
- (5) Feng J, Zhang L, Huang F, Yin J-H, Tu H, Xia Z-G, et al. Ready for malaria elimination: zero indigenous case reported in the People's Republic of China. Malar J [Internet]. 2018;17(1). Disponible en: <http://dx.doi.org/10.1186/s12936-018-2444-9>
- (6) Arifin SMN, Zhou Y, Davis GJ, Gentile JE, Madey GR, Collins FH. An agent-based model of the population dynamics of *Anopheles gambiae*. Malar J [Internet]. 2014;13(1). Disponible en: <http://dx.doi.org/10.1186/1475-2875-13-424>
- (7) Guinovart C, Sigauque B, Bassat Q, Loscertales MP, Nhampossa T, Acácio S, et al. The epidemiology of severe malaria at Manhiça District Hospital, Mozambique: a retrospective analysis of 20 years of malaria admissions surveillance data. Lancet Glob Health

- [Internet]. 2022;10(6):e873- 81. Disponible en: [http://dx.doi.org/10.1016/s2214-109x\(22\)00125-5](http://dx.doi.org/10.1016/s2214-109x(22)00125-5)
- (8) Pereira Á, Pérez M. Epidemiología y tratamiento del paludismo. *Offarm* [Internet]. 2002 [citado el 22 de enero de 2024];21(6):110-4. Disponible en: <https://www.elsevier.es/es-revista-offarm-4-articulo-epidemiologia-tratamiento-del-paludismo-13033516>
  - (9) Trivedi S, Chakravarty A. Neurological complications of malaria. *Curr Neurol Neurosci Rep* [Internet]. 2022;22(8):499-513. Disponible en: <http://dx.doi.org/10.1007/s11910-022-01214-6>
  - (10) Varo R, Chaccour C, Bassat Q. Update on malaria. *Med Clin (Barc)* [Internet]. 2020 [citado el 13 de marzo de 2024];155(9):395-402. Disponible en: <https://pubmed.ncbi.nlm.nih.gov/32620355/>
  - (11) Carmona-Fonseca J, Arango E. Malaria mixta: revisión general. *Rev médicas UIS* [Internet]. 2012 [citado el 13 de marzo de 2024];25(1). Disponible en: <https://revistas.uis.edu.co/index.php/revistamedicasuis/article/view/2861>
  - (12) Haghdoost AA, Alexander N. Systematic review and meta-analysis of the interaction between *Plasmodium falciparum* and *Plasmodium vivax* in humans. *J Vector Borne Dis* [Internet]. 2007 [citado el 13 de marzo de 2024];44(1). Disponible en: <https://pubmed.ncbi.nlm.nih.gov/17378215/>
  - (13) Mathison BA, Pritt BS. Update on malaria diagnostics and test utilization. *J Clin Microbiol* [Internet]. 2017;55(7):2009-17. Disponible en: <http://dx.doi.org/10.1128/jcm.02562-16>
  - (14) Shretta R, Liu J, Cotter C, Cohen J, Dolenz C, Makomva K, *et al*. Malaria Elimination and Eradication. En: *Disease Control Priorities, Third Edition (Volume 6): Major Infectious Diseases*. The World Bank; 2017. p. 315-46.
  - (15) Feng J, Tu H, Zhang L, Zhang S, Jiang S, Xia Z, *et al*. Mapping transmission foci to eliminate malaria in the People's Republic of China, 2010-2015: a retrospective analysis. *BMC Infect Dis* [Internet]. 2018;18(1). Disponible en: <http://dx.doi.org/10.1186/s12879-018-3018-8>
  - (16) Hanboonkunupakarn B, White NJ. Advances and roadblocks in the treatment of malaria. *Br J Clin Pharmacol* [Internet]. 2022;88(2):374-82. Disponible en: <http://dx.doi.org/10.1111/bcp.14474>
  - (17) Daily JP, Minuti A, Khan N. Diagnosis, treatment, and prevention of malaria in the US: A review. *JAMA* [Internet]. 2022;328(5):460. Disponible en: <http://dx.doi.org/10.1001/jama.2022.12366>



**Disponible en:**

<https://www.redalyc.org/articulo.oa?id=91082535009>

Cómo citar el artículo

Número completo

Más información del artículo

Página de la revista en redalyc.org

Sistema de Información Científica Redalyc  
Red de revistas científicas de Acceso Abierto diamante  
Infraestructura abierta no comercial propiedad de la  
academia

Lady Tatiana Cortés Jiménez,  
Camilo Andrés Rivera Perdomo, Duván Felipe Velandia,  
Lorena García Agudelo, Ledmar Jovanny Vargas Rodríguez

**Malaria autóctona: caso clínico\***

**Autochthonous Malaria: A Clinical Case**

**Malária autóctone: caso clínico**

*Revista Med*

vol. 32, núm. 1, p. 101 - 106, 2024

Universidad Militar Nueva Granada. Facultad de Medicina,

**ISSN:** 0121-5256

**ISSN-E:** 1909-7700

**DOI:** <https://doi.org/10.18359/rmed.7183>