

Reportes de Caso

Schwannoma de colon derecho: a propósito de un caso

Schwannoma of the right colon: case report

José Richard Tenazoa Villalobos

Hospital Víctor Lazarte Echegaray – EsSalud, Perú

Universidad Privada Antenor Orrego, Perú

Edgar Fermín Yan-Quiroz

Hospital de Alta Complejidad Virgen de la Puerta – EsSalud,

Perú

Universidad Privada Antenor Orrego, Perú

Isac Adesman Miranda Narro

Hospital Víctor Lazarte Echegaray – EsSalud, Perú

Universidad Privada Antenor Orrego, Perú

Acta Médica Peruana vol. 41 núm. 1 47
52 2024

Colegio Médico del Perú
Perú

Recepción: 21 Febrero 2024
Aprobación: 17 Abril 2024

Resumen: El schwannoma de colon es una entidad sumamente rara que puede debutar como lesión subepitelial con signos ulcerativos de melena y anemia. El estudio de imágenes nos orienta a la localización mientras que la biopsia colonoscópica no es de ayuda. Muchas veces el diagnóstico y tratamiento se efectúa con la resección de la lesión en tanto que el diagnóstico final se realiza en el posoperatorio por histopatología y por la inmunohistoquímica, la cual muestra positividad intensa para S100 y vimentina en las células tumorales con un índice de proliferación KI67 menor al 1%, por lo que se concluye que se trata de una lesión benigna. Presentamos el siguiente caso por su dificultad diagnóstica pre e intraoperatoria, clínica inespecífica y diagnóstico definitivo por inmunohistoquímica.

Palabras clave: Inmunohistoquímica, Neoplasias del Colon, Neurilemoma.

Abstract: Colon schwannoma is an extremely rare entity that may debut as a subepithelial lesion with ulceration signs, such as melena and anemia. Imaging studies guide us to localization, while a colonoscopy biopsy is not helpful. Many times, the diagnosis and treatment are made with lesion resection, and the final diagnosis is postoperatively made with histopathology and immunohistochemistry, which shows intense positivity for S100 and vimentin in tumor cells with a KI67 proliferation index of less than 1%, therefore, it is concluded that this is a benign lesion. We present this case due to its pre- and intraoperative diagnostic difficulty, non-specific symptoms, and its definitive diagnosis that was achieved with immunohistochemistry.

Keywords: Immunohistochemistry, Colonic Neoplasms, Neurilemmoma.

INTRODUCCIÓN

El schwannoma es una lesión neoplásica posible de encontrar en todo el cuerpo, en relación con las envolturas nerviosas, originada en las células de Schwann. Los lugares donde se ubica con mayor frecuencia son el nervio acústico (neuroma acústico) y el territorio periférico en la cabeza y cuello así como las extremidades superiores e inferiores. La ubicación en el tracto digestivo es excepcional y su presencia en el colon, en ausencia de una neurofibromatosis asociada, es poco común [1].

Los schwannomas primarios del colon suelen ser benignos, pero de forma inhabitual (2%) pueden presentar degeneración maligna; suelen presentarse como un pólipo que puede ulcerar la mucosa dando síntomas inespecíficos como dolor abdominal con sangrado rectal, dificultad defecatoria, obstrucción colónica o invaginación. La mayoría de las veces la biopsia no es diagnóstica, ya que esta lesión es submucosa, un resultado adecuado solo se consigue con la obtención de la pieza quirúrgica completa para la evaluación histológica y la realización de inmunohistoquímica [2,3]. Presentamos el siguiente caso, que representó para el cirujano oncólogo y al equipo multidisciplinario, una dificultad diagnóstica, así como un tratamiento y manejo que incluyó a gastroenterología, imágenes y al Servicio de Anatomía Patológica.

CASO CLÍNICO

Paciente varón de 81 años, natural y procedente de Salaverry, con historial de madre fallecida de cáncer gástrico. Antecedente de hipertensión arterial esencial en tratamiento con irbersartán 150 mg, 1 tableta cada 12 h; hidroclorotiazida 12,5 mg, 1 tableta cada 24 h; amlodipino 5 mg, 1 tableta cada 24 h y carvelidol 12,5 mg, 1 tableta cada 24 h. Niega alergia a medicamentos. Tiempo de enfermedad de 1 año, caracterizado por la aparición de melenas esporádicas. Acude a la emergencia del Hospital Víctor Lazarte Echegaray el 04.03.22 por presentar melena persistente en nueve oportunidades durante 2 días. El resultado de hemoglobina al ingreso es de 9,3 g/dL, con descenso a las 24 h a 7,3 g/dL. Se le transfunde un paquete globular y se hace interconsulta con Gastroenterología donde se le realiza una endoscopia digestiva alta (07.03.23) en la que se evidencia que en 1/3 distal del esófago se observan cordones varicosos que se aplanan. A la insuflación no se mostró signos de sangrado reciente o acentuación de plexo venoso por debajo de línea Z. Estómago: lago mucoso claro, motilidad y distensibilidad conservada. Fondo: acentuación del patrón vascular. Cuerpo: pliegues gástricos conservados, mucosa sin alteraciones. Antro: erosiones parcelares prepilóricas. Píloro: central, permeable. Duodeno: bulbo y segunda porción con erosiones

parcelares. Conclusiones: 1) Varices esofágicas grado I, SSR. 2) Gastroduodenitis erosiva y 3. Gastropatía atrófica fúndica. No vuelve a presentar melena y se le da de alta por Emergencia indicándosele omeprazol 20 mg 1 tableta vía oral cada 12 h.

Tuvo cita por consulta externa de Gastroenterología el 17.03.22 donde le solicitan ecografía abdominal superior (28.05.22), cuyo resultado fue informado como sigue: hígado: presenta extenso quiste lobulado mide 157 x 120 x 137 mm volumen 1340 cc, adyacente a este otro quiste de 32 x 37 mm de similares características; vías biliares intrahepáticas no dilatadas. Vesícula biliar: mide 91 x 30mm paredes de 4 mm con algunas litiasis en su interior de hasta 15 mm. No liquido libre. Por tales hallazgos el Servicio de Gastroenterología le solicitó el 18.06.22 una tomografía de abdomen y pelvis con contraste EV (23.09.23), con el siguiente informe: hígado altura 173 mm; en segmento 6, 7 y 8 se observa extensa imagen quística homogénea que

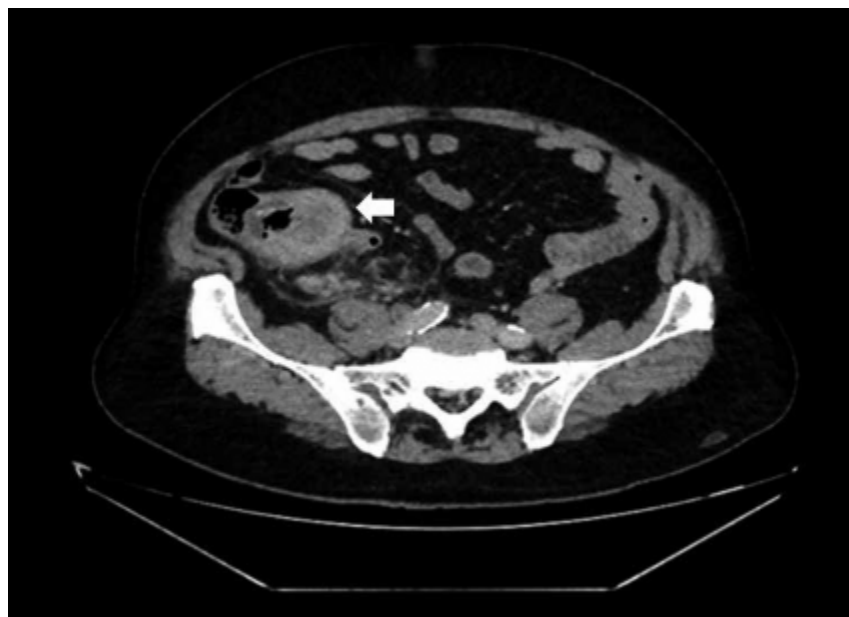


Figura 1.

Lesión dependiente del ciego hipodensa captadora del contraste que mide aproximadamente 104 x 41 mm de bordes regulares asociado a cambios inflamatorios de la grasa adyacente Flecha

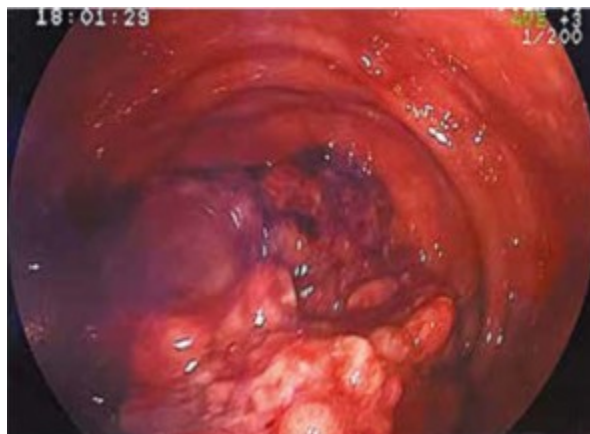

Figura 2.

Colonoscopia tumoración gigante ulcerada e infiltrante que compromete ciego hasta el colon ascendente

mide 160 x 177 x 207 mm, con un volumen de 3000 cc, con una densidad al estudio sin contraste de 1 a 10 UH, y al estudio con contraste no se evidenció captación patológica. Otros tres quistes de similares características, el de mayor tamaño en segmento 5, que mide 38 x 31 x 35 mm, volumen 21 cc, la lesión quística de gran tamaño condiciona dilatación de la vía biliar intrahepática. Colédoco 5,8 mm y vena porta 8,5 mm. Vesícula biliar desplazada y comprimida mide 77 x 28 mm contiene en su interior dos litiasis con centro hipodenso y bordes hiperdensos que miden 17 x 14 mm y 14 x 13 mm.

Estómago poco distendido paredes no valorables, la región del antro es comprimida por la gran lesión quística hepática, asas delgadas no dilatadas. Dependiente del ciego se observa formación hipodensa captadora del contraste que mide aproximadamente 104 x 41 mm de bordes regulares asociado a cambios inflamatorios de la grasa adyacente, muestra calcificación de sus paredes. Lo descrito podría estar relacionado con un proceso neoproliferativo de apéndice cecal, del ciego, entre otros (Figura 1). Ganglios retroperitoneales de aspecto inflamatorio, el mayor de 22 x 7 mm. Ausencia de líquido libre en cavidad.

Por razones extramédicas el Servicio de Gastroenterología vuelve a atender al paciente el 21.12.23 y le programa colonoscopia (13.03.23), con el siguiente informe: posición: decúbito lateral izquierdo. Inspección: no se evidencian lesiones. Tacto rectal: esfínter normotónico, ausencia de tumoraciones palpables, ausencia de coccigodinia, dedo en guante limpio. Instrumentación: se ingresa hasta zona cecoascendente. No se puede avanzar por tumoración gigante que ocupa un 90% de la luz que se proyecta desde ciego hacia colon ascendente y que retrae de manera excéntrica zona cecal que impide acomodar colonoscopio para optima toma de biopsia. Conclusión: tumoración ulcerada infiltrante que compromete ciego y

colon ascendente. El resultado histopatológico fue el siguiente: muestra constituida por tejido ulcerado, con material fibrinoleucocitario y escasas células atípicas. Estudio de inmunohistoquímica no contributorio (Figura 2).

Con tales resultados es derivado a Consultorios Externos de Cirugía Oncológica donde lo atienden el 11.04.23 y solicitan los siguientes exámenes:

Exámenes laboratoriales (28.06.23): hemoglobina: 13,7 g/dL; leucocitos: 6530 mm³; plaquetas: 323 000 mm³; grupo sanguíneo: O (+); tiempo de protrombina: 13,18 s; TPT: 25,18 s; INR: 1,10; glucosa: 104 mg/dL; urea: 30 mg/dL; creatinina: 1 mg/dL; albúmina: 4,16 g/dL; TGO: 18 UI/L; TGP: 18 UI/L; GGT 92 UI/L; fosfatasa alcalina: 250 U/L; bilirrubina total: 1,56 mg/dL; bilirrubina directa: 0,37 mg/dL; examen de orina: negativo.

Luego de evaluar el caso se decide la intervención quirúrgica y se le programa para cirugía. Fue operado el 11.08.23 mediante laparotomía exploratoria, destechamiento de quiste hepático más hemicolectomía derecha radical, linfadenectomía radical D3 y anastomosis ileocólica laterolateral, colecistectomía y colocación de dren Blake. Dentro de los hallazgos operatorios se tiene la ausencia de implantes y de líquido libre. Se evidencia quiste hepático de 20 x 18 cm de bordes regulares, poco vascularizado, blando, móvil, que ocupa casi en la totalidad el lóbulo hepático derecho; se procede a la aspiración del contenido de color transparente inodoro, incoloro, no restos con el destechamiento del mismo y extirpación de la cápsula quedando expuesto parénquima hepático hipotrófico. Se observa lesión nacarada, regular, ovoidea que infiltra serosa de 8 x 10 cm. pétrea y fija a ciego que impresiona nacer de la base (Figura 3).

Paciente tolera acto operatorio, evoluciona favorablemente y es dado de alta al quinto día posoperatorio.

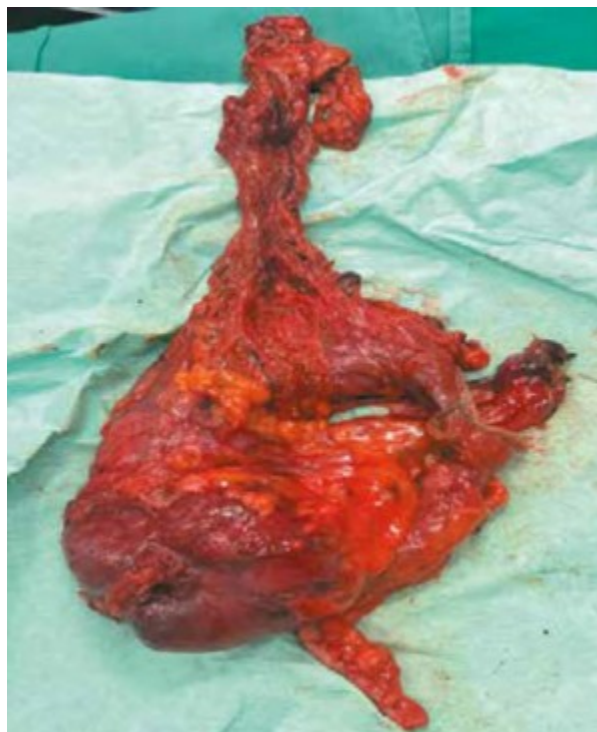

Figura 3.

Tumor de ciego de 8 x 10 cm de forma regular ovoidea y pétrea

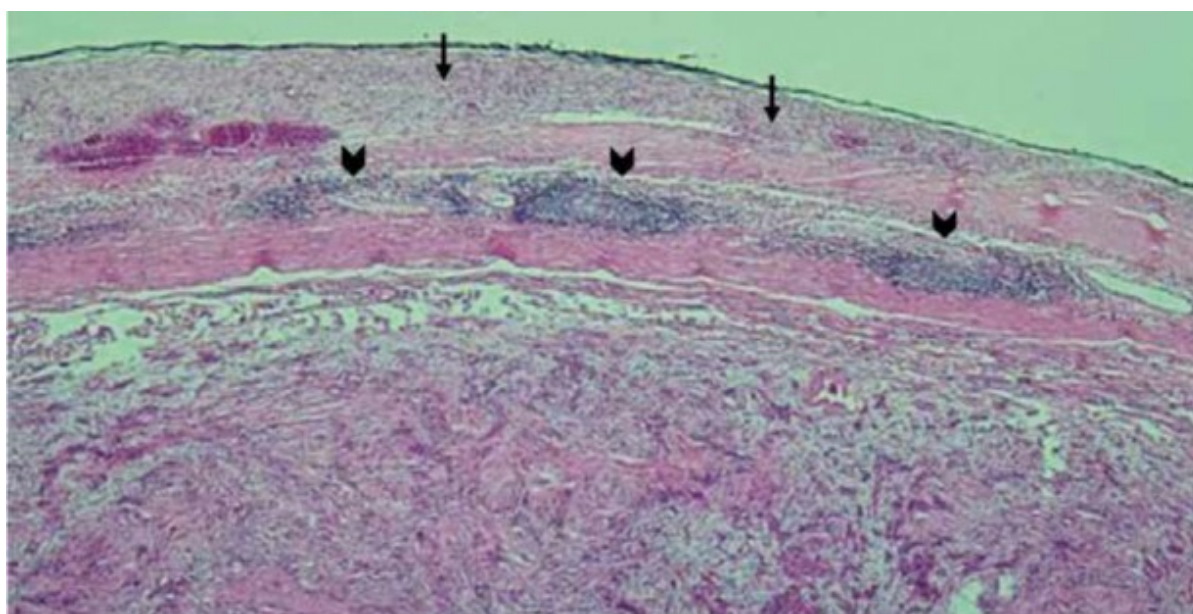


Figura 4.

Muestra ciego tinción H&E Aumento 100 x. Se observa cúmulos linfoides peritumorales en forma de borde de tumor rodeado por tejido linfático cabeza de flechas además de infiltración aguda de células inflamatorias flechas

El resultado histopatológico fue el siguiente:

Microscopía. se recibe producto de hemicolectomía derecha que mide 32 x 3 cm. Íleon mide 9 x 2 cm, borde de sección quirúrgico

proximal mide 2,5 x 0,8 cm y borde de sección quirúrgico distal mide 2,5 x 1 cm. Apéndice cecal que mide 3 x 0,5 cm y epiplón que mide 22 x 14 x 3,5 cm. La serosa colónica es de color pardo oscuro. Abierto el espécimen por el borde antimesentérico se observa en ciego una formación tumoral que mide 8 x 4,5 x 4 cm que obstruye el 90% de la luz, es de color pardo amarillento, de aspecto nodular, dista a 0,1 cm de la serosa, dista a 8 cm de borde de sección quirúrgico proximal y a 29 cm del borde de sección quirúrgico distal.

Colon derecho: cuadro histomorfológico compatible con schwannoma (Figura 4).

Diámetro tumoral mayor: 8 cm; localización: ciego, apéndice cecal con obliteración fibrosa. Otros hallazgos: cúmulos linfoides en tejido adiposo peritumoral e infiltrado inflamatorio agudo con focos supurativos. Bordes de sección quirúrgicas: libre de lesión. Epiplón con vasos y focos de hemorragia intersticial. Ganglios linfáticos: (0/22).

Estudio de inmunohistoquímica: vimentina (+); S100: positivo difuso; CD 117: negativo; actina: negativo; desmina: negativo; GFAP: positivo focal; HMB45: negativo; Ki67: 1% (Figuras 5 y 6). El perfil de inmunohistoquímica favorece el diagnóstico de schwannoma.

Quiste hepático: quiste hepático simple asociado a quistes biliares simples en parénquima hepático circundante. Vesícula




Figura 5.

Muestra: ciego, inmunohistoquímica. Aumento 100x, tinción difusa de vimentina. Se observa que tiñe el citoplasma de forma intensa (flecha) y esto indica que se trata de un tumor de origen mesenquimal

biliar: colecistitis crónica con áreas de hiperplasia vellosa y erosión de epitelio de superficie. Colesterolosis leve. Colelitiasis. Actualmente paciente no presenta signos de secundarismo con buen pronóstico, su último control fue el 10.10.23 donde fue derivado al Servicio de Urología por presentar hipertrofia prostática benigna.

DISCUSIÓN

Los schwannomas gastrointestinales son tumores benignos relativamente raros que surgen de las células de Schwann en la vaina nerviosa. Suelen originarse en el estómago y rara vez en el colon. En el colon la localización más frecuente es el ciego y el colon rectosigmoide, pero es poco frecuente en el colon ascendente [4]. El schwannoma gastrointestinal se presenta por igual en hombres y mujeres en un amplio grupo de edad (18-87 años) y la edad promedio se sitúa entre los seis y siete años [4,5].

Los schwannomas colorrectales se describen como circunscritos, pero no encapsulados, mientras que los schwannomas de tejido blando periférico tienen una cápsula fibrosa bien marcada. Estos Schwannomas crecen en base de los nervios periféricos o raíces nerviosas en patrón excéntrico, no obstante, cuando estos tumores son grandes, las fibras nerviosas no son fáciles de identificar [6]. Muchos schwannomas colorrectales están histológicamente conectados al estroma circundante y, en muchos casos, tienen un infiltrado inflamatorio prominente que contiene linfocitos, eosinófilos y mastocitos. Por lo tanto, los schwannomas colorrectales de mayor tamaño suelen causar erosión o ulceración extensa, al igual que los pólipos juveniles y los pólipos fibromas inflamatorios. Por lo tanto, el diagnóstico preoperatorio preciso del schwannoma de colon es difícil [7].

Los schwannomas, por lo general, contienen en las láminas histopatológicas formas bifásicas conocidas como Antoni A y B (denso y suelto) y un conglomerado nuclear (cuerpos de Verocay) y núcleos en forma de huso, también se han descritos schwannomas melanóticos con un subtipo psamomatoso (cuerpos circulares con láminas de calcio) y, a diferencia de los otros, tienen riesgo de malignidad. Son raras las presentaciones de schwannomas plexiformes, que aparecen como conglomerados múltiples de esta neoplasia y ocasionalmente son esporádicos o asociados con schannomatosis y tienen bajo riesgo de volverse malignos [8]. Los schwannomas de larga data manifiestan cambios degenerativos tipo pleomorfismo nuclear, hialinización de vasos sanguíneos, hemorragia, necrosis y calcificaciones [6].

Este caso no fue la excepción, ocurrió en un paciente masculino de 81 años, a quien se le encontró en la colonoscopia una lesión preoperatoria grande, ulcerada y cuyo resultado de la biopsia no fue concluyente, por lo que fue necesario resear la lesión para obtener una muestra representativa y adecuada para tipificación histológica.

Respecto a las imágenes, Vega *et al.* [2] señalan que en la tomografía computarizada los schwannomas de colon suelen presentarse como paredes redondas, bien definidas, homogéneas y sin signos de cambios quísticos, necrosis, sangrado o calcificación [10]. En las tomografías,

los schwannomas son hipodensos y realzan al contraste; en la resonancia magnética muestran intensidad intermedia en T1 y en T2 son hiperintensos. Cabe resaltar que se presentan como imágenes fusiformes, es común ver el signo de diana, la apariencia es heterogénea y mucho de ellos presentan degeneración quística [6,9]. El diagnóstico diferencial más importante que considerar corresponde a los tumores del estroma gastrointestinal (GIST), que también tienen un origen submucoso y se comportan de manera diferente en las imágenes, dependiendo de su tamaño y grado de malignidad. Las lesiones menores de 3 cm muestran una cicatrización homogénea, mientras que las lesiones más grandes presentan áreas de necrosis con una cicatrización heterogénea.

En cuanto al tratamiento, se recomienda la ecografía endoscópica en lesiones subepiteliales mayores a 1 cm de diámetro. Sin embargo, para lesiones subepiteliales mayores de 3 cm, la mejor opción de tratamiento es la resección quirúrgica completa con márgenes libres negativos. La cirugía radical no es necesaria [10]. La alta frecuencia de resecciones radicales observada en la literatura se debe a la falta de un diagnóstico preoperatorio adecuado [11]. Como el tipo histológico era incierto, se realizó una linfadenectomía D3 porque existía la posibilidad, aunque alejada, de adenocarcinoma subyacente a la lesión. El pronóstico tras la resección quirúrgica es bueno, con remisión de síntomas posoperatorios casi completos, las recurrencias son infrecuentes cuando se realiza la resección completa [12,13].

El diagnóstico final se basa en la inmunohistoquímica de la pieza quirúrgica. El schwannoma se tiñe fuertemente para S100, vimentina y proteína ácida fibrilar glial y no reacciona para CD117, CD34, actina o citoqueratinas, que son más comunes en GIST, tumores autónomos del tracto gastrointestinal o tumores musculares, además, el índice mitótico debería realizarse para distinguir una enfermedad benigna de maligna [14,15].

En conclusión, debemos tener un alto nivel de sospecha e incluir el schwannoma en nuestro diagnóstico diferencial cuando el diagnóstico preoperatorio mediante biopsia endoscópica no es satisfactorio, y observar atentamente las imágenes para lograr un tratamiento adecuado para este tumor. Debido a su naturaleza benigna, estos pacientes tienen buen pronóstico y la recurrencia o metástasis es extremadamente rara [16].

REFERENCIAS BIBLIOGRÁFICAS

1. Barrera E. Alejandro. Schwannoma de colon derecho tratado por colectomía laparoscópica. *Rev. cir.* [Internet]. 2019 Oct [citado 2023 Nov 13]; 71(5): 450-453. Disponible http://www.scielo.cl/scielo.php?script=sci_arttext&pid=S2452-45492019000500450&lng=es. <http://dx.doi.org/10.35687/s2452-454920190005256>.
2. Vega F. Ricardo, Vicentela I. Andrés, Gatica T. Consuelo, Franz G. Gerhard, Molina V. Matías. Schwannoma de colon: Reporte de caso y revisión de la literatura. *Rev chil radiol* [Internet]. 2020 Dic [citado 2023 Nov 13]; 26(4): 168-171. Disponible en: http://www.scielo.cl/scielo.php?script=sci_arttext&pid=S0717-93082020000400168&lng=es. <http://dx.doi.org/10.4067/S0717-93082020000400168>.
3. Sanguinetti JM, Polesel JL, Bogado SA, Rivas H, Lépure MP, Gonorazky S, Portelli M. Schwannoma de colon sigmoide. Reporte de un caso. *Acta Gastroenterol Latinoam* 2017;47 (4): 297- 301. Vol47N4-PDF10.pdf (actagastro.org)
4. Ersoy O, Sekmen U, Goksel S, Hamzaoglu H, Paksoy M. Schwannoma in ascending colon: A rare cause of abdominal pain. *Case Reports in Clinical Medicine*, 2014, 3, 314-318- Disponible en: <http://www.scirp.org/journal/crcm>.
5. Mysorekar, VV, Rao SG, Jalihal U, Sridhar M. Schwannoma of the Ascending Colon. *Indian Journal of Pathology and Microbiology* 2010; 53: 198-200. <http://dx.doi.org/10.4103/0377-4929.59241>.
6. Pilavaki M, Chourmouzi D, Kiziridou A, Skordalaki A, Zampoukas T, Drevelengas A. Imaging of peripheral nerve sheath tumors with pathologic correlation: pictorial review. *Eur J Radiol* 2004; 52:229-239. <https://doi.org/10.1016/j.ejrad.2003.12.001>
7. Kojima Y, Yamaguchi T, Taguchi S, Kondo E, Yokoyama M, Shirayama S, Nikaido T, Yanagida O. Ascending Colon Schwannoma Surgically Treated after Accurate Preoperative Diagnosis. *Case Rep Gastroenterol*. 2020 Oct 15;14(3):483-490. doi: 10.1159/000509542.
8. Skovronsky DM, Oberholtzer JC. Pathologic classification of peripheral nerve tumors. *Neurosurg Clin N Am*. 2004 Apr;15(2):157- 66. doi: 10.1016/j.nec.2004.02.005.
9. Crist J, Hodge JR, Frick M, Leung FP, Hsu E, Gi MT, Venkatesh SK. Magnetic Resonance Imaging Appearance of Schwannomas from Head to Toe: A Pictorial Review. *J Clin Imaging Sci*. 2017 Oct 3; 7:38. doi: 10.4103/jcis.JCIS_40_17.

10. Barbeiro S, Martins C, Gonçalves C, Arroja B, Canhoto M, Silva F, *et al.* Schwannoma-A Rare Subepithelial Lesion of the Colon. *GE Port J Gastroenterol.* 2015 Mar 26;22(2):70-74. doi: 10.1016/j.jpge.2015.01.006.
11. Vohra RR, Bokhari SFH, Owais M, Haseeb M, Kharal F. Schwannoma of the Ascending Colon in a 22-Year-Old Male: A Case Report. *Cureus.* 2022 Nov 27;14(11): e31946. doi: 10.7759/cureus.31946.
12. Kim DH, Murovic JA, Tiel RL, Kline DG. Operative outcomes of 546 Louisiana State University Health Sciences Center peripheral nerve tumors. *Neurosurg Clin N Am.* 2004 Apr;15(2):177-92. doi: 10.1016/j.nec.2004.02.006.
13. Young ED, Ingram D, Metcalf-Doetsch W, Khan D, Al Sannaa G, Le Loarer F, *et al.* Clinicopathological variables of sporadic schwannomas of peripheral nerve in 291 patients and expression of biologically relevant markers. *J Neurosurg.* 2018 Sep;129(3):805-814. doi: 10.3171/2017.2.JNS153004.
14. Bohlok A, Khoury E, Bormans A, Gomez Galdon M, Vouche M, Nakadi E, *et al.* Schwannoma of the colon and rectum: a systematic literature review. *World Journal of Surgical Oncology* 2018; 16:125. Disponible en: <https://doi.org/10.1186/s12957-018-1427-1>.
15. Wang WB, Chen WB, Lin JJ, Xu JH, Wang JH, Sheng QS. Schwannoma of the colon: A case report and review of the literature. *Oncol Lett.* 2016 Apr;11(4):2580-2582. doi: 10.3892/ol.2016.4271.
16. Verdú-Fernández MA, Guillén-Paredes MP, García-García ML, García-Marín JA, Pellicer-Franco E, Aguayo-Albasin JL. Schwannoma en colon descendente: presentación de una neoplasia en rara localización. *Rev. esp. enferm. dig.* [Internet]. 2013 Sep [citado 2024 Abr 30]; 105(8): 502-503. Disponible en: http://scielo.isciii.es/scielo.php?script=sci_arttext&pid=S1130-01082013000800014&lng=es. <https://dx.doi.org/10.4321/S1130-01082013000800014>.



Disponible en:

<https://www.redalyc.org/articulo.oa?id=96678361008>

Cómo citar el artículo

Número completo

Más información del artículo

Página de la revista en redalyc.org

Sistema de Información Científica Redalyc
Red de revistas científicas de Acceso Abierto diamante
Infraestructura abierta no comercial propiedad de la
academia

José Richard Tenazoa Villalobos, Edgar Fermín Yan-Quiroz,
Isac Adesman Miranda Narro

Schwannoma de colon derecho: a propósito de un caso
Schwannoma of the right colon: case report

Acta Médica Peruana

vol. 41, núm. 1, p. 47 - 52, 2024

Colegio Médico del Perú, Perú

actamedicaperuana@cmp.org.pe

ISSN: 1018-8800 / **ISSN-E:** 1728-5917

DOI: <https://doi.org/10.35663/amp.2024.411.2814>

AMP



CC BY-NC 4.0 LEGAL CODE

**Licencia Creative Commons Atribución-NoComercial 4.0
Internacional.**