

Artículos Originales

Ensayo clínico controlado aleatorio de dos técnicas quirúrgicas para pterigión primario en pacientes de la selva: cauterización versus sutura

Randomized Controlled Clinical Trial of Two Surgical Techniques for Primary Pterygium in Jungle Patients: Cauterization versus Suturing

Gioconda Armas Herrera

Clínica Oftalmológica de la Selva, Perú

gioco.armas@gmail.com

Luis Felipe Arévalo Arévalo

Clínica Oftalmológica de la Selva, Perú

Acta Médica Peruana vol. 40 núm. 4 323
328 2023

Colegio Médico del Perú
Perú

Recepción: 29 Junio 2023
Aprobación: 17 Enero 2024

Resumen: **Objetivo:** Comparar dos técnicas quirúrgicas para extirpar el pterigión, mediante la evaluación de la sintomatología postoperatoria y la incidencia de la recidiva. **Métodos:** Ensayo clínico controlado aleatorizado con dos grupos paralelos y diseño simple ciego en 80 pacientes con pterigión primario de la Clínica Oftalmológica de la Selva. El primer grupo consideró la técnica de autoplastia fijada con cauterio bipolar (n=40) y el segundo la técnica convencional de autoplastia fijada con puntos (n=40). Se evaluaron los síntomas a las 72 horas postoperatorias y la recidiva a los seis meses. **Resultados:** A las 72 horas postcirugía el 6 % de los operados con la técnica electrocauterio presentaron sintomatología en comparación a un 41 % de los operados con sutura ($p<0,05$). Se evidenció recurrencia de 1 caso en el grupo de electrocauterio y 4 en el grupo de sutura (2,5 % vs. 10 %, $p<0,05$). **Conclusiones:** La técnica con cauterio demostró una recuperación más favorable, con menor sintomatología y recurrencia en comparación a la técnica convencional. Estos hallazgos sugieren que la técnica con cauterio puede ser más efectiva y mejor tolerada en pacientes de este estudio.

Palabras clave: Ensayo Clínico Controlado Aleatorio, Electrocoagulación, Pterigión, Cauterización, Autoinjertos.

Abstract: **Objective:** To compare two surgical techniques for excising pterygium, by evaluating postoperative symptoms and the incidence of recurrence. **Methods:** Randomized controlled clinical trial with two parallel groups and a single-blind design involving eighty patients with primary pterygium from the Ophthalmological Clinic of the Jungle. The first group considered the autograft fixation technique with bipolar cautery (n=40), and the second group considered the conventional autograft fixation technique with sutures (n=40). Symptoms were assessed at 72 hours postoperatively, and recurrence was evaluated at six months. **Results:** At 72 hours post-surgery, 6% of patients operated with the electrocautery technique exhibited symptoms, compared to 41% of those operated with sutures ($p < 0.05$). Recurrence was observed in 1 case in the electrocautery group and 4 in the suture group (2.5% vs. 10%, $p < 0.05$). **Conclusions:** The cautery technique demonstrated a more favorable recovery, with fewer symptoms and recurrence compared to the conventional technique. These findings suggest that the cautery technique may be more effective and better tolerated in patients in this study.

Keywords: Randomized Controlled Clinical Trial, Electrocoagulation, Pterygium, Cautery, Autografts.

INTRODUCCIÓN

El pterigión es una patología ocular común que generalmente requiere tratamiento quirúrgico, siendo una de las cirugías oftálmicas más frecuentes ^[1,4]. A pesar de que la cirugía es el único tratamiento efectivo, las recurrencias son comunes ^[2]. Una de las principales causas conocidas del pterigión primario es la exposición a la radiación ultravioleta ^[3], que provoca daño y una degeneración elastóide en el tejido conectivo subepitelial ^[5]. Esta influencia desempeña un papel significativo en la patogénesis del pterigión, lo que se refleja en su mayor prevalencia en áreas ecuatoriales y regiones amazónicas, donde la incidencia puede alcanzar hasta el 14 % ^[6]. Esto está relacionado con climas tropicales, altas temperaturas, sequedad y condiciones ventosas ^[7]. A nivel de la población general, la prevalencia del pterigión se sitúa en torno al 10 % ^[8].

La terapia de elección para la remoción del pterigión es la cirugía que ha evolucionado a lo largo del tiempo y presenta riesgo de recurrencia ^[3,9]. La técnica más aceptada es el autoinjerto conjuntival tras la extirpación del pterigión, con una tasa de recurrencia que oscila entre el 5.5 % y el 11.9 % ^[10,11]. Aunque esta técnica es considerada como la más efectiva, la forma de fijación del autoinjerto puede variar. Entre las alternativas destacadas se encuentran la sutura, ampliamente utilizada, seguida del pegamento tisular, el pegamento autólogo y, en menor medida, el electrocauterio ^[12,13,14]. Estudios previos han sugerido similitudes en las tasas de recurrencia, con diferencias relacionadas con la sintomatología postoperatoria ^[9].

La técnica de fijación del autoinjerto utilizando cauterio bipolar ha sido poco documentada en la literatura ^[15], y hay una limitada disponibilidad de resultados relacionados con su uso en el continente sudamericano ^[16]. En el departamento de San Martín, Perú, la Clínica Oftalmológica de la Selva ha estado empleando esta técnica durante 10 años.

El presente estudio se basa en un ensayo clínico que evalúa dos técnicas quirúrgicas: la autoplastia fijada con cauterio bipolar y la autoplastia fijada con puntos, utilizadas en la extirpación quirúrgica del pterigión primario. El objetivo de este estudio es comparar los resultados relacionados con la sintomatología postoperatoria a las 72 horas y la incidencia de la recidiva al sexto mes entre ambas técnicas.

MATERIALES Y MÉTODOS

Diseño del estudio

Ensayo clínico controlado aleatorizado (ECCA) con dos grupos paralelos y diseño simple ciego, realizado en el período noviembre

2020 a noviembre 2021, en la Clínica Oftalmológica de la Selva, en el departamento de San Martín, Perú. Al inicio del estudio, los pacientes fueron asignados aleatoriamente al grupo de intervención (grupo I), donde se aplicó la técnica de autoplastia fijada con cauterio bipolar, o al grupo de control (grupo II), donde se utilizó la autoplastia fijada con puntos. Todos los procedimientos quirúrgicos fueron realizados por un mismo cirujano oftalmólogo, con un tiempo operatorio aproximado de 20 minutos por paciente.

Participantes

Los criterios de inclusión fueron los pacientes con pterigión primario de grados II, III y IV. Los criterios de exclusión fueron los pacientes con pterigión grado I, recidivante y aquellos con simbléfaron; los pacientes que no acudieron a consultas de seguimiento fueron retirados del estudio. La procedencia de los datos fue registrada en la institución que condujo el estudio.

Intervenciones

En el grupo de control, la cirugía de exéresis del pterigión se realizó utilizando la técnica convencional de autoplastia fijada con puntos. En el grupo de intervención, se varió la forma de fijación del autoinjerto conjuntival en el lecho escleral, utilizando el electrocauterio después de lograr la hemostasia y secar la zona.

El proceso de esta técnica implica el uso del cauterio bipolar en el tercio interno de los bordes superior e inferior y en el borde basal de la plastia, donde se encuentra el borde libre de la conjuntiva del lecho. Este borde se afronta elevando ambos lados con una pinza .12 en intervalos equidistantes. El procedimiento comienza desde las esquinas internas y se utiliza el nivel de potencia más bajo en el cauterio, ya que el objetivo es afrontar y no crear quemaduras en el tejido. Una vez que se ha utilizado el electrocauterio, primero se abre el bipolar y luego la pinza 0,12. Este proceso se repite según sea necesario, dejando aproximadamente 3 mm de espacio entre cada punto de cauterización y respetando la zona limbar. Para complementar la fijación en esta área limbar, se coloca un lente de contacto blando, que se retira 72 horas después de la cirugía, dependiendo del grado del pterigión. Además, como parte de la técnica realizada en la institución, se aplica alcohol al 75 % en la cabeza del pterigión con un hisopo durante 3 a 5 segundos antes de la queratectomía. Eso facilita la exéresis al delinear un plano para su eliminación, lo que resulta en una córnea más lisa al final del procedimiento, como se muestra en la Figura 1. Los pacientes fueron seguidos durante un periodo de 6 meses, en cinco momentos diferentes: a las 24 horas, a las 72 horas, a la semana, al primer mes y al sexto mes. Durante este seguimiento, se registraron los síntomas postoperatorios, así como la incidencia de la recidiva.

Variables

La variable independiente del estudio es el tipo de técnica quirúrgica utilizada y las variables dependientes son la sintomatología

postoperatoria y la incidencia de la recidiva. La sintomatología postoperatoria se evaluó considerando la presencia de los siguientes síntomas: dolor/ardor, sensación de cuerpo extraño, escozor, lagrimeo, hemorragia subconjuntival, dehiscencia de la plastia y formación de granuloma. Se presenta los resultados a las 72 horas postoperatorio por fines representativos de la mayor incidencia de sintomatología postoperatoria, la incidencia de recidiva se llevó hasta el control de los 6 meses.

Tamaño de la muestra

El tamaño total de la muestra se estableció en 80 pacientes (40 por grupo) mediante análisis de potencia con los siguientes supuestos: error tipo I de 0,05, error tipo II de 0,95, y la proporción de éxito de los grupos fueron 40 % y 80 %, respectivamente través del programa estadístico G*Power 3.1.9.7, [13].

Aleatorización

El proceso de asignación a los grupos se realizó antes del inicio del estudio, utilizando un generador de números aleatorios por computadora, bajo la supervisión de la oftalmóloga investigadora. El cirujano oftalmólogo aplicó las técnicas quirúrgicas de acuerdo con los resultados de este proceso de asignación.

Flujo de participantes

Se asignaron 40 pacientes a cada uno de los grupos. En el grupo de intervención, todos los pacientes fueron tratados con la técnica de autoplastia fijada con electrocauterio, un paciente no acudió al control de los 6 meses. En el grupo control, 40 pacientes fueron intervenidos con la técnica convencional (autoinjerto). Se puede observar el proceso de selección en la figura 2.

Reclutamiento

El reclutamiento de participantes se llevó a cabo del 9 de noviembre de 2020 al 9 de marzo de 2021, y el seguimiento se realizó del 15 de abril al 12 de octubre de 2021.

Aspectos éticos

El protocolo de la presente investigación fue aprobado para su ejecución por el Comité de Ética y el Departamento de Docencia e Investigación de la Institución. Asimismo, cada participante de la investigación firmó un consentimiento informado previamente al inicio de esta.

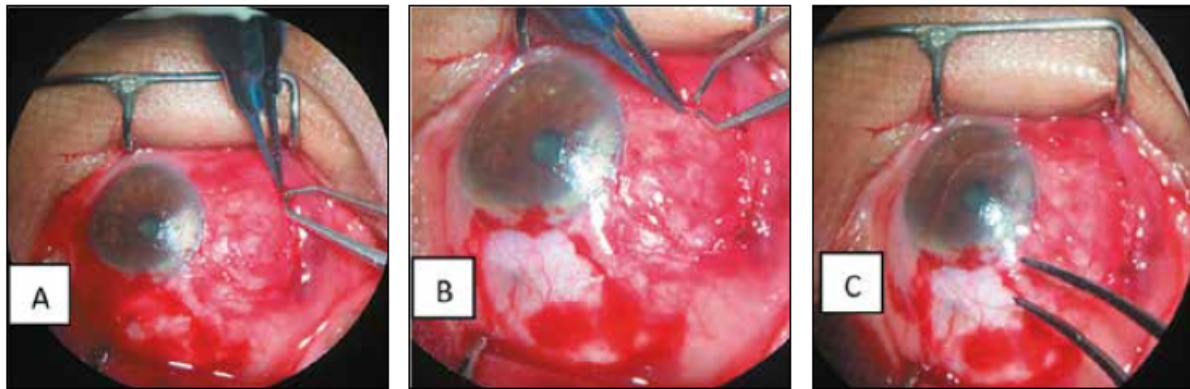


Figura 1.

Técnica de cauterización aplicada

(A) Punto 12 afrontando plastia y borde conjuntival por debajo del bipolar en esquina inferior de la base. (B) Apertura inicial del bipolar seguido de la apertura del punto 12 por debajo del mismo en mitad interna del borde inferior de la zona operatoria. (C) Colocación de lente de contacto blando el mismo que afronta la plastia a nivel limbar y tercio externo de la misma.

Tabla 1.

Características de los grupos estudiados

Característica	Grupo I(n=40)	Grupo II(n=40)	P
Edad promedio(D E)	44,55 (10,18)	47,88 (9,83)	0,12
Sexo (%)			
Masculino	20 (50,0)	20 (50,0)	0,50
Femenino	20 (50,0)	20 (50,0)	
Pterigión Grado (%)			0,90
Grado II	6 (15,0)	3 (7,50)	
Grado III	24 (60,0)	25 (62,5)	
Grado IV	10 (25,0)	12 (30,0)	

RESULTADOS

Las características demográficas de la población de estudio se encuentran resumidas en la Tabla 1. Todos los pacientes completaron seguimiento hasta el primer mes, sólo un paciente del grupo II no

asistió al control del sexto mes. En el grupo de electrocauterio (Grupo I) fueron 20 hombres y 20 mujeres con una edad media de 44.55 ± 10.18 años (rango de 26 a 71 años). El grupo de sutura (grupo II) fueron igualmente 20 hombres y 20 mujeres con una edad media de 47.88 ± 9.83 años (rango de 26 a 69 años). No hubo diferencias significativas entre los dos grupos ni por edad ni por sexo ($p > 0.05$).

Los resultados de los cuestionarios de ambos grupos se muestran en la Figura 3. La intensidad de las molestias postoperatorias que incluyen dolor/ardor, sensación de cuerpo extraño, escozor, lagrimeo fueron clínicamente significativa entre ambos grupos a partir del primer control que fue a las 24 horas ($p < 0.05$) con una reducción de los mismos en el grupo de electrocauterio (Grupo I) hasta el control de 01 semana en el que al grupo II se le retiro los puntos, motivo por el cual disminuyó la sintomatología paulatinamente, por tanto no hubo diferencia significativa desde ese momento al control de los 6 meses. ($p > 0.05$).

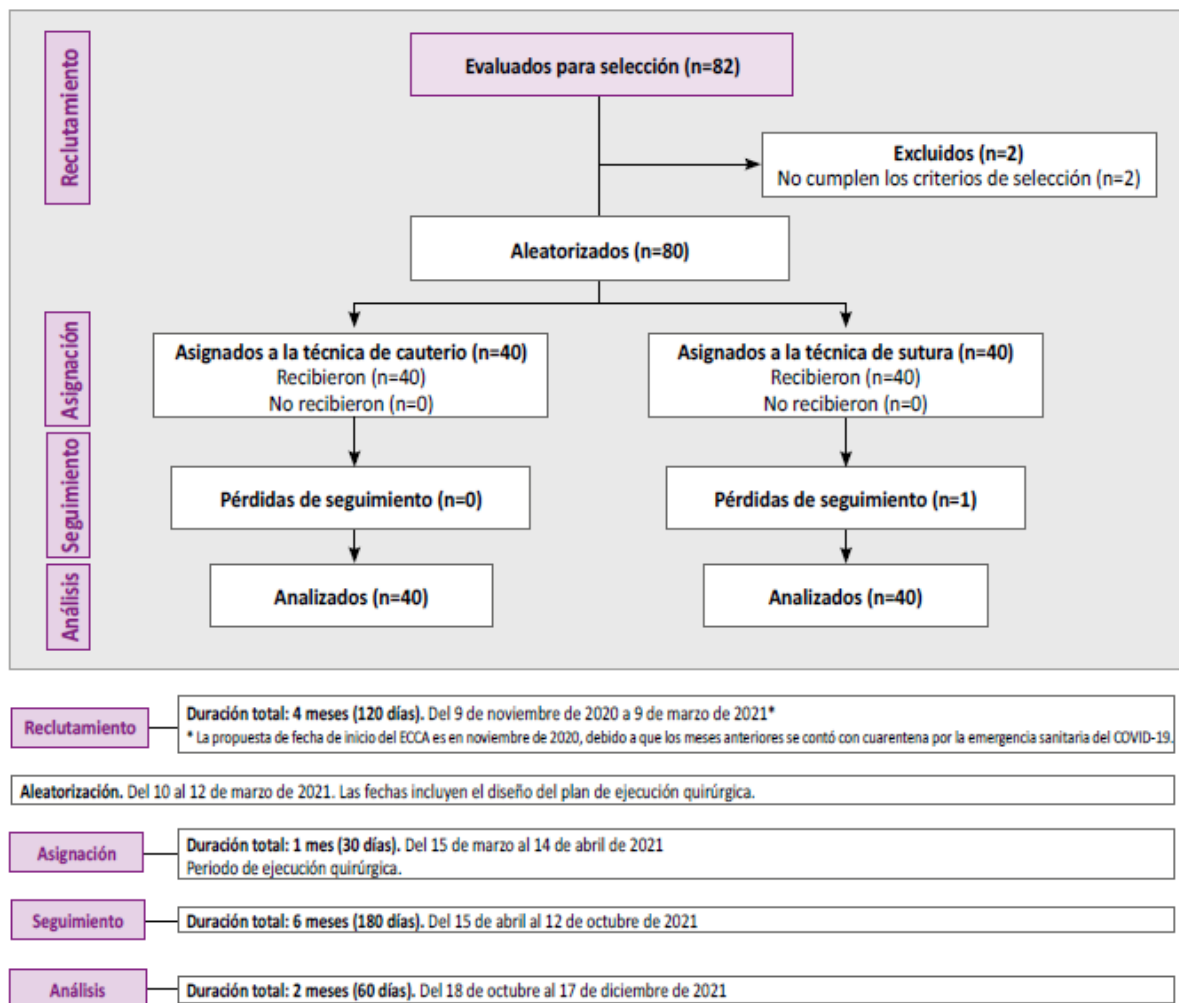


Figura 2.

Flujo de pacientes desde el reclutamiento hasta el análisis

Durante el período de seguimiento se evidenció recurrencia de un caso en el grupo de electrocauterio (Grupo I) y 4 en el grupo de sutura (Grupo II). Hubo diferencia significativa en la tasa de recurrencia entre ambos grupos (2,5 % vs. 10 %, $p < 0,05$); recalando que durante el seguimiento de ambos grupos no hubo dehiscencia del injerto y en el grupo de sutura hubo un caso de granuloma que se resolvió con uso de corticoide subconjuntival y sin necesidad de reintervención. No se observó complicaciones de simbléfaro, infección o defectos corneales.

DISCUSIÓN

La cirugía del pterigión ha experimentado avances significativos para reducir las tasas de recidiva y mejorar el confort postoperatorio [10,17], teniendo en la actualidad diferentes opciones siendo el uso del autoinjerto conjuntival con sutura o pegamento tisular para fijar el autoinjerto las más utilizadas [9,11,14]. El uso de electrocauterio para fijación del autoinjerto conjuntival que se propone en este trabajo intenta disminuir el disconfort postoperatorio del paciente además la tasa de complicaciones y en índice de recidiva como agregado; con la técnica propuesta, obtuvimos resultados alentadores para la fijación del autoinjerto, siendo esta técnica poco reconocida y considerada. Xu et al. Uno de los pocos que reconoce esta técnica comparó la eficacia y seguridad entre la fijación con electrocauterio y el uso de suturas, encontrando una reducción en el tiempo quirúrgico y sintomatologías postoperatorias altamente significativa ($p < 0,05$), a diferencia de nuestro estudio no obtuvo diferencia significativa en la recidiva (5 % vs. 7.5 %, $p = 0,644$) [13]. En nuestro estudio, observamos una mejor tolerancia sintomatológica en los pacientes postoperados en los tres primeros controles (hasta la semana) momento crucial ya que en el grupo de suturas es cuando se retiran las mismas; estos días suelen ser los más incómodos y también se podría atribuir a la sutura una causa de mayor inflamación y posiblemente una causa de tasa de recidiva. Por otro lado, es una técnica económica ya que se evita comprar la sutura e incluso el pegamento tisular, los mismos que dan un costo agregado; ventaja en un país en desarrollo como el nuestro. Esta técnica puede replicarse en situaciones alejadas a un centro especializado o zonas donde la población tiene limitación en acudir a los controles postoperatorios ya que no corren el riesgo de complicaciones por no retirarse las suturas. Finalmente debe tener una curva de aprendizaje como cualquier otra técnica, siendo la transición híbrida (uso de suturas y electrocauterio combinado) una opción.

CONCLUSIONES

El uso del electrocauterio en la fijación de la plastia conjuntival en la cirugía del pterigión primario se revela como una posible opción eficaz, sencilla y económica, especialmente en regiones con una alta prevalencia de esta afección, como ocurre en el oriente del Perú (Selva). En estas áreas, el acceso al pegamento tisular es limitado debido a su alto costo, y el uso de suturas se ve comprometido por el deficiente seguimiento de los pacientes en sus controles postoperatorios. Es una técnica que produce menos molestias postoperatorias, e incluso la tasa de recurrencia es menor que el uso de suturas a largo plazo.

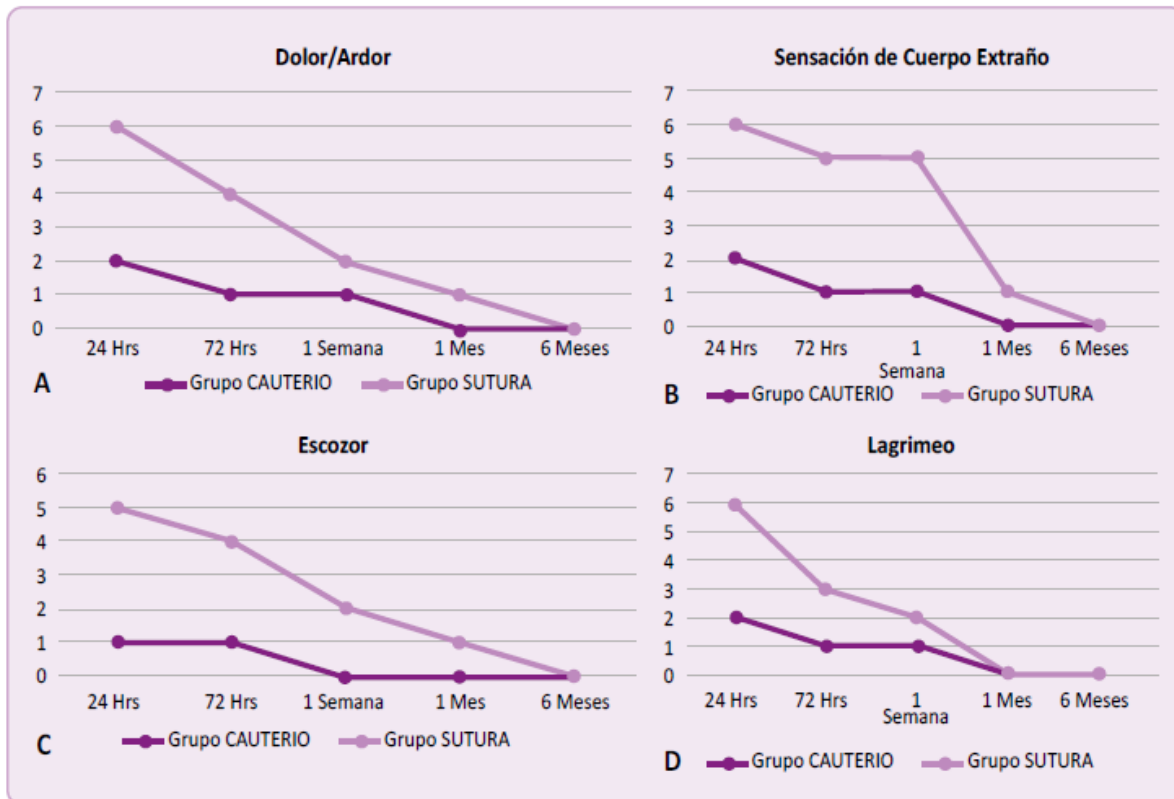


Figura 3.
 Sintomatología postoperatoria
 Dolor/Ardor (A), Sensación de cuerpo extraño (B), Escozor (C), Lagrimeo (D).

REFERENCIAS BIBLIOGRÁFICAS

1. Mutlu FM, Sobaci G, Tatar T, Yildirim E. A comparative study of recurrent pterygium surgery: limbal conjunctival autograft transplantation versus mitomycin C with conjunctival flap. *Ophthalmology*. 1999 Apr;106(4):817-21. doi: 10.1016/S0161-6420(99)90172-0.
2. Altan-Yaycioglu R, Kucukerdonmez C, Karalezli A, Corak F, Akova YA. Astigmatic changes following pterigium removal: comparison of 5 different methods. *Indian J Ophthalmol*. 2013; 61:104–8. doi: 10.4103/0301-4738.109379.
3. Clearfield E, Muthappan V, Wang X, Kuo IC. Conjunctival autograft for pterygium. *Cochrane Database Syst Rev*. 2016;2:CD011349. doi: 10.1002/14651858.CD011349.pub2.
4. Öztürk E, Gündüz A. Double Flip Technique for Graft Transfer in Autograft Pterygium Surgery. *Turk J Ophthalmol*. 2023 Feb 24;53(1):67-69. doi: 10.4274/tjo.galenos.2022.41387.
5. Jaros PA, DeLuise VP. Pingueculae and pterygia. *Surv Ophthalmol*. 1988 Jul-Aug;33(1):41-9. doi: 10.1016/0039-6257(88)90071-9.
6. Fernandes AG, Salomão SR, Ferraz NN, Mitsuhiro MH, Furtado JM, Muñoz S, Cypel MC, Cunha CC, Vasconcelos GC, Sacai PY, Morales PH, Cohen MJ, Cohen JM, Watanabe SS, Campos M, Belfort Junior R, Berezovsky A. Pterygium in adults from the Brazilian Amazon Region: prevalence, visual status and refractive errors. *Br J Ophthalmol*. 2020 Jun;104(6):757-63. doi: 10.1136/bjophthalmol-2019-314131. oriente del Perú (Selva). En estas áreas, el acceso al pegamento tisular es limitado debido a su alto costo, y el uso de suturas se ve
7. Cárdenas-Cantú E, Zavala J, Valenzuela J, Valdez-García JE. Molecular Basis of Pterygium Development. *Semin Ophthalmol*. 2016;31: 567–83.
8. Liu L, Wu J, Geng J, Yuan Z, Huang D. Geographical prevalence and risk factors for pterygium: a systematic review and meta- analysis. *BMJ Open*. 2013 Nov 19;3(11): e003787. doi: 10.1136/bmjopen-2013-003787. Erratum in: *BMJ Open*. 2017 Dec 22;7(12): e003787corr1.
9. Romano V, Cruciani M, Conti L, Fontana L. Fibrin glue versus sutures for conjunctival autografting in primary pterygium surgery. *Cochrane Database Syst Rev*. 2016 Dec 2;12(12):CD011308. doi: 10.1002/14651858.CD011308.pub2.

10. Kenyon KR, Wagoner MD, Hettinger ME. Conjunctival autograft transplantation for advanced and recurrent pterygium. *Ophthalmology*. 1985 Nov;92(11):1461-70. doi: 10.1016/s0161-6420(85)33831-9.
11. Prabhasawat P, Barton K, Burkett G, Tseng SCG. Comparison of conjunctival autografts, amniotic membrane grafts, and primary closure for pterygium excision. *Ophthalmology*. 1997; 104: 974–85. doi: 10.1016/s0161-6420(97)30197-3.
12. Kumar LCSV, Waikar CS, Srivastava BKV. Conjunctival limbal autograft transplantation in pterygium surgery by natural hemostasis. *Med J Armed Forces India*. 2015; 71: S43–S45. doi: 10.1016/j.mjafi.2013.02.006.
13. Xu F, Li M, Yan Y, Lu K, Cui L, Chen Q. A novel technique of sutureless and glueless conjunctival autografting in pterygium surgery by electrocautery pen. *Cornea*. 2013 Mar;32(3):290-5. doi: 10.1097/ICO.0b013e31824f8c15.
14. Mejia LF, Santamaria JP, Cuevas M, Cordova A, Carvajal SA. Comparison of 4 techniques for limbal-conjunctival autograft fixation in primary pterygium surgery. *Eur J Ophthalmol*. 2017 Jun 26;27(4):466-469. doi: 10.5301/ejo.5000924.
15. Lešin M, Paradžik M, Lovrić JM, Olujić I, Ljubić Ž, Vučinović A, et al. Cauterisation versus fibrin glue for conjunctival autografting in primary pterigium surgery (CAGE CUP): study protocol of a randomised controlled trial. *BMJ Open*. 2018 Jun 27;8(6): e020714. doi: 10.1136/bmjopen-2017-020714.
16. Costa FQ, Costa RQ, Barbosa JB, Gomes JÁP. Pterygium Surgery with Conjunctival Autograft Fixation Using Bipolar Electrocauterization. *Eur J Ophthalmol*. 2021 May;31(3):1458-1462. doi: 10.1177/1120672120965488.
17. Pan H-W, Zhong J-X, Jing C-X. Comparison of fibrin glue versus suture for conjunctival autografting in pterigium surgery: a meta- analysis. *Ophthalmology*. 2011; 118: 1049–1054. doi: 10.1016/j.opthta.2010.10.033.
18. Maiti R, Mukherjee S, Hota D. Recurrence rate and graft stability with fibrin glue compared with suture and autologous blood coagulum for conjunctival autograft adherence in pterygium surgery: a meta-analysis. *Cornea*. 2017; 36: 1285–1294. Oct;36(10):1285-1294. doi: 10.1097/ICO.0000000000001270.

Notas de autor

gioco.armas@gmail.com



Disponible en:

<https://www.redalyc.org/articulo.oa?id=96678469006>

Cómo citar el artículo

Número completo

Más información del artículo

Página de la revista en redalyc.org

Sistema de Información Científica Redalyc
Red de revistas científicas de Acceso Abierto diamante
Infraestructura abierta no comercial propiedad de la
academia

Gioconda Armas Herrera, Luis Felipe Arévalo Arévalo
**Ensayo clínico controlado aleatorio de dos técnicas
quirúrgicas para pterigión primario en pacientes de la
selva: cauterización versus sutura**
Randomized Controlled Clinical Trial of Two Surgical
Techniques for Primary Pterygium in Jungle Patients:
Cauterization versus Suturing

Acta Médica Peruana
vol. 40, núm. 4, p. 323 - 328, 2023
Colegio Médico del Perú, Perú
actamedicaperuana@cmp.org.pe

ISSN: 1018-8800 / **ISSN-E:** 1728-5917

DOI: <https://doi.org/10.35663/amp.2023.404.2658>

AMP



CC BY 4.0 LEGAL CODE

Licencia Creative Commons Atribución 4.0 Internacional.