

Reportes de Caso

# Carcinomas sincrónicos papilar y medular de tiroides, a propósito de un caso

Synchronous papillary and medullary thyroid carcinoma: about a case

*Edgar Fermín Yan-Quiroz*

*Hospital de Alta Complejidad «Virgen de la Puerta», EsSalud,  
Perú*

*Universidad Privada Antenor Orrego, Perú*

*Folker Mijaíl Agreda-Castro*

*Hospital de Alta Complejidad «Virgen de la Puerta», EsSalud,  
Perú*

*José Richard Tenazoa- Villalobos*

*Hospital de Alta Complejidad «Virgen de la Puerta», EsSalud,  
Perú*

*josertenov@gmail.com*

*Carmen Carolina Loayza-Silva*

*Hospital de Alta Complejidad «Virgen de la Puerta», EsSalud,  
Perú*

Acta Médica Peruana vol. 41 núm. 2 122  
126 2024

Colegio Médico del Perú  
Perú

Recepción: 29 Octubre 2023  
Aprobación: 27 Marzo 2024

**Resumen:** La existencia sincrónica del carcinoma papilar y medular es muy infrecuente, y pueden tener una presentación discreta o mixta. Aunque su patogénesis no está del todo clara, actualmente se han propuesto diversas teorías que involucran mutaciones genéticas, factores locales y factores ambientales en su aparición. De acuerdo con sus características histológicas, estas son muy variables, y presentan diferentes patrones estructurales. El abordaje terapéutico difiere en ambos tipos histopatológicos, por lo que es importante saber de la existencia sincrónica de estos tumores.

**Palabras clave:** Cáncer Papilar Tiroideo, Carcinoma Medular, Neoplasias de la Tiroides.

**Abstract:** The synchronous existence of papillary and medullary carcinoma is infrequent, and they can have a discrete or mixed presentation. About its pathogenesis, it is not entirely clear, however, various theories have currently been proposed where genetic mutations and local and environmental factors involved in its appearance are involved. According to their histological characteristics, these are highly variable, presenting different structural patterns. The therapeutic approach differs in both histopathological types, so it is important to know about the synchronous existence of these tumors.

**Keywords:** Thyroid Cancer, Papillary, Carcinoma, Medullary, Thyroid Neoplasms.

## INTRODUCCIÓN

El cáncer de tiroides es una entidad rara y representa el 2,1% en el mundo [1]. Su frecuencia muestra una tendencia al aumento, pues a mediados de la década de 2010, iba camino de convertirse en la cuarta neoplasia maligna más común en los EE. UU. [2]. Las tasas de incidencia del cáncer de tiroides varían drásticamente, la más alta se reporta en Corea del Sur. En América Latina, específicamente en Perú, la incidencia es 11,5 para el sexo femenino [3]. Esta enfermedad es de 3 a 4 veces más prevalente en mujeres [4] con mayor ocurrencia entre los 45 y 54 años [5] y en personas de raza caucásica [4].

La clasificación histopatológica comprende al carcinoma diferenciado (carcinoma papilar, foliculares y de células de Hürthle). El carcinoma papilar es responsable del 80-90% de todos los casos [4], y con frecuencias menores al 5% el carcinoma medular, el carcinoma anaplásico y el carcinoma de tiroides pobremente diferenciado. Estos últimos poseen un comportamiento agresivo y una mediana de tiempo de supervivencia corta (5 años y 6 meses, respectivamente) [6]. La concurrencia de los dos tipos en el mismo tumor es un evento que rara vez se encuentra, habiéndose reportado solo 19 casos de ambos tipos sincrónicos, hasta la fecha [7].

La génesis de esta patología es pobremente conocida, y es la exposición a la radiación durante la infancia la única causa ambiental conocida. Sin embargo, algunos casos están relacionados con anomalías genéticas somáticas o de la línea germinal. En la literatura se describe para el tipo papilar, la mutación esporádica del gen *BRAF*, T1799A, y la consiguiente expresión de la proteína BRAF-V600E. Para el tipo medular, el 90% son causados por herencia autosómica dominante de mutaciones del gen *RET* de la línea germinal [4].

La presentación clínica sugiere que la mayoría de los carcinomas diferenciados no muestran sintomatología durante períodos prolongados [8]. Alrededor de la mitad de los casos se presentan como una masa indolora en el cuello que el paciente encuentra en el autoexamen y la otra mitad se descubren de manera incidental como un nódulo tiroideo solitario en un examen físico de rutina o durante estudios de imágenes realizados para afecciones no relacionadas [6].

El diagnóstico parte de la evaluación minuciosa, antecedentes, examen físico, nivel de TSH sérica y ecografía de tiroides y cuello. Este se confirma con una biopsia por aspiración con aguja fina, si el nivel de TSH en suero está dentro del rango de referencia o elevado o si las imágenes con yodo radioactivo muestran un nódulo hipofuncionante [6,9]. El examen citológico se realiza por aspiración con aguja fina para determinar si la lesión es maligna y determinar el subtipo histológico. Aquí entra a tallar el papel indispensable del

médico patólogo y su experiencia para la identificación correcta. Esto se da sobre todo cuando se enfrentan a situaciones histopatológicas mixtas, ya que influyen directamente en el pronóstico, planes de tratamiento y vigilancia a largo plazo.

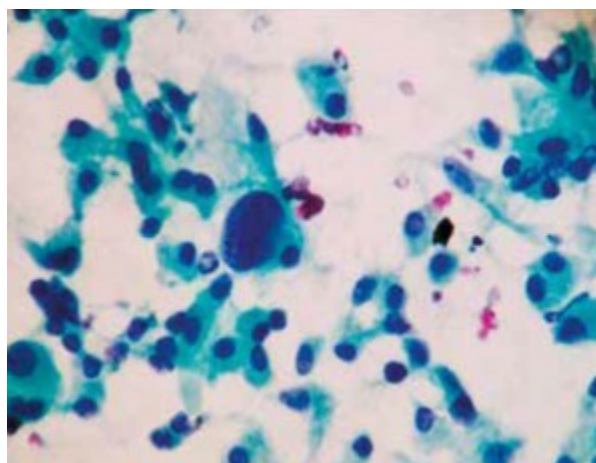
Nuestro objetivo es describir un informe de caso de esta rara entidad. Se presenta a continuación el caso clínico de una paciente femenina de 46 años, del servicio de Endocrinología del Hospital Víctor Lazarte Echegaray de la ciudad de Trujillo- Perú, con diagnóstico de hipertiroidismo. En enero del 2021 se encuentra nódulos sugerentes de neoplasia en lóbulo derecho e izquierdo de la tiroides y se procede al estudio diagnóstico.

## REPORTE DE CASO

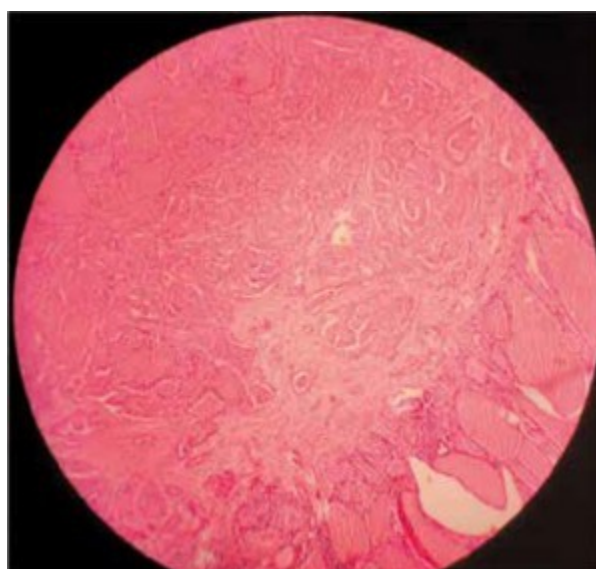
Paciente mujer de 46 años acude al Servicio de Endocrinología del Hospital Víctor Lazarte Echegaray por control ecográfico de hipertiroidismo (diagnosticado desde hace 6 meses). Como antecedentes refiere simpatectomía torácica hace 12 años (2009), colecistectomía laparoscópica hace 10 años (2011) y biopsia de mama derecha hace 3 años (2018) negativo. También refiere operación de quiste endometriósico de ovario derecho hace 10 meses (24.12.20).

En enero del 2021, se encuentra una imagen ovalada en el tercio medio del lóbulo tiroideo derecho. Esta imagen presenta bordes irregulares y contenido mixto quístico sólido, a predominio sólido, que mide de 16,5 x 9,1 mm y con vascularidad central y periférica al Doppler. En el tercio medio posterior del lóbulo tiroideo izquierdo se encontró una imagen nodular isoecogénica con medidas de 4,9 x 4,6 mm TIRADS 3. Se realiza biopsia por aspiración con aguja fina (BAAF) de nódulo tiroideo izquierdo que es informado como carcinoma medular (Figura 1). Además, durante el análisis de calcitonina destaca el valor de 427 pg/mL.

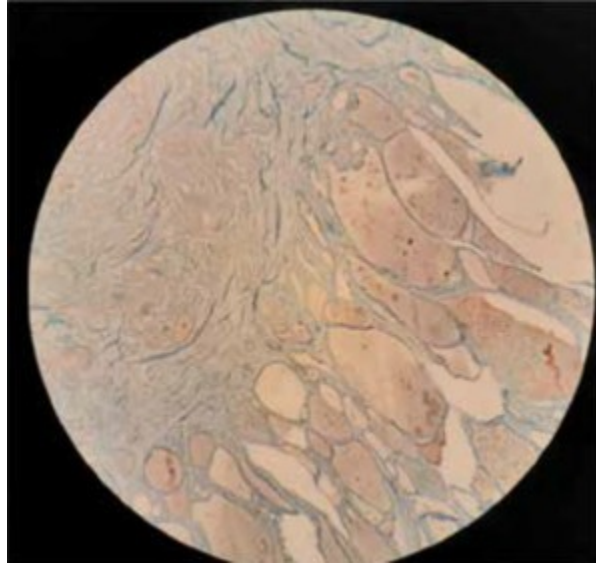
Paciente es enviada al Servicio de Cirugía Oncológica el 12 de febrero del 2021, donde se realiza una tiroidectomía total y disección central ganglionar de cuello. Se encuentra durante la cirugía una tumoración de 1 x 1,5 cm x 1 cm que compromete al lóbulo tiroideo derecho, de consistencia dura y de bordes regulares. Paciente evolucionó favorablemente.



**Figura 1.**  
Células de carcinoma medular de tiroides obtenidos por BAAF.



**Figura 2a.**  
Histopatología de carcinoma medular de tiroides.



**Figura 2b.**

Carcinoma medular de tiroides con calcitonina positiva.

En el análisis histopatológico se encontró:

- Lóbulo derecho de glándula tiroides: carcinoma medular de tiroides, unifocal, tamaño tumoral: 2,2 cm. Márgenes: el carcinoma invasivo a menos de 1 mm de la superficie glandular. Angioinvasión, invasión linfática y perineural: negativo. Índice mitótico: 2 mitosis/10 cga. Extensión extratiroidal: negativo. Inmunohistoquímica: calcitonina: (+); tiroglobulina: (-); cronogranina: (+); sinaptofisina: (+); (Figuras 2a y 2b).

- Lóbulo izquierdo de glándula tiroides: carcinoma papilar variante clásica y folicular, 2 focos tumorales, tamaño: 0,5 cm el de mayor tamaño. Márgenes: se encuentra a menos de 1 mm de la superficie glandular. Angioinvasión, invasión linfática y perineural: negativo. Índice mitótico: 1 mitosis/10 CGA. Extensión extratiroidal: no se identifica. Inmunohistoquímica: calcitonina: (-); tiroglobulina: (-); cronogranina: (-); sinaptofisina: (-); (Figuras 3a y 3b)

- Istmo: sin evidencia de neoplasia maligna.

- Ganglios linfáticos del grupo VI: metástasis por carcinoma en 3 de 9 ganglios linfáticos aislados (3/9). Metástasis ganglionar por carcinoma papilar de tiroides en 1 ganglio linfático. Metástasis ganglionar por carcinoma medular de tiroides en 2 ganglios linfáticos.

La paciente evoluciona favorablemente con alta 2 días después. Posteriormente, es evaluada en el departamento de medicina nuclear para terapia ablativa con Iodo 131, por compromiso ganglionar papilar. Asimismo, es revisada por radioterapia para posibilidad de tratamiento complementario por el compromiso ganglionar y de márgenes.

El 2 de junio del 2021, es atendida en medicina nuclear del Hospital Guillermo Almenara donde recibió rastreo y ablación con

Iodo 131. El resultado: rastreo postterapia positivo. Ocho meses después (febrero del 2022) acude a control con dosaje previo de TSH, tiroglobulina, anticuerpo antitiroglobulina y ecografía cervical. Se administra radioterapia de haz externo a región cervicomedial de 5000 cGy en 25 sesiones, con refuerzo a lóbulo tiroideo izquierdo de 1000 cGy en cinco sesiones, y a lóbulo tiroideo derecho de 1600 cGy en ocho sesiones, del 30/06/21 al 08/09/21, con una sesión adicional por compensación radiobiológica, presentando terapia ablativa con Iodo 131 y xerostomía.

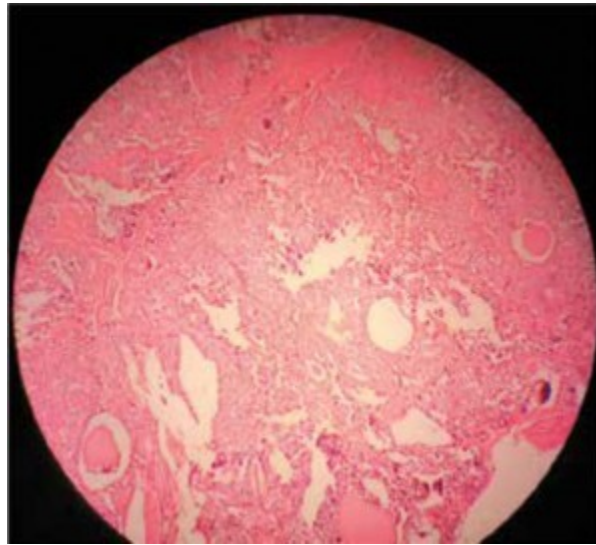
## DISCUSIÓN

Existe una prevalencia relativamente alta de cáncer de tiroides, pero la aparición sincrónica de múltiples subtipos de carcinoma de tiroides es inusual.

El carcinoma medular de tiroides presenta patrones estructurales como sólido o anidado con células redondas, poligonales, plasmocitoides o fusiformes en un fondo de estroma hialinizado. Además, puede mostrar varios aspectos histológicos, que representan un desafío para su diagnóstico. Sus núcleos exhiben cromatina gruesa de «sal y pimienta» con binucleación y pleomorfismo [10].

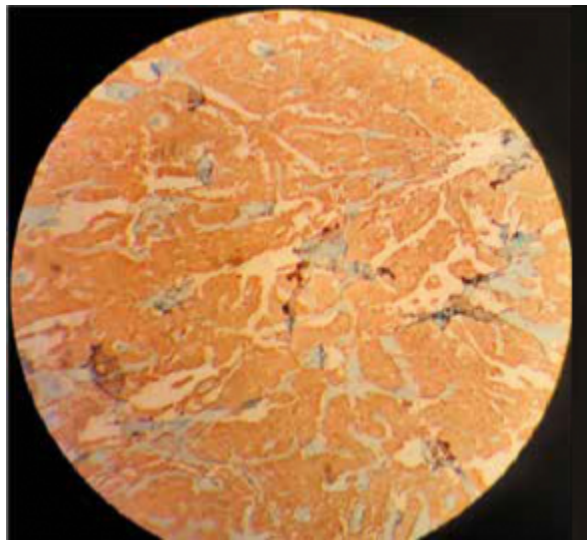
Si bien el carcinoma medular y papilar son tumores distintos, su patogénesis está estrechamente relacionada por la activación de algunos oncogenes como RET, RAS y BRAF. Estas mutaciones activadoras clásicas pueden no ser responsables de su ocurrencia simultánea [11]. Las mutaciones del oncogén BRAF están presentes en 50% de los carcinomas papilares de tiroides y, casi siempre, son el polimorfismo V600E en neoplasmas foliculares [12]. En la paciente del presente caso no se realizaron pruebas de mutaciones de la línea germinal.





**Figura 3a.**

Histopatología de carcinoma papilar de tiroides.



**Figura 3b.**

Carcinoma papilar de tiroides con calcitonina negativa

La patogénesis de esta aparición sincrónica tiene explicaciones diversas. En uno de los casos, podría causarse por el encapsulamiento de células foliculares normales en el carcinoma medular de tiroides, donde, posteriormente, estas células originalmente normales terminan convirtiéndose en carcinoma papilar de tiroides. También se ha planteado que factores ambientales y genéticos actúan como moduladores mediante la mutación de algunos genes. En el carcinoma papilar de tiroides, la captación anormal de yodo se ha asociado con la mutación del gen BRAF. Otros estudios sugieren que aparecen de manera coincidente porque comparten un protooncogén común de factores promotores para su transformación e incluso de la

diferenciación de las células madre comunes. La hipótesis de la célula madre sugiere que el último cuerpo branquial tiene células madre no comprometidas, diferenciadas en folicular y parafofolicular; además, durante el desarrollo embrionario son reactivas a la tiroglobulina y la calcitonina. La coexpresión de hibridización *in situ* de calcitonina y tiroglobulina, fue positivo en un modelo transgénico murino para carcinoma medular. La teoría de la colisión describe que ambas neoplasias se desarrollaron en simultáneo, al azar. Los tumores se encuentran mezclados y los componentes, separados [8,13,14].

Es importante que sea conocido el sincronismo de estos tumores, puesto que la histología es bastante variable y difícil de diferenciar. Es importante realizar la tinción inmunohistoquímica de calcitonina para confirmar o excluir un carcinoma medular. El abordaje terapéutico difiere en ambos tipos y la importancia de conocer la existencia sincrónica de estos tumores. Cuando se trata del tipo papilar, este debe recibir tratamiento con radiyodo I131, ya que tiene metástasis ganglionar cervical del grupo VI, y es indicación de dicho tratamiento. Esto no se aplica para el carcinoma medular ya que no está relacionado con el metabolismo del yodo, por lo que para disminuir el riesgo de recurrencia regional se aplica radioterapia.



## REFERENCIAS BIBLIOGRÁFICAS

1. Ferlay J, Soerjomataram I, Dikshit R, Eser S, Mathers C, Rebeloet M, *et al.* Cancer incidence and mortality worldwide: sources, methods and major patterns in GLOBOCAN 2012. *Int J Cancer.* 2015;136(5):E359-86. doi: 10.1002/ijc.29210.
2. La Vecchia C, Malvezzi M, Bosetti C, Garavello W, Bertuccio P, Levi F, *et al.* Thyroid cancer mortality and incidence: a global overview. *Int J Cancer.* 2015;136(9):2187-95. doi: 10.1002/ijc.29251.
3. Bray F, Colombet M, Mery L, Piñeros M, Znaor A, Zanetti R, *et al.* Cancer Incidence in Five Continents. Geneva: International Agency for Research on Cancer; 2021.
4. Katoh H, Yamashita K, Enomoto T, Watanabe M. Classification and general considerations of thyroid cancer. *Ann Clin Pathol.* 2015;3(1):1045. doi:10.47739/2373-9282/1045.
5. Surveillance, Epidemiology, and End Results Program, National Cancer Institute. Cancer Stat Facts: Thyroid Cancer [Internet]. Bethesda, MD: NCI; 2023 [citado el 13 de agosto del 2023]. Disponible en: <https://seer.cancer.gov/statfacts/html/thyro.html>
6. National Comprehensive Cancer Network. NCCN Clinical Practice Guidelines in Oncology (NCCN Guidelines): Thyroid Carcinoma [Internet]. Version 1.2020. Plymouth Meeting, PA; NCCN 2020; [citado el 13 de agosto del 2023]. Disponible en: <http://www.nccn.org/>
7. Yao J, Li CF, Wang JJ, Zhang SY, Li YL, Yang J, *et al.* Medullary thyroid carcinoma combined with papillary thyroid carcinoma: case report and literature review. *Int J Clin Exp Pathol.* 2020;13(10):2710-17.
8. Filetti S, Durante C, Hartl D, Leboulleux S, Locati LD, Newbold K, *et al.* Thyroid cancer: ESMO Clinical Practice Guidelines for diagnosis, treatment and follow-up. *Ann Oncol.* 2019;30(12):1856-1883. doi: 10.1093/annonc/mdz400.
9. Gharib H, Papini E, Garber JR, Duick DS, Harrell RM, Hegedüs L, *et al.* American Association of Clinical Endocrinologists, American College of Endocrinology, and Associazione Medici Endocrinologi medical guidelines for clinical practice for the diagnosis and management of thyroid nodules--2016 update. *Endocr Pract.* 2016;22(5):622-39. doi: 10.4158/EP161208.GL.
10. Wong KS, Barletta JA. Thyroid tumors you don't want to miss. *Surg Pathol Clin.* 2019;12(4):901-19. doi: 10.1016/j.path.2019.08.008.

11. Ciampi R, Romei C, Pieruzzi L, Tacito A, Molinaro E, Agate L, *et al.* Classical point mutations of RET, BRAF and RAS oncogenes are not shared in papillary and medullary thyroid cancer occurring simultaneously in the same gland. *J Endocrinol Invest.* 2017;40(1):55-62. doi: 10.1007/s40618-016-0526-5.
12. Cracolici V, Mujacic I, Kadri S, Alikhan M, Niu N, Segal JP, *et al.* Synchronous and metastatic papillary and follicular thyroid carcinomas with unique molecular signatures. *Endocr Pathol.* 2018;29(1):9-14. doi: 10.1007/s12022-017-9491-6.
13. Laberiano-Fernández C, Somocurcio-Peralta J. Carcinoma papilar y medular de tiroides simultáneo. *Rev Cuerpo Méd HNAAA.* 2015;8(4):2262-30. doi: 10.35434/rmhnaaa.2015.84.163.
14. Nangue C, Bron L, Portmann L, Volante M, Ris HB, Monnier P, *et al.* Mixed medullary-papillary carcinoma of the thyroid: Report of a case and review of the literature. *Head Neck.* 2009;31(7):968-74. doi: 10.1002/hed.20984.

### Notas de autor

josertenov@gmail.com



**Disponible en:**

<https://www.redalyc.org/articulo.oa?id=96678790007>

Cómo citar el artículo

Número completo

Más información del artículo

Página de la revista en redalyc.org

Sistema de Información Científica Redalyc  
Red de revistas científicas de Acceso Abierto diamante  
Infraestructura abierta no comercial propiedad de la  
academia

Edgar Fermín Yan-Quiroz, Folker Mijaíl Agreda-Castro,  
José Richard Tenazoa- Villalobos,  
Carmen Carolina Loayza-Silva

**Carcinomas sincrónicos papilar y medular de tiroides, a  
propósito de un caso**

Synchronous papillary and medullary thyroid carcinoma:  
about a case

*Acta Médica Peruana*

vol. 41, núm. 2, p. 122 - 126, 2024

Colegio Médico del Perú, Perú

[actamedicaperuana@cmp.org.pe](mailto:actamedicaperuana@cmp.org.pe)

**ISSN:** 1018-8800 / **ISSN-E:** 1728-5917

**DOI:** <https://doi.org/10.35663/amp.2024.412.2748>

**AMP**



**CC BY-NC 4.0 LEGAL CODE**

**Licencia Creative Commons Atribución-NoComercial 4.0  
Internacional.**