

# Embarazo ectópico en cicatriz de cesárea: reporte de un caso

Ectopic pregnancy in cesarean scar: case report

*Manuel Fernandez-Navarro*

*Servicio de Ginecología y Obstetricia, Hospital de Apoyo Santa Rosa,  
Perú*

*Scientia Clinical and Epidemiological Research Institute, Perú  
mg.fernandezn21@gmail.com*

*Mia Pinillos-Peralta*

*Servicio de Ginecología y Obstetricia, Hospital de Apoyo Santa Rosa,  
Perú*

*Vanessa Mires-Montoro*

*Servicio de Ginecología y Obstetricia, Hospital de Apoyo Santa Rosa,  
Perú*

*Cesar Urbina- Gordillo*

*Servicio de Ginecología y Obstetricia, Hospital de Apoyo Santa Rosa,  
Perú*

Acta Médica Peruana vol. 40 núm. 3 252  
255 2023

Colegio Médico del Perú  
Perú

Recepción: 01 Junio 2023  
Aprobación: 27 Septiembre 2023

**Resumen:** La gestación extrauterina se denomina embarazo ectópico, esta es una emergencia obstétrica del primer trimestre, que cada vez está teniendo una incidencia mayor. Una de las localizaciones en las que se pueden generar estas gestaciones es la cicatriz de cesárea previa, lo cual supone un reto para el ginecólogo tratante debido a su dificultad diagnóstica y opciones terapéuticas. Se reporta el caso de una paciente de 37 años que ingresó por el servicio de emergencia con 6 semanas de amenorrea, y con el antecedente de 2 cesáreas. Se le realizó un legrado uterino que se complicó y terminó en la realización de una histerectomía. El embarazo ectópico en cicatriz de cesárea es raro, sin embargo, es importante pensar en esta opción diagnóstica en gestantes con sangrado en el primer trimestre con antecedente de cesárea para poder buscar signos ecográficos en la evaluación.

**Palabras clave:** Embarazo Ectópico, Fertilidad, Cicatriz, Ultrasonografía.

**Abstract:** Extrauterine gestation is called ectopic pregnancy, this is an obstetric emergency of the first trimester, which is having an increasing incidence. One of the locations in which these pregnancies can be generated is the scar from a previous cesarean section, which is a challenge for the treating gynecologist due to its diagnostic difficulty and therapeutic options. We report the case of a 37-year-old patient who was admitted to the emergency service with 6 weeks of amenorrhea, and with a history of 2 cesarean sections. She underwent a uterine curettage that was complicated and ended in a hysterectomy. Ectopic pregnancy in cesarean section scar is rare, however, it is important to consider this diagnostic option in pregnant women with bleeding in the first trimester with a history of cesarean section to be able to look for ultrasound signs in the evaluation.

**Keywords:** Pregnancy Ectopic, Fertility, Cicatrix, Ultrasonography.

## INTRODUCCIÓN

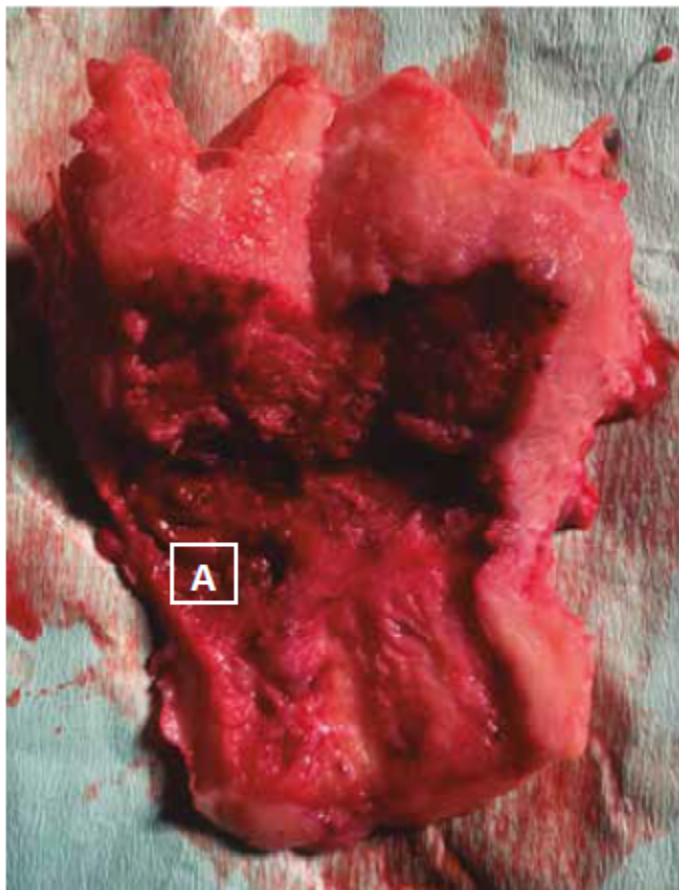
Los embarazos ectópicos son aquellas gestaciones que tienen un desarrollo fuera de la cavidad uterina, se caracterizan por dolor abdominal asociado a sangrado vaginal, luego de la sospecha o confirmación de un embarazo [1]. Su localización más frecuente es en la trompa (región ampular); sin embargo, entre el 1 al 6% tiene su localización en la cicatriz de cesárea previa [2]; no obstante, este porcentaje viene incrementando debido al aumento de cesáreas realizadas a nivel mundial, debiendo identificarse oportunamente para evitar sus complicaciones, a fin de preservar la fertilidad de las pacientes [2,3].

A continuación, se presenta el caso de una paciente de 37 años con embarazo ectópico sobre cicatriz de cesárea previa.

## REPORTE DE CASO

Mujer de 37 años con amenorrea de aproximadamente 6 semanas, quien acude a la emergencia ginecológica por sangrado vaginal de 4 días de evolución. Como antecedentes obstétricos destaca dos embarazos a término con culminación por vía abdominal y dos legrados uterinos por abortos espontáneos (G5 P2022).

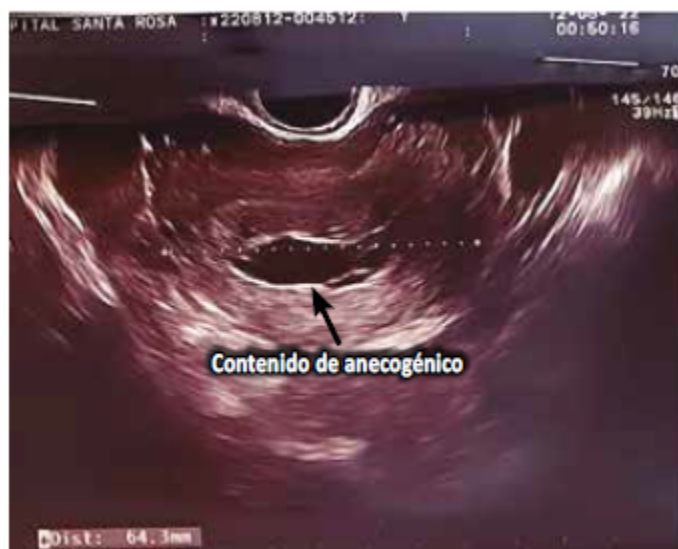Al examen físico se encontró a la paciente lúcida y orientada en las 3 esferas, hemodinámicamente estable, en el abdomen se auscultaron ruidos hidroaéreos presentes, sin signos peritoneales, ni visceromegalias. El examen ginecológico mostró un útero en ante versión y ante flexión de aproximadamente 10 cm con metrorragia moderada; cérvix entreabierto, posterior, no doloroso a la movilización de cérvix y anexos. En la ecografía se encontró un útero en anteversoflexión de 95.4 mm x 53.8 mm x 64.3 mm, con presencia de coágulos en cavidad uterina, sin evidenciarse saco gestacional, por lo que se concluyó como impresión diagnóstica de Aborto Incompleto (Fig. 1).



**Figura 2.**

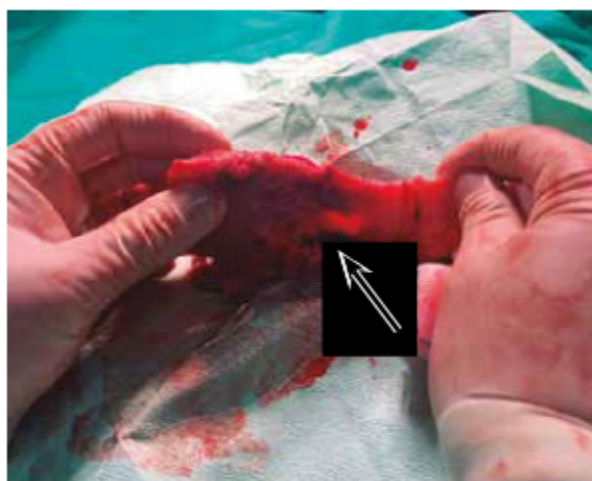
Pieza operatoria enviada a Anatomía Patológica para su revisión que muestra útero con zona hemorrágica A

Tras consenso con la paciente posterior a la impresión diagnóstica ecográfica, se decidió realizar una evaluación bajo anestesia más una aspiración manual endo-uterina (AMEU) y un legrado uterino (LU). Durante el procedimiento en el intraoperatorio; se evidenció saco gestacional colapsado en canal cervical, y a pesar del LU se encontró un sangrado activo, no controlable y la paciente entró en inestabilidad hemodinámica, por lo que se decidió la conversión de operación a una histerectomía abdominal total y la transfusión de 2 paquetes globulares (Fig. 2 y 3).



**Figura 1.**

Ecografía que reporta útero en ante verso flexión con contenido anecogénico en cavidad



**Figura 3.**

Pieza operatoria que muestra traslucencia en zona de cicatriz de cesárea

El estudio de anatomía patológica confirmó el diagnóstico de embarazo ectópico mediante la identificación de tejido trofoblástico hemorrágico en la pieza operatoria, en el cual se describe una base de tejido conectivo y músculo liso en el cual se proyectan estructuras de crecimiento digitiforme con revestimiento epitelial sin un núcleo fibrovascular distinguible, conformado por células agrandadas de formas poliédricas con abundante citoplasma eosinofílico con grandes núcleos hipercromáticos, pleomórficos, compatible con Reacción de Arias-Stella (Figura 4).

La evolución post operatoria a las 24 horas cursó sin interurrencias, a la evaluación se evidenció el abdomen blando, depresible, sin signos peritoneales, no se evidenció sangrado vaginal, y

mejoría en la intensidad del dolor, laboratorialmente tuvo una disminución significativa de la BhCG, el personal de obstetricia realiza consejería sobre planificación familiar. La paciente acude 7 días posterior al alta para el retiro de puntos, no evidenciándose signos de flogosis en la herida operatoria, ni dehiscencia de la sutura.

## DISCUSIÓN

El embarazo ectópico sigue siendo una urgencia obstétrica en el primer trimestre que, por su complejidad diagnóstica y los tratamientos disponibles, supone un desafío para el ginecólogo tratante [4]. La incidencia de esta entidad es baja (entre el 1.4 – 2%), la gestación en la trompa de Falopio (región de la ampolla) es la localización más frecuente. Una localización menos usual es la cicatriz de una cesárea previa, en donde el saco gestacional se implanta en el defecto miometral, en el que se presentó una vascularización insuficiente del segmento uterino, con posterior fibrosis y cicatrización incompleta [5]. La implantación puede tener un crecimiento interno en el que puede desarrollarse como una gestación a término, o un crecimiento externo, progresando hasta la rotura uterina y la invasión de estructuras pélvicas; sin embargo, no se recomienda la actitud expectante en estos casos debido a que las complicaciones aumentan conforme avanza la gestación [5–7]. La incidencia de esta entidad ha tenido un incremento directamente proporcional al aumento de la realización de cesáreas a nivel mundial y local; asimismo, este incremento también se asocia al desarrollo de técnicas diagnósticas más sofisticadas empleadas para la identificación oportuna de este tipo de embarazo ectópico.

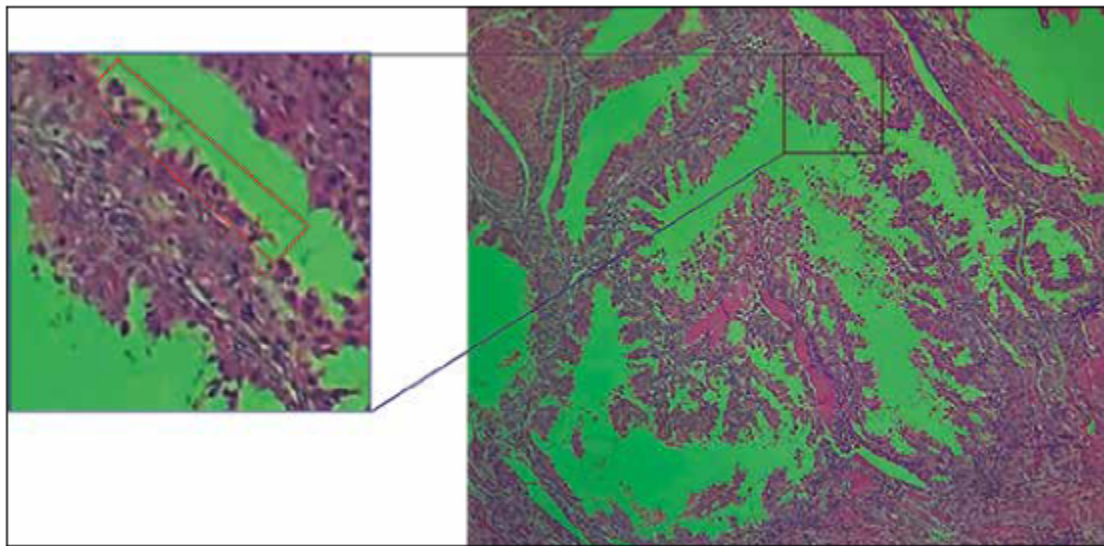
La presencia de dolor abdominal, asociado a metrorragia posterior a la sospecha o confirmación de gestación, nos hace pensar en la presencia de un embarazo ectópico [1], tal como es el caso clínico presentado, y su diagnóstico debe realizarse mediante el uso de ecografía transvaginal (estándar de oro) [8]. Ante el incremento de casos de embarazos ectópicos en cicatriz de cesárea, en una paciente con un fórmula obstétrica como la de nuestra paciente con antecedente de 2 cesáreas, debemos tomar en consideración criterios ecográficos que nos ayuden a un diagnóstico oportuno:

1. Cavidad uterina vacía, con orificio cervical interno cerrado, y canal endocervical vacío.
2. Saco gestacional o masa sólida trofoblástica con implantación dentro de la cicatriz de cesárea previa.
3. Adelgazamiento o ausencia del miometrio (1-3 mm) entre el saco gestacional y la vejiga
4. Presencia de polo embrionario y/o saco vitelino con o sin actividad cardíaca.



5. Flujo moderado al examen doppler color del trofoblasto o la placenta [9].

Sin embargo, debido a la poca frecuencia de esta entidad, muchas veces el diagnóstico no se logra, siendo diagnosticado como un aborto incompleto o en curso. Otro recurso disponible es la resonancia magnética nuclear (RMN) que tiene criterios diagnósticos similares a los de la ecografía, pero este supone un costo mayor, por lo que se considera como una opción de segunda línea ante la baja certeza del diagnóstico ecográfico [10].



**Figura 4.**

Revestimiento papilar conformado por células agrandadas o hobnail de formas poliédricas con abundante citoplasma eosinofílico con grandes núcleos hipercromáticos pleomórficos Reacción de AriasStella

El manejo de esta patología es diverso pudiendo ser médico o quirúrgico y en algunos casos mediante radiología intervencionista. Para la toma de decisión terapéutica debe considerarse el estado clínico de la paciente, el deseo de fertilidad, los datos ecográficos y la edad gestacional. El tratamiento médico se basa en el uso de medicamentos por vía sistémica, intrasacular o mixta; el fármaco más utilizado es el metrotexate (MTX), se recomienda en gestaciones menores a las 8 semanas, y con un grosor miometral menor a 2 mm entre el embarazo y la vejiga. Debe indicarse en pacientes hemodinámicamente estables, con leve dolor abdominal o ausencia de este. Si bien este tratamiento se da a fin de no afectar la vida reproductiva de las pacientes, su tasa de éxito es baja, debido a que el tejido fibroso que rodea el saco disminuye en gran porcentaje la absorción del medicamento, afectando así la eficacia del mismo, por lo que no se recomienda como un tratamiento de primera línea. En el caso de nuestra paciente, no se consideró esta opción terapéutica para

evitar los riesgos y complicaciones que el embarazo ectópico en cicatriz de cesárea conlleva [6].

En caso de embarazos muy precoces se ha reportado también el manejo mediante LU o AMEU, en donde se hace uso de una cucharilla de legrado uterino o una cánula de succión conectado a un AMEU para eliminar el tejido trofoblástico. Sin embargo, estos procedimientos tienen complicaciones, como lo sucedido con la paciente descrita quien terminó en una histerectomía. En caso de una paciente hemodinámicamente inestable, como en nuestro caso posterior al AMEU, o con una gestación con presencia de latido cardíaco, se debe considerar el tratamiento quirúrgico. Este procedimiento ha tenido las mayores tasas de éxito frente a cualquier otro tratamiento; este abordaje puede hacerse mediante histeroscopia, de una manera mínimamente invasiva, en donde se logra una visualización directa del saco gestacional; sin embargo, por el riesgo de la presencia de trofoblasto residual se aconseja el uso de técnicas adicionales, incluyendo la histerectomía. Otra forma de abordar esta patología es mediante la histerotomía por laparoscopia y por laparotomía, siendo la primera la que mayores ventajas ofrece respecto al tiempo hospitalario, la tasa de recurrencias, el sangrado intraoperatorio, y el riesgo de lesiones de órganos pélvicos [6].

## CONCLUSIÓN

Pese a que esta entidad tiene una baja incidencia, los casos se están viendo en aumento, por lo que la evaluación ecográfica de una paciente con un posible embarazo ectópico y con el antecedente de cesárea debe ser orientada a la búsqueda de esta ubicación, a fin de conseguir un diagnóstico oportuno, evitando así el retraso en el tratamiento, disminuyendo las complicaciones en la vida reproductiva y complicaciones maternas.

## REFERENCIAS BIBLIOGRÁFICAS

1. Liang, H. H., Vargas, J. S., Sánchez, A. G. H. & Mora, J. V. Embarazo Ectópico: Revisión bibliográfica con enfoque en el manejo médico. *Rev. Clínica Esc. Med. UCR-HSJD*., 28–36 (2019). DOI: 10.15517/rc\_ucr-hsjd.v9i1.36490
2. Pueyo, S. I. P. Gestación ectópica en cicatriz de cesárea previa con desenlace adverso. *Prog. Obstet. Ginecol.* 65, 5 (2022). Disponible: <https://dialnet.unirioja.es/servlet/articulo?codigo=8513423>
3. Organización Mundial de la Salud. Declaración de la OMS sobre tasas de Cesárea. Disponible: [https://apps.who.int/iris/bitstream/handle/10665/161444/WHO\\_RHR\\_15.02\\_spa.pdf;jsessionid=E0405BAD0C428FABF721B17A48ED7A1B?sequence=1](https://apps.who.int/iris/bitstream/handle/10665/161444/WHO_RHR_15.02_spa.pdf;jsessionid=E0405BAD0C428FABF721B17A48ED7A1B?sequence=1) (2015)
4. Rodríguez Ortiz, J. A. *et al.* Embarazo ectópico en cicatriz de cesárea: reporte de caso y revisión de la literatura. Hospital Simón Bolívar subred norte Bogotá, Colombia. *Rev. Med* 28, 103–110 (2020). DOI: 10.18359/rmed.3656
5. Loayza, J. C., Benel, A., Zegarra, G., Curay, J. & Siguënza, K. Un caso de embarazo ectópico en cicatriz de cesárea anterior | Revista Peruana de Investigación Materno Perinatal. (2022) DOI: 10.33421/inmp.2018119.
6. Rivera, C. *et al.* Actualización del enfrentamiento y manejo de localizaciones poco frecuentes del embarazo ectópico. *Rev. Chil. Obstet. Ginecol.* 85, 709–724 (2020). DOI: 10.4067/S0717-75262020000600709
7. Morente, L. S. *et al.* Cesarean Scar Ectopic Pregnancy—Case Series: Treatment Decision Algorithm and Success with Medical Treatment. *Medicina (Mex.)* 57, 362 (2021). DOI: 10.3390/medicina57040362
8. Carpio Guzman, L. A. Criterios ultrasonográficos del embarazo ectópico | Revista Peruana de Investigación Materno Perinatal. (2022) DOI: 10.33421/inmp.2021242.
9. Vergara U, P., Sepúlveda-Martínez, Á. & Parra Cordero, M. Embarazo ectópico cervical y cicatriz de cesárea. Diagnóstico y manejo. 30, 57–70. Disponible: <https://www.redclinica.cl/Portals/0/Users/014/14/14/1565.pdf>
10. Navas-Campo, R., Moreno Caballero, L. & Tobajas Morlana, P. Embarazo ectópico sobre cicatriz uterina por cesárea. *Rev. Fac. Cienc. Médicas* 78, 439–440 (2021). DOI: 10.31053/1853.0605.v78.n4.32407

## Notas de autor



mg.fernandezn21@gmail.com



**Disponible en:**

<https://www.redalyc.org/articulo.oa?id=96678952010>

Cómo citar el artículo

Número completo

Más información del artículo

Página de la revista en redalyc.org

Sistema de Información Científica Redalyc  
Red de revistas científicas de Acceso Abierto diamante  
Infraestructura abierta no comercial propiedad de la  
academia

Manuel Fernandez-Navarro, Mia Pinillos-Peralta,  
Vanessa Mires-Montoro, Cesar Urbina- Gordillo

**Embarazo ectópico en cicatriz de cesárea: reporte de un caso**

**Ectopic pregnancy in cesarean scar: case report**

*Acta Médica Peruana*

vol. 40, núm. 3, p. 252 - 255, 2023

Colegio Médico del Perú, Perú

actamedicaperuana@cmp.org.pe

**ISSN:** 1018-8800

**ISSN-E:** 1728-5917

**DOI:** <https://doi.org/10.35663amp.2023.403.2562>

**AMP**



**CC BY-NC 4.0 LEGAL CODE**

**Licencia Creative Commons Atribución-NoComercial 4.0  
Internacional.**