

Obstrucción intestinal por íleo biliar: reporte de un caso

Intestinal obstruction due to gallstone ileus: a case report

Angel F. Vera-Portilla

Universidad Nacional de San Agustín, Perú

Hospital Regional Honorio Delgado, Perú

angel.veraportilla218@gmail.com

Malory Minaya

Universidad Nacional de San Agustín, Perú

Hospital Regional Honorio Delgado, Perú

Walter Vera-Portilla

Hospital Regional Honorio Delgado, Perú

Javier Huanca

Universidad Nacional de San Agustín, Perú

Patricia Pardo

Hospital Regional Honorio Delgado, Perú

Acta Médica Peruana vol. 39 núm. 3 283
289 2022

Colegio Médico del Perú
Perú

Recepción: 08 Mayo 2022
Aprobación: 04 Agosto 2022

Resumen: El íleo biliar (IB) se define como la obstrucción intestinal mecánica intraluminal por uno o más cálculos biliares que han emigrado a través de una fistula biliodigestiva, establecida como complicación de una coledocistitis. Presentamos el caso de una mujer de 59 años con antecedente de hipertensión arterial, con diagnóstico tomográfico preoperatorio de obstrucción intestinal por íleo biliar (triada de Rigler), por lo que es intervenida quirúrgicamente de emergencia, decidiéndose realizar una enterolitotomía y programar su segunda intervención en dos meses. El IB es una causa infrecuente de obstrucción intestinal en pacientes de edad avanzada, con una elevada morbi-mortalidad. Requiere un alto índice de sospecha ante un cuadro de oclusión intestinal intermitente y antecedente de cólicos biliares. La triada de Rigler solo está presente en un tercio de los pacientes, para lo cual la tomografía es el estudio de elección. El tratamiento es controversial, pero el más empleado es la enterolitotomía.

Palabras clave: Coledocistitis, Íleon, Obstrucción Intestinal, Fístula Biliar.

Abstract: Gallstone ileus (BI) is defined as intraluminal mechanical intestinal obstruction by one or more gallstones; who have emigrated through a biliodigestive fistula, established as a complication of cholelithiasis. We present the case of a 59-year-old woman with a history of arterial hypertension, with a preoperative tomographic diagnosis of intestinal obstruction due to biliary ileus (Rigler's triad), for which she underwent emergency surgery, deciding to perform an enterolithotomy and schedule her second intervention in two months. BI is an uncommon cause of intestinal obstruction in elderly patients, with high morbidity and mortality. It requires a high index of suspicion in the presence of intermittent intestinal obstruction and a history of biliary colic. Rigler's triad is only present in a third of patients, for which tomography is the study of choice. Treatment is controversial, but the most widely used is enterolithotomy.

Keywords: Cholelithiasis, Ileum, Intestinal obstruction, Biliary Fistula.

INTRODUCCIÓN

El íleo biliar (IB) se define como la obstrucción intestinal mecánica intraluminal por uno o más cálculos biliares ^[1,2]; que han emigrado a través de una fistula biliodigestiva (FBD), establecida como complicación de una colelitiasis ^[3,4], la obstrucción puede presentarse desde el estómago hasta el recto, siendo el sitio más común el intestino delgado ^[4]. Aunque en ocasiones ocurre por paso natural a través de la vía biliar, debido a alteraciones del esfínter de Oddi (sobre todo tras la ampliación quirúrgica del mismo) ^[3,5].

Generalmente se presenta en pacientes femeninos mayores de 60 años con antecedentes de cólicos a repetición ^[4]. Representa solo del 1-4 % de las causas de obstrucción mecánica de intestino delgado ^[3,4,6,7], sin embargo el riesgo aumenta con la edad ^[1].

Una vez el cálculo se ubica en la luz intestinal, puede generar obstrucción a cualquier nivel, el lugar más habitual es el íleon terminal (50-75 %) seguido por yeyuno, íleon proximal, duodeno y colon ^[1,4,8,9]. El lugar de impactación depende del tamaño del cálculo y del diámetro de la luz del tubo digestivo ^[4]. Los cálculos deben medir al menos 2cm para ser causantes de obstrucción (2,5 cm en promedio) ^[2,4,9,10]; resulta difícil que cálculos menores produzcan cuadros oclusivos, a menos que haya alteración de la dinámica intestinal o disminución de la luz por una enfermedad benigna o maligna no diagnosticada ^[4].

El paso hacia la luz intestinal se produce a través de una FBD, la cual surge por episodios recurrentes de colecistitis aguda, provocando gran inflamación y adherencias entre la vesícula biliar (VB) y el tracto gastrointestinal^[4]. El desarrollo de FBD es relativamente raro (aproximadamente 2% en pacientes con colecistitis) ^[8]. La más frecuente es la colecisto-duodenal, siendo menos frecuente las que involucran al estómago y al colon ^[4,7-9].

El cuadro se presenta por náuseas, vómitos, cólicos intestinales, distensión abdominal, dolor en cuadrante superior derecho (CSD), alteraciones del medio interno, deshidratación, fiebre e incluso como abdomen agudo perforado ^[1]. Es una entidad que se manifiesta con síntomas inespecíficos, lo que produce un retraso en su diagnóstico, exigiendo la realización de imágenes para comprobarlo ^[11]. La edad avanzada de los pacientes, junto con la demora terapéutica, son los principales factores que condicionan una elevada morbilidad ^[11].

En cuanto al tratamiento, el principal es la cirugía, la cual tiene como objetivo primordial el tratamiento de la obstrucción intestinal; y en segundo lugar, al de la FBD. Algunos recomiendan realizar

ambos procedimientos en un mismo tiempo quirúrgico; otros, tratar en primera instancia la oclusión intestinal y, posteriormente, la FBD. Esta decisión debe tomarse de acuerdo a las condiciones generales del paciente y locales de la zona a intervenir [4].

En la literatura se han descrito muy pocos casos de obstrucción por IB, incluso en nuestro medio, dada su baja prevalencia. Presentamos el caso de una obstrucción mecánica por IB manifestada como un cuadro abdominal agudo, diagnosticado preoperatoriamente con la Triada de Rigler.

REPORTE DE CASO

Presentamos el caso de una paciente femenina de 59 años, con antecedente de hipertensión arterial mal controlada, que acude por presentar 72 horas antes de su ingreso, dolor abdominal cólico, a predominio de mesogastrio, distensión abdominal, náuseas y vómitos, y falta de eliminación de heces y flatos. A su ingreso por emergencia se encontró hemodinámicamente estable, al examen físico una tumoración umbilical irreductible dolorosa y un abdomen distendido, doloroso difusamente, sin signos peritoneales, ruidos hidroaéreos alejados. La analítica mostró leucocitosis sin desviación izquierda, hemoglobina 13,7gr/dl, glucosa 219mg/dl, PCR 25mg/L, hiperlipidemia mixta, procalcitonina negativa y resto de exámenes dentro de parámetros normales. Los rayos X de abdomen evidenciaron asas delgadas dilatadas sin presencia de niveles hidroaéreos, y la ecografía informó una masa hepática heterogénea con imágenes hiperecogénicas en su interior de bordes mal definidos, no líquido libre. La tomografía abdominal con contraste reveló distensión de asa delgada, llena de líquido, con niveles hidroaéreos, una imagen hiperintensa a nivel de íleon distal y vesícula con presencia de aerobilia (**Figura 1**).

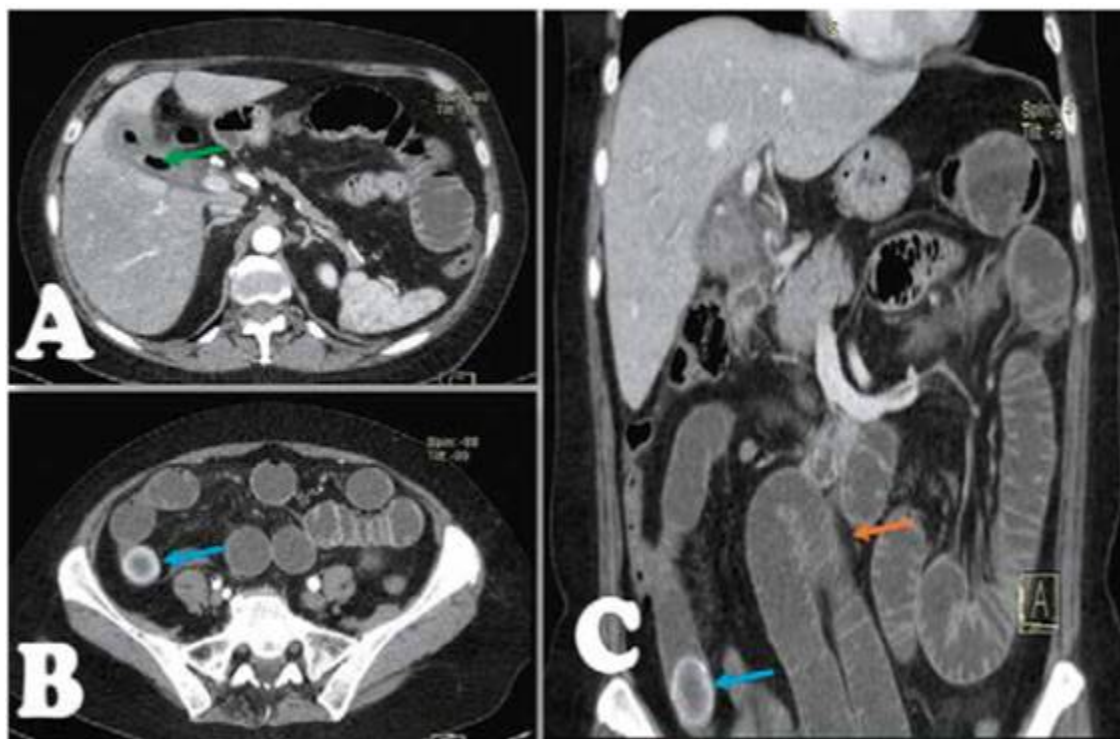

Figura 1.

Tomografía abdominal trifásica. Tríada de Rigler. A, Flecha verde, aerobilia. B (Corte transversal) y C (Corte Coronal), cálculo en íleon distal (Flecha azul), y adyacente al mismo, distensión de asas intestinales (Flecha naranja).

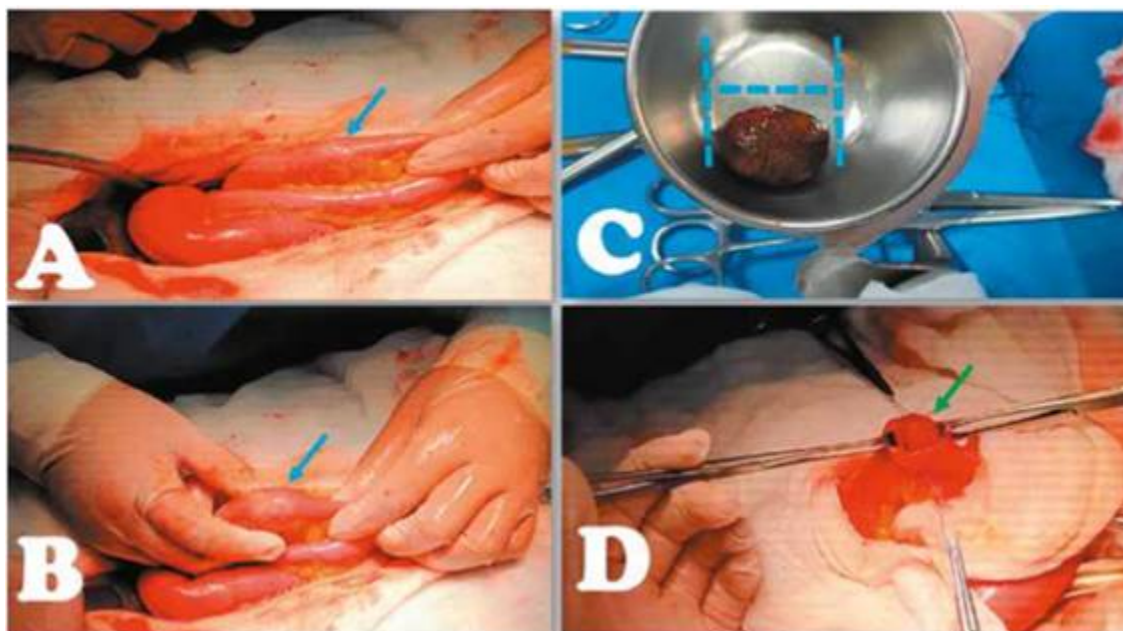


Figura 2.

Hallazgos intra-operatorios. A y B Identificación del cálculo en íleon distal (Flecha azul). C, Extracción del cálculo mediante enterotomía. D, Cierre de enterotomía de forma transversal (Flecha verde).

Paciente presenta mayor dolor, distensión y alteración del medio interno, por lo que es intervenida por cuadro de obstrucción intestinal. En la cirugía se evidencia espacio subhepático bloqueado por epiplón firmemente, líquido libre serohemático, asas delgadas distendidas sin presencia de sufrimiento intestinal, así como a 20 cm de válvula ileocecal, cálculo de 3cm ocluyendo la luz intestinal; por las comorbilidades, y cuadro quirúrgico de emergencia, se decide realizar una cirugía en dos tiempos: primero, enterotomía a 20 cm proximales a la obstrucción, extracción del cálculo y enterorrafia transversal en dos planos con vicryl 3/0 (**Figura 2**). Posteriormente, se realiza una endoscopia que evidencia orificio de 7mm en primera porción duodenal, pero sin salida de contenido biliar, sugerente de fistula colecisto duodenal y una colangiografía (Figura 3), para programar su segunda intervención. Paciente presenta buena evolución clínica y es dada de alta sin complicaciones con la indicación de regresar en dos meses para la colecistectomía y cierre de FBD.

DISCUSIÓN

El IB representa el 0,3-0,5 % de las complicaciones de la colelitiasis [5,9,12,13], con una relación 3/100000 hospitalizaciones por patología biliar [2,3]. Es más frecuente en mujeres [3,5-3,6:1], y los pacientes suelen ser mayores de 65 años [2-4,8,10,14] (promedio de 74 años) [5];

y con múltiples comorbilidades [2]. También, en pacientes con antecedentes de colelitiasis y de episodios de colecistitis aguda a repetición [4]. Es causa de obstrucción de <4 % en menores de 65 y del 25 % en mayores de 65 años [3,5,8,10,11,14,15].

El IB es una entidad poco frecuente, pero con una elevada morbimortalidad, 5-10 veces mayor que el resto de las causas de obstrucción de intestino delgado [2,7], oscilando entre el 12-27 % [6,8,10,13], debido a los síntomas inespecíficos [6], las comorbilidades de los pacientes en edad avanzada, así como por el retraso en su diagnóstico y tratamiento [5,8,10,11].

La inflamación peri-colecística después de episodios de colecistitis provoca adherencias entre el sistema biliar y el entérico. La presión entre los cálculos biliares y la pared de la VB provoca necrosis, erosión y formación de fistulas entre la VB y la porción más cercana del tracto gastrointestinal, usualmente el duodeno [5,8,9].

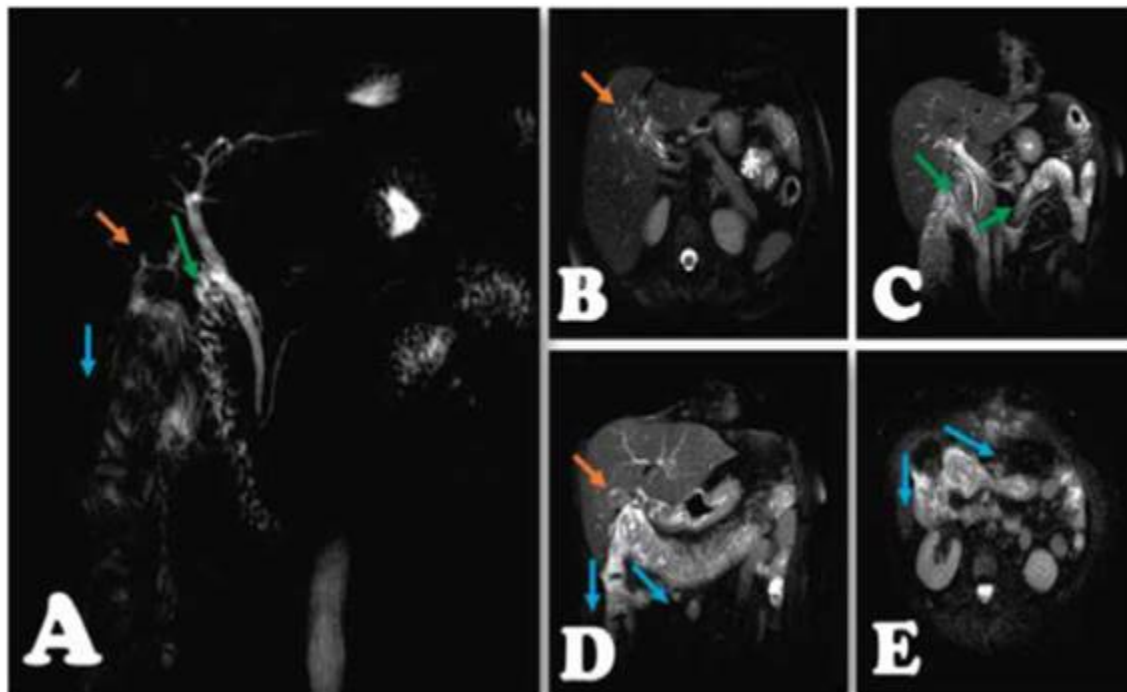


Figura 3.

Colangiorensonancia. A, Reconstrucción de vía biliar, Localización de la vesícula (Flecha naranja), probable conexión de la misma con duodeno y pasaje de contraste al mismo (Flecha verde), y probable conexión de la misma con colon (Flecha azul). B Aerobilia (Flecha naranja). C Pasaje de contraste a duodeno y asa delgada (Flecha verde). D y E, Vesícula biliar (Flecha naranja) y paso de contraste a colon ascendente y transverso (Flecha azul).

A través de esta fistula, los cálculos biliares pueden ingresar al tracto gastrointestinal, teniendo en cuenta que para producir una obstrucción mecánica deberían ser mayores a 2,5 cm [12].

La sospecha clínica es importante para su manejo oportuno^[2], y el diagnóstico preoperatorio puede establecerse con la tríada de Mordor: antecedente de coleditiasis, signos clínicos de colecistitis aguda y obstrucción intestinal súbita ^[1-3,13]. Clínicamente es muy inespecífico, pudiendo encontrar sintomatología común a obstrucciones intestinales de otras etiologías ^[11], y solo 40-50 % tienen antecedentes de episodios recientes de cólico biliar, ictericia o colecistitis aguda ^[9]. La presentación clínica típica es una mujer anciana con obstrucción intestinal subaguda episódica, debido al avance de los cálculos biliares hacia el intestino. La obstrucción temporal de la luz intestinal por cálculos biliares provoca vómitos y dolor abdominal, y la reubicación de los mismos proporciona un alivio temporal y los síntomas vuelven a aparecer con la reoclusión ^[5].

La clínica dependerá de la localización de la fistula y del tamaño del lito ^[3]. La obstrucción puede darse desde el píloro o duodeno (síndrome de Bouveret) ^[1,8,10,11], la válvula ileo-cecal (síndrome de Barnard) ^[2,3,11,13], hasta el sigmoides ^[1]; siendo el más frecuente el íleon distal, luego el yeyuno, duodeno y colon ^[1,4]. Puede tener una presentación; i) Aguda: con dolor tipo cólico, distensión abdominal, vómitos y constipación; ii) Subaguda: difiriendo del anterior por la ausencia de distensión o esta es discreta, y no existe constipación; y iii) Crónico o síndrome de Kareswky, se caracteriza por episodios de dolor recurrentes y períodos asintomáticos ^[3,8].

Las pruebas de laboratorio no suelen mostrar alteraciones específicas, el hemograma suele ser normal o discretamente elevado ^[8,14], las pruebas de función hepática se encuentran dentro de parámetros normales, a menos que haya asociación con obstrucción de la vía biliar común; en algunos casos puede haber desequilibrio hidroelectrolítico ^[8].

La radiografía abdominal en posición supino y de pie es el estudio inicial de elección. El criterio de diagnóstico imagenológico para el IB es la tríada de Rigler: presencia cálculo radiopaco (<10%), neumobilia o signo de Gotta-Mentschler (<33%); y distensión de asa intestinales ^[3,8]. Dos de los tres signos es diagnóstico de IB ^[1,2,8], identificado en el 30-35% de los casos ^[14]. También se considera la tetrada de Rigler: cambio de posición del cálculo en la radiografía ^[3,8]. Y Baltazar y Schechter describen el quinto signo como la presencia de varios niveles de líquido adyacentes al cuadrante superior derecho ^[3].

La tomografía, en cambio, es el estudio por imágenes de elección ^[1,2,11], siendo factible encontrar la tríada de Rigler hasta en 80 % de los casos ^[8]. Puede mostrar cálculos parcialmente calcificados, evaluar el sitio específico de la obstrucción (crítico para la estrategia quirúrgica) y caracterizar la FBD ^[5,15]; y además, permite descartar otras causas de obstrucción ^[2].

Nuestro caso trató de una mujer de 59 años [7,8,15], distinto de otros reportes en mayores de 65 años [2-4,6,9-11,14] con antecedente de hipertensión arterial [6,15], que ingresó por dolor abdominal, náuseas y vómitos, ingresando a sala de operaciones por cuadro de obstrucción intestinal secundario a IB, diagnosticado preoperatoriamente por tomografía [7-9,15].

El manejo quirúrgico sigue siendo el manejo de elección porque con el tratamiento médico, la tasa de mortalidad aumenta al 26,5 % [13]. El objetivo del tratamiento es el alivio de la obstrucción intestinal, con un previo manejo adecuado del balance hidroelectrolítico y de comorbilidades existentes [2,3]. El tratamiento incluye: i) Enterolitotomía, ii) Enterolitotomía, colecistectomía y cierre de la fístula, iii) Resección intestinal; y iv) Resección intestinal y cierre de la fístula [3,9,15]. Así mismo, el factor pronóstico fundamental para elegir un abordaje quirúrgico es la duración de la obstrucción intestinal [13].

La cirugía recomendada por la mayoría de los autores es la enterolitotomía [2,3,7,15,16], seguida (o no) de cirugía biliar electiva [13,17], por presentar un bajo índice de complicaciones y cierre de la fístula de manera espontánea en el 50 % de los casos [3]. Además, existe buena tolerancia a las FBD que no cierran espontáneamente [18]. La enterolitotomía se realiza en forma longitudinal en el borde antimesentérico a una distancia de 15-20 cm proximales al sitio de la obstrucción en un área sana, posteriormente se procede a la extracción del lito y, finalmente, se realiza enterorrafia transversal en 1 o 2 planos. Cuando el lito no puede ser movilizado para su extracción, existe compromiso vascular o perforación intestinal, se prefiere resección del segmento intestinal con anastomosis terminal [3].

La ubicación de la impactación del cálculo biliar puede influir en la decisión de una cirugía en una o dos etapas. Para cálculos impactados a nivel del intestino delgado, una cirugía en dos tiempos; y una cirugía en un tiempo para obstrucciones en otras áreas que no sean del intestino delgado [6].

Por lo tanto, cada conducta quirúrgica se debe indicar según el estado clínico del paciente y condiciones preexistentes [1,6,8] (**Figura 4**). En los casos en que el paciente esté hemodinámicamente inestable, sea mayor de 70 años, tenga baja reserva respiratoria, estado ASA III o IV o cualquier otro signo de gravedad, podemos utilizar inicialmente la cirugía urgente (Enterolitotomía) [19]. La enterolitotomía con colecistectomía y reparación de fístula diferidas (4-24 semanas) [8,11], tiene menor mortalidad (11,7 vs 16,9 %), en comparación con la cirugía en un solo tiempo [1,3,8,13], sin embargo, presenta hasta un 5 % de recidiva [1,6-8], que generalmente se presenta durante los

primeros 6 meses posteriores a la operación inicial [15]. Por lo que estaría indicada, en pacientes inestables y con alto riesgo quirúrgico [1,2,7,8,11].

Además, aproximadamente, el 10 % de los pacientes con enterotomía sola tienen síntomas biliares recurrentes [13]. Por lo que se debería realizar la colecistectomía de intervalo con reparación de FBD, en pacientes con síntomas recurrentes [8], pacientes con riesgo de complicaciones biliares posteriores y pacientes con cálculos biliares retenidos con riesgo de IB recurrente [13].

Por otro lado, la colecistectomía con resolución de la fístula en el mismo acto quirúrgico debe reservarse solo para pacientes seleccionados (jóvenes, sin comorbilidades, clínicamente estables), que puedan soportar una anestesia de larga duración y una cirugía prolongada [2,7,11,18]. Está fuertemente asociado con una mayor tasa de mortalidad, en gran parte debido a un diagnóstico tardío y enfermedades concomitantes [17]. Sin embargo, los beneficios de esta última incluyen la prevención, la malabsorción y la pérdida de peso debido a la FBD, colecistitis, colangitis y carcinoma de VB (asociado a cálculos mayores de 3 cm) [5]. Al mismo tiempo, solo en casos que los pacientes afectados muestren síntomas atribuibles a la vía biliar y que no puedan ser tratados de otra manera, se recomendaría añadir la colecistectomía a la enterolitotomía [18].

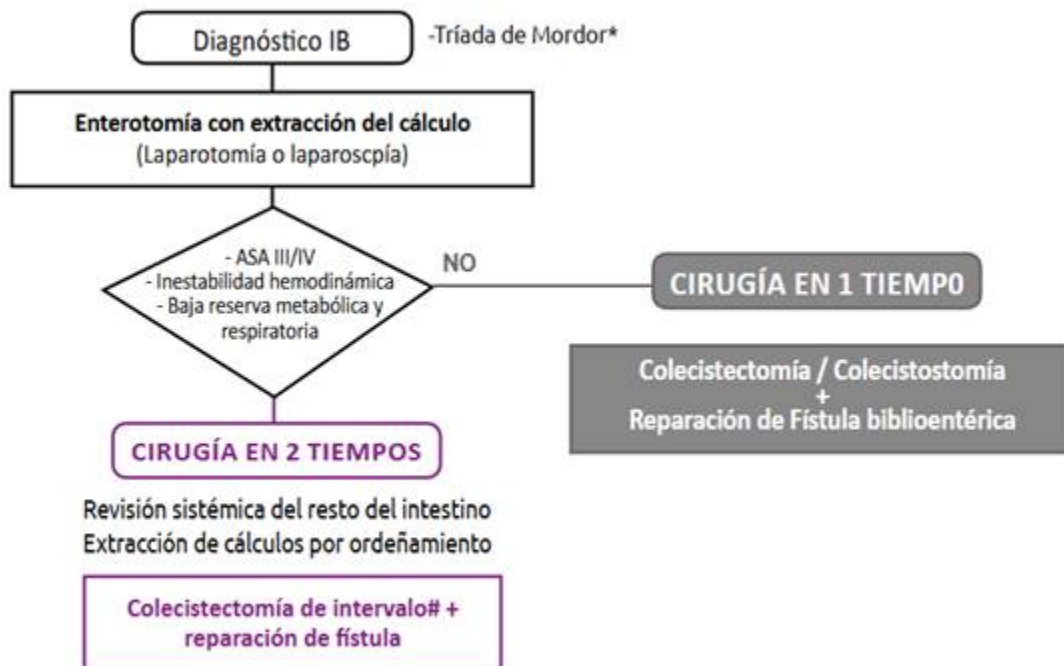


Figura 4.

Algoritmo de tratamiento del íleo Biliar (IB) (adaptado y modificado de Salazar-Jiménez et al, 2018)(2)*: Tríada de Mordor: antecedente de colelitiasis, signos clínicos de colecistitis aguda y obstrucción intestinal súbita. #: Colecistectomía de intervalo 4-24 semanas.

La complicación más frecuente es la infección de la herida, que ocurre en el 30 % de los pacientes; la recurrencia del íleo biliar es un riesgo siempre pendiente, por lo que la exploración del abdomen debe ser siempre completa (ya que la recurrencia se debe principalmente a la presencia de múltiples cálculos biliares por encima o por debajo del lugar donde se realiza la enterotomía) [18].

El abordaje suele realizarse a través de laparotomía; sin embargo, existe un incremento de reportes de laparoscopia exitosa [8,9,15], considerándolo un procedimiento seguro, que debe intentarse si las condiciones del paciente y habilidades quirúrgicas están disponibles, brindando una recuperación más rápida, con mínima morbilidad [9,18], con una menor incidencia de infección de sitio operatorio, menores problemas respiratorios, y a diferencia de otros tratamientos permite un tratamiento radical de la enfermedad, evitando las complicaciones que surgirían de no corregir la FBD [18].

En la actualidad, también se puede considerar la extracción endoscópica asociada con litotripsia, como la mejor opción en pacientes con alto riesgo quirúrgico [2,3,17]. Técnica reservada para pacientes con síndrome de Bouveret (endoscopia superior) u obstrucción ileal o colónica (colonoscopia) [13]. A veces, cuando el cálculo biliar es grande, es posible utilizar la litotricia mecánica, o si el cálculo biliar es demasiado duro, la electrohidráulica.

En ocasiones es posible utilizar la litotricia extracorpórea por ondas de choque, que permite fragmentar los cálculos biliares para que alcancen dimensiones tales como para ser expulsados con las heces. Este método requiere unos requisitos básicos: la litiasis biliar debe ser visible en la ecografía (las ondas de choque se reflejan o atenúan por los gases intestinales, por lo que son inútiles), ausencia de coagulopatía, ausencia de aneurismas, vasos calcificados o tejido óseo en la trayectoria de la onda de choque [18]. La tasa de éxito es variable, del 26 % en algunas series. Y entre los factores que pueden llevar al fracaso endoscópico se encuentran el tamaño de la litiasis, la enfermedad diverticular, la presencia de estenosis colónica y la experiencia del endoscopista [20].

Al momento, no existe una definición o consenso sobre cuál es la mejor opción para el tratamiento del IB, lo que debe evaluarse caso por caso, según cada paciente [19]. En nuestro caso, por las condiciones clínicas del paciente, comorbilidades y hallazgos intraoperatorios, se decidió realizar una cirugía en dos tiempos (enterolitotomía) [3,4,6,7,9,10,12], dejando la colecistectomía y cierre de fistula para un segundo momento.

Finalmente, el IB es una causa infrecuente de obstrucción intestinal en pacientes de edad avanzada, con una elevada morbi-mortalidad. Requiere un alto índice de sospecha ante un cuadro de oclusión intestinal intermitente y antecedente de cólicos biliares. La tríada de

Rigler solo está presente en un tercio de los pacientes, para lo cual la tomografía es el estudio de elección. El tratamiento es controversial, pero el más empleado es la enterolitotomía (cirugía en dos tiempos).

REFERENCIAS BIBLIOGRÁFICAS

1. López AE, Ortega EE, De Elías E, López FG. Íleo biliar. Una entidad que perdura en el tiempo. *Rev Argent Cir.* 2021;113(1):56-61. doi: 10.25132/raac.v113.n1.1513.ei.
2. Salazar-Jiménez MI, Alvarado-Durán J, Fermín-Contreras MR, Rivero-Yáñez F, Lupian-Angulo AI, Herrera-González A. Íleo biliar, revisión del manejo quirúrgico. *Cir Cir.* 2018;86(2):182-186. doi: 10.24875/CIRU.M18000032.
3. Céspedes Rodríguez HA, Fernández Pérez R. Íleo biliar, una causa poco frecuente de oclusión intestinal. *Rev Cuba Cirugía.* 2020;59(3):912. doi: 10.1016/j.lpm.2009.11.019.
4. Gonzalez García, Jorge Ernesto y Torres Aja, Lidia. Íleo biliar: una causa infrecuente de oclusión intestinal. Presentación de un caso clínico. *MediSur.* 2021;19(6):1028-1032.[fecha de Consulta 27 de Octubre de 2022]. ISSN: Disponible en: <https://www.redalyc.org/articulo.oa?id=1800715230161800715230165>.
5. Gungor F, Atalay Y, Acar N, Gur EO, Kokulu I, Acar T, et al. Clinical outcome of gallstone ileus; a single-centre experience of case series and review of the literature. *Acta Chir Belg.* 2022;122(1):7-14.doi: 10.1080/00015458.2020.1816673.
6. Drinnon K, Puckett Y. Surgical Management of Gallstone Ileus: A Clinical Case Report. *Cureus.* 2021;13(12):12-14. doi: 10.7759/cureus.20141.
7. Tsang CF. A rare case of gallstone ileus—the unanswered question. *J Surg Case Reports.* 2021;2021(4):1-3. doi:10.1093/jscr/rjab164.
8. Toral-Chan AI, Palacios-Padrón A, Vázquez-Hernández R. Íleo Biliar: Un Reto Diagnóstico Y Terapéutico. *Rev Hosp Jua Mex.* 2019;86(2):92–5. <https://www.medigraphic.com/cgi-bin/new/resumen.cgi?IDARTICULO=86652>
9. Orellana M, Vegas L, Cáceres A, Villarroel M, Soto P. Laparoscopic management of gallstone ileus: A case report and literature review. *Int J Surg Case Rep.* 2021;85(June):10-13. doi: 10.1016/j.ijscr.2021.106171.
10. Águila-Gómez Mauricio V., Fernández-Tirado J.I.. Triada de rigler un medio diagnóstico radiológico del abdomen agudo quirurgico obstructivo por ileo biliar: presentación de un caso y revisión de la literatura. *Cuad. - Hosp. Clín.* [Internet]. 2021 Dic [citado 2022 Oct 27] ; 62(2): 47-51. Disponible en: http://www.scielo.org.bo/scielo.php?script=sci_arttext&pid=S1652-67762021000200007&lng=es.

11. Bueno-Cañones Alejandro D., Bailón-Cuadrado Martín, Asensio-Díaz Enrique, Pacheco-Sánchez David. Íleo biliar. Reporte de casos. *Rev. cir.* [Internet]. 2020 Oct [citado 2022 Oct 27]; 72(5): 468-471. Disponible en: http://www.scielo.cl/scielo.php?script=sci_arttext&pid=S2452-45492020000500468&lng=es. <http://dx.doi.org/10.35687/s2452-45492020005714>.
12. Bouziane M, Bouknani N, Kassimi M, Habi J, Guerroum H, Mahi M. Gallstone ileus: An unusual cause of intestinal obstruction. *Radiol Case Reports*. 2022;17(1):129-132. doi: 10.1016/j.radcr.2021.10.016.
13. Vera-Mansilla C, Sanchez-Gollarte A, Matias B, Mendoza-Moreno F, Díez-Alonso M, Nisa FGM. Surgical Treatment of Gallstone Ileus: Less Is More. *Visc Med*. 2022;38(1):72-77. doi: 10.1159/000518451.
14. Magallanes Gamboa JO, Notario Barba V, Marcos Sánchez F. Gallstone ileus as a cause of abdominal pain in the elderly patient. *Rev Esp Geriatr Gerontol*. 2020;55(3):169-172. doi: 10.1016/j.regg.2019.08.002.
15. Dreifuss NH, Schlottmann F, Cubisino A, Mangano A, Baz C, Masrur MA. Totally laparoscopic resolution of gallstone ileus: A case report. *Int J Surg Case Rep*. 2022;90:1-4. doi: 10.1016/j.ijscr.2021.106682.
16. Vasilescu AM, Tarcoveanu E, Bradea C, Lupascu C, Stagniti F. Gallstone Ileus. What therapeutic options are there? *Ann Ital Chir*. 2022;92:300-306. PMID: 35122424.
17. Pezzoli A, Maimone A, Fusetti N, Pizzo E. Gallstone ileus treated with non-surgical conservative methods: A case report. *J Med Case Rep*. 2015;9(1):1-5. doi: 10.1186/1752-1947-9-15.
18. Danzi M, Grimaldi L, Fabozzi M, Reggio S, Danzi R, Soscia E, et al. Usefulness of CT-scan in the diagnosis and therapeutic approach of gallstone ileus: Report of two surgically treated cases. *BMC Surg*. 2013;13(SUPPL.2):3-7. doi: 10.1186/1471-2482-13-S2-6.
19. Rodriguez JER, Teixeira Grossi AE de LM, Siqueira VR, de Siqueira Filho JT, Pereira MAS, da Cunha DGC. Gallstone ileus associated with cholecystogastric fistula: Case report, diagnosis and surgical treatment. *Int J Surg Case Rep*. 2021;86(August):0-4. doi: 10.1016/j.ijscr.2021.106328.
20. Guerra Moya A, Couto Wörner I, Alonso Aguirre PA. Successful gallstone ileus treatment by endoscopy. *Rev Esp Enferm Dig*. 2022;doi: 10.17235/reed.2022.8898/2022.

Notas de autor

angel.veraportilla218@gmail.com



Disponible en:

<https://www.redalyc.org/articulo.oa?id=96679583009>

Cómo citar el artículo

Número completo

Más información del artículo

Página de la revista en redalyc.org

Sistema de Información Científica Redalyc
Red de revistas científicas de Acceso Abierto diamante
Infraestructura abierta no comercial propiedad de la
academia

Angel F. Vera-Portilla, Malory Minaya, Walter Vera-Portilla,
Javier Huanca, Patricia Pardo

Obstrucción intestinal por íleo biliar: reporte de un caso
Intestinal obstruction due to gallstone ileus: a case
report

Acta Médica Peruana

vol. 39, núm. 3, p. 283 - 289, 2022

Colegio Médico del Perú, Perú

actamedicaperuana@cmp.org.pe

ISSN: 1018-8800

ISSN-E: 1728-5917



CC BY-NC 4.0 LEGAL CODE

Licencia Creative Commons Atribución-NoComercial 4.0
Internacional.