

# Neuralgia del glossofaríngeo izquierdo: una patología poco frecuente. Un reporte de caso

Left Glossopharyngeal neuralgia: a rare pathology. A case report

*John F. Vargas Urbina*

*Hospital Nacional Guillermo Almenara Irigoyen, Perú*

*johnkilin27@hotmail.com*

*Fernando Palacios Santos*

*Hospital Nacional Guillermo Almenara Irigoyen, Perú*

*Alejandro Rosell Ortiz*

*Clínica San Felipe, Perú*

*Manuel Lazón Ayala*

*Hospital Nacional Guillermo Almenara Irigoyen, Perú*

Acta Médica Peruana vol. 39 núm. 3 294  
298 2022

Colegio Médico del Perú  
Perú

Recepción: 30 Abril 2022  
Aprobación: 22 Julio 2022

**Resumen:** La neuralgia del glossofaríngeo es una patología rara donde hay dolor agudo y punzante en la fosa amigdalina, ángulo de la mandíbula y base de la lengua. Su principal causa es la compresión neurovascular la cual se puede diagnosticar con una resonancia cerebral. Su manejo es médico, principalmente; con fármacos, especialmente, carbamazepina y oxcarbazepina; y si no hay respuesta, va a cirugía mediante descompresión microvascular e interposición de material blando (politetrafluoroetileno), con o sin transección del IX par craneal. Se presenta el caso de una mujer de 64 años, hipertensa controlada, con dolor característico, que con 5 fármacos antineuropáticos y 1 derivado de opioides no cedía el dolor. La resonancia cerebral con secuencia FIESTA muestra una compresión neurovascular del IX PC con la PICA izquierda. Se le realiza descompresión microvascular del IX PC, con resolución de la sintomatología y sin recurrencia, saliendo de alta pronto. Se concluye que el manejo quirúrgico de esta patología en casos refractarios al tratamiento médico es una opción con buenas tasas de éxito y baja morbilidad. Palabras clave: Neuralgia, Enfermedades del Nervio Glossofaríngeo, Descompresión Quirúrgica.

**Abstract:** Glossopharyngeal neuralgia is a rare pathology, with a sharp and stabbing pain in the tonsillar fossa, angle of the jaw and base of the tongue. Its main etiology is neurovascular compression, which can be diagnosed with a brain MRI. Its management is mainly medical with drug, especially carbamazepine and oxcarbazepine, and if there is no response, surgery is performed through microvascular decompression and interposition of soft material (polytetrafluoroethylene) with or without transection of IX cranial nerve. We present the case of a 64-year-old woman, with controlled hypertension, with classic pain, who did not relieve pain with 5 antineuropathic drugs and 1 opioid derivative. Brain MRI with FIESTA sequence shows a neurovascular compression of the glossopharyngeal nerve with the left PICA. Microvascular decompression of the glossopharyngeal nerve was performed, with resolution of the symptoms and without recurrence, and she was discharged soon. We concluded that the surgical management of this pathology in refractory cases to medical treatment is an option with good success rates and low morbidity.

**Keywords:** Neuralgia, Glossopharyngeal Nerve Diseases, Decompression Surgery.

## INTRODUCCIÓN

La neuralgia del glossofaríngeo es una patología rara, caracterizada por un dolor agudo y punzante, de inicio brusco y cese brusco, en el ángulo de la mandíbula, fosa amigdalina y base de la lengua, que generalmente es desencadenado por toser, hablar o deglutir [1-4]. Se clasifica en 2 tipos: idiopática y secundaria. La más común es la secundaria, y dentro de ella, la compresión neurovascular por la arteria cerebelosa postero inferior (PICA) es la causa más común. Entre otras causas se describen las enfermedades desmielinizantes, enfermedades autoinmunes, tumoraciones intracraneales, malformaciones del sistema nervioso central, síndrome de Eagle y tumores orofaríngeos [1-4].

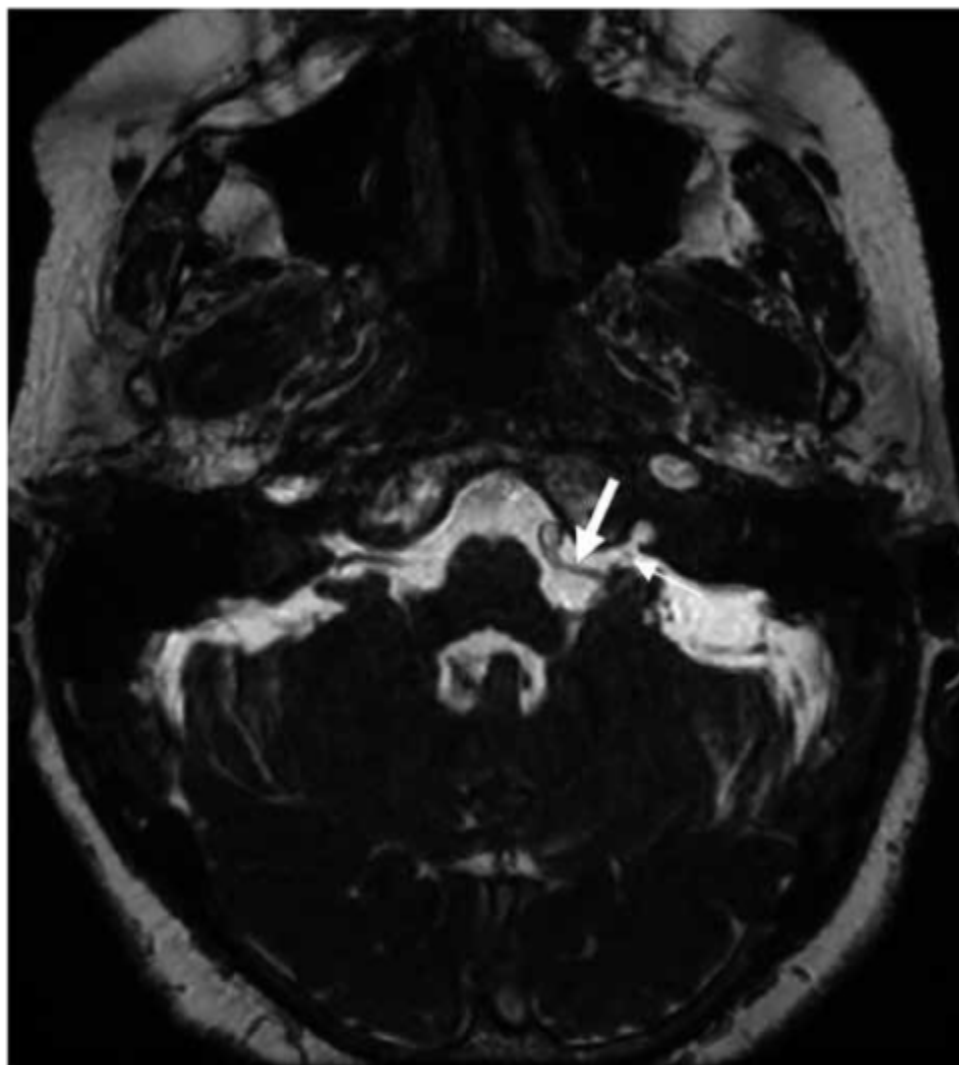
Para el diagnóstico, la clínica del paciente es crucial, ayudado por una resonancia cerebral contrastada más secuencia FIESTA (fast imaging employing steady-state acquisition), donde se pueden observar tumoraciones intracraneales, captaciones anómalas de contraste, malformaciones, lesiones desmielinizantes e inclusive la compresión neurovascular [1-3]. El manejo en primera instancia es médico con antineuropáticos, especialmente carbamazepina y oxcarbazepina [1,3,5]. También se puede realizar bloqueo nervioso con lidocaína y bupivacaína [5-6]. En caso de fallo del manejo conservador, se procede a realizar tratamiento quirúrgico mediante descompresión microvascular e interposición de material blando (politetrafluoroetileno), con o sin transección del IX par craneal, con buenas tasas de éxito y baja morbilidad [7-10]. Por tratarse de una patología poco frecuente, se presenta el caso de una paciente con neuralgia glossofaríngea con falla al manejo conservador médico, que fue a tratamiento quirúrgico mediante descompresión microvascular, obteniendo buenos resultados.

## REPORTE DE CASO

Paciente mujer de 64 años, con antecedente médico de hipertensión arterial controlada, antecedente quirúrgico de amigdalectomía y artrodesis de meñique derecho, sin alergia a medicamentos. Paciente refiere un tiempo de enfermedad de 4 años de un dolor tipo urente y lancinante, paroxístico, en orofaringe izquierda irradiado a conducto auditivo externo izquierdo, con escala visual análoga (EVA) 7/10, que cedió en dicha oportunidad con gabapentina. Hace 1 año reaparecen las crisis de iguales características, pero con EVA 10/10, refractaria al tratamiento médico con pregabalina, carbamazepina, fenitoína, amitriptilina, lamotrigina y tramadol. Al examen físico, la paciente se encontraba con escala de Glasgow de 15 puntos, sin déficit motor, sin déficit sensitivo, pupilas

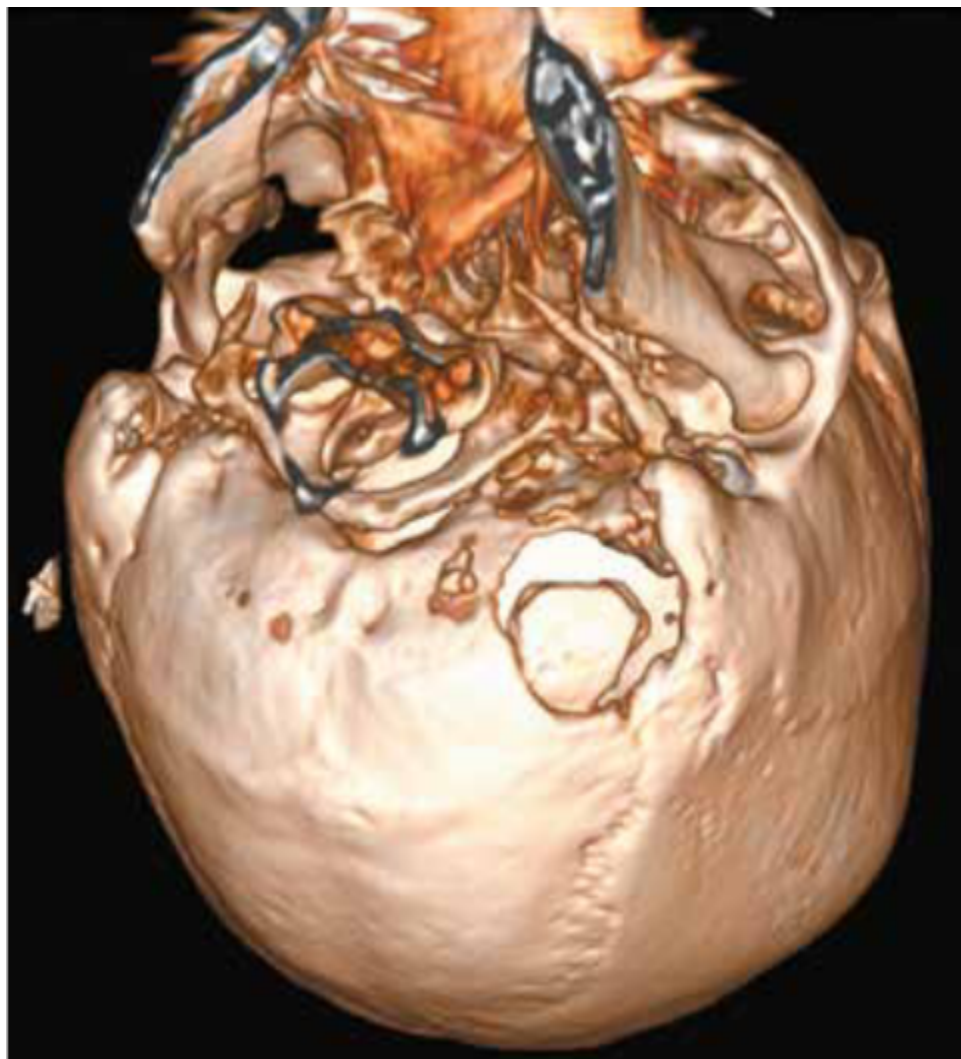isocóricas y fotorreactivas, con hiperalgesia en territorio de IX par craneal (PC) izquierdo, resto de pares craneales conservados, sin signos meníngeos.

Se le realiza una resonancia (RMN) cerebral contrastada más secuencia FIESTA (fast imaging employing steady-state acquisition) donde no se observan tumoraciones o captaciones anómalas de contraste, pero se logra identificar una compresión neurovascular entre el loop proximal de la arteria cerebelosa posterior inferior (PICA) izquierda y el IX PC izquierdo (Imagen N° 1). Es por ello que se decide manejo quirúrgico debido a la comprobación imagenológica del conflicto y la refractariedad al manejo médico conservador.



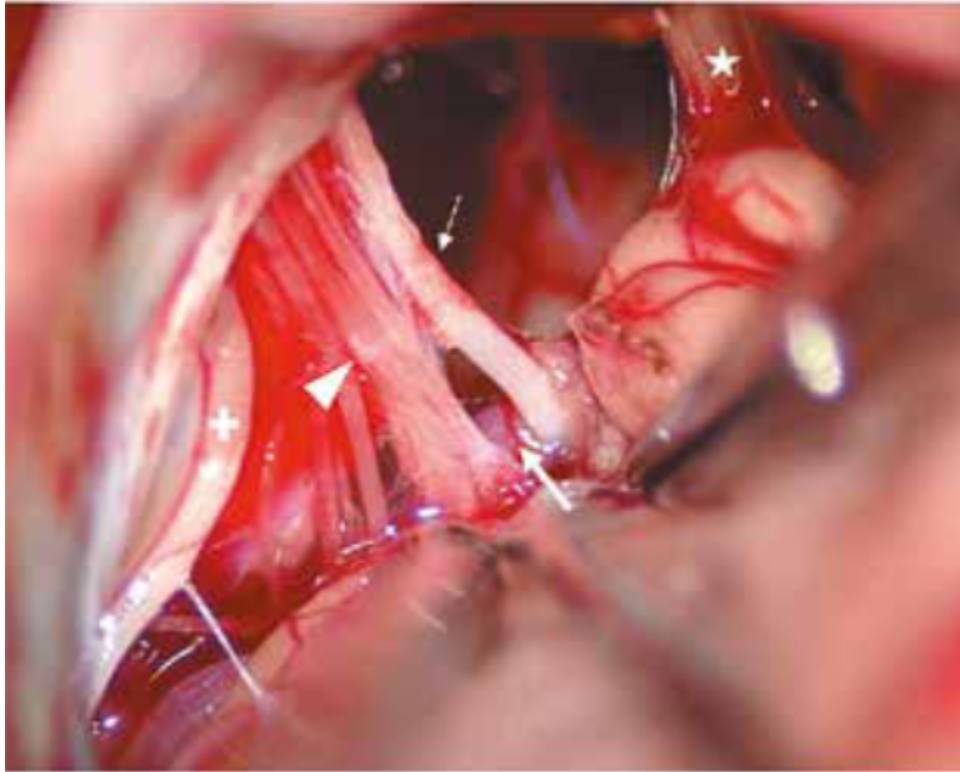
**Figura 1.**

RMN cerebral en secuencia FIESTA donde se logra ver la arteria PICA izquierda (flecha gruesa) que llega a contactar al IX PC izquierdo (flecha delgada) que se dirige hacia el foramen yugular.



**Figura 2.**

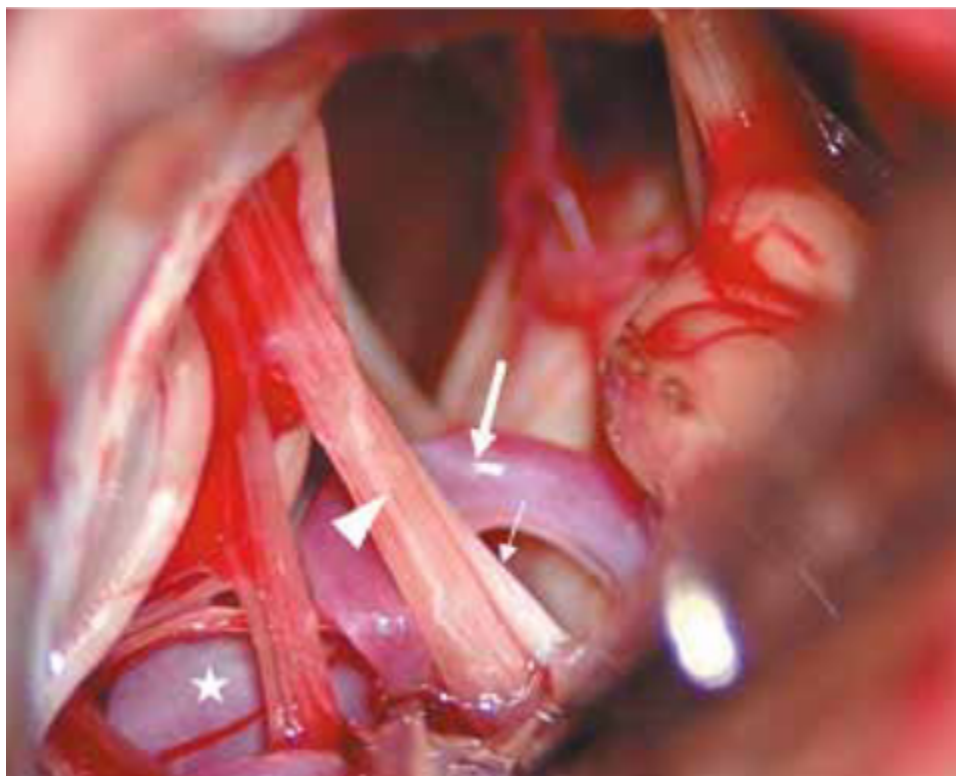
TAC cerebral sin contraste en reconstrucción 3D de ventana ósea donde se observa la craneotomía suboccipital lateral retromastoidea izquierda.



**Figura 3.**

Vista intraoperatoria con un abordaje cerebeloso infralateral donde se logra visualizar en la derecha el complejo VII-VIII PC (estrella), el IX PC izquierdo (flecha pequeña), las raíces del X PC izquierdo (cabeza de flecha) y el XI PC hacia la izquierda (cruz). Se puede ver que la PICA izquierda (flecha gruesa) comprime el IX y X PC izquierdo.





**Figura 4.**

Vista intraoperatoria donde se ha logrado separar el loop proximal de la PICA izquierda (flecha gruesa), lo que ha sido influenciado por una dolicobasilar que genera que la arteria vertebral izquierda este más lateral de lo habitual (estrella). Se logra evidenciar el IX PC izquierdo aún comprimido (flecha delgada) y las raíces superiores del X PC izquierdo (cabeza de flecha) aún comprimidas.

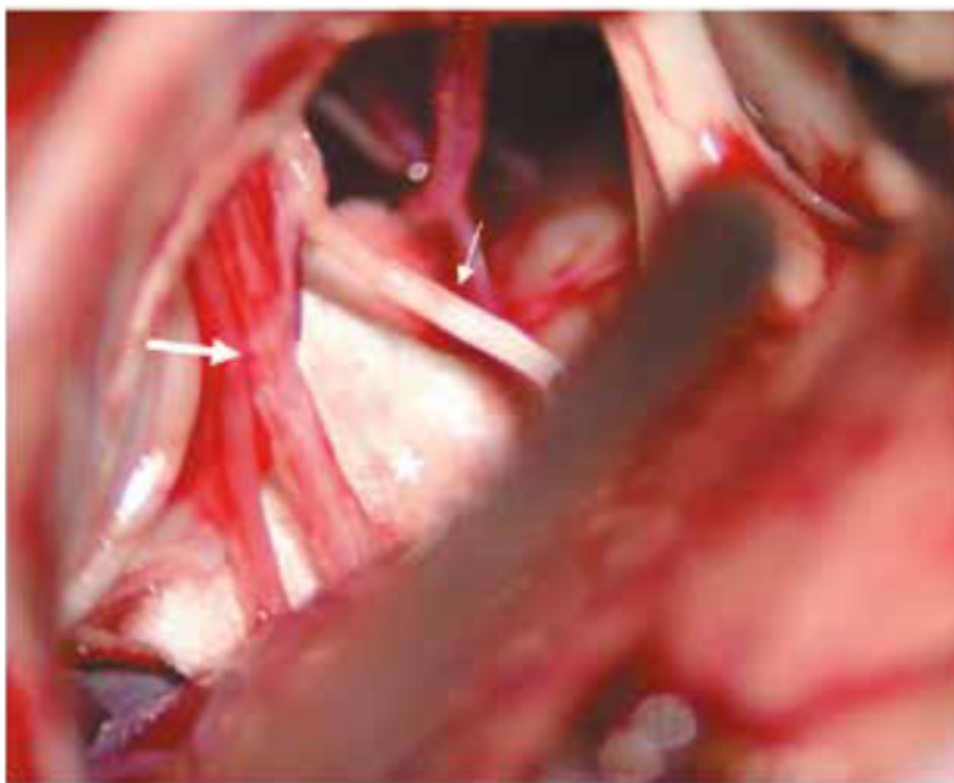
Se decide realizar una incisión curvilínea vertical, aproximadamente a 3cm del borde posterior del pabellón auricular, se diseca por planos, luego se procede a realizar una craneotomía suboccipital lateral retromastoidea izquierda (Imagen N° 2), se apertura duramadre en “Y” invertida, después se procede a realizar un abordaje cerebeloso infralateral izquierdo, disección de aracnoides, hasta encontrar los pares craneales bajos, donde se logra evidenciar la compresión neurovascular del loop proximal de la PICA izquierda con el IX PC izquierdo, además de una dolicobasilar que generaba que la arteria vertebral izquierda estuviera más lateralizada de lo habitual (Imagen N° 3 y 4).

Posteriormente, se procede a realizar la disección de los nervios craneales bajos, se separan el IX PC y el X PC izquierdo del loop de la PICA y se coloca entre ellos dos pedazos de politetrafluoroetileno (teflón), quedando adecuadamente descomprimido (Imagen n° 5), por lo que se decide en dicho momento no realizar transección del IX PC izquierdo debido a que el conflicto neurovascular era evidente. En el PO inmediato, paciente presenta desaparición del dolor

neuropático en el territorio del nervio glossofaríngeo izquierdo, sin necesidad de usar antineuropáticos nuevamente, con alta pronta a su domicilio.

## DISCUSIÓN

La neuralgia glossofaríngea es un síndrome doloroso raro en la distribución sensorial del IX PC. Según la clasificación internacional de enfermedades por cefaleas – 3 (ICHD-3), la neuralgia glossofaríngea es un desorden caracterizado por dolor unilateral episódico, agudo y punzante, con aparición brusca y cese brusco, en la distribución del nervio glossofaríngeo que incluye el ángulo de mandíbula, el oído, la fosa amigdalina y la base de la lengua. Puede incluir la rama faríngea y auricular del X PC. El dolor es, comúnmente, desencadenado por toser, hablar o deglutir [1-4]. Así le pasaba a nuestra paciente, quien refería un dolor agudo en amígdala izquierda que se irradiaba a raíz de la mandíbula y el oído ipsilateral, que se desencadenaba al deglutir alimentos fríos.



**Figura 5.**

Imagen intraoperatoria donde se logra evidenciar el IX PC izquierdo (flecha pequeña), se encuentra descomprimido en su totalidad quedando libre, así también se ven las raíces del X PC izquierda libres (flecha grande), logrando evidenciar en el fondo dos pedazos de teflón (estrella) que desplaza al loop proximal de la PICA izquierda.

La neuralgia glossofaríngea es una entidad muy rara que puede ser del 0.2-1.3% de todas las neuralgias craneales, siendo 100 veces menos frecuente que la neuralgia trigeminal. Según Khan et al, la prevalencia es de 0.8 por 100 000 habitantes por año [5-6]. Estos datos estadísticos también se corroboran en nuestro nosocomio, que es un centro de referencia nacional y, de acuerdo a nuestra base estadística, en los últimos 5 años se han operado 13 neuralgias del trigémino y se tienen 3 pacientes en lista de espera para operarse de neuralgia del trigémino, haciendo un total de 16 casos, comparado con 1 solo caso en los últimos 5 años de neuralgia del glossofaríngeo.

Existe un estudio realizado en la población de Rochester (Minnesota), entre 1945 y 1984, donde se vio que la incidencia es de 0.7 por 100 000 habitantes [1,3], pero en general, abarca de 0.2 a 0.7 pacientes por 100 000 habitantes por año [7-10]. Se ha visto que tiene igual incidencia entre hombres y mujeres. En un estudio realizado por la clínica Mayo, de 1922 a 1977, el 57 % de pacientes eran mayores de 50 años; así también mostró que el 74 % presentaban remisión espontánea y 17 % no tenían alivio, además de un 12 % que tenía dolor bilateral [1-4].

Se le puede clasificar en 2 tipos: idiopática (también llamada esencial) cuando no se conoce la causa de la neuralgia, y secundaria. Dentro de las causas de una neuralgia glossofaríngea secundaria se incluye la compresión neurovascular como la principal causa, además de las enfermedades desmielinizantes como la esclerosis múltiple, enfermedades autoinmunes o inflamatorias como el síndrome de Sjögren, infecciones intraorales o periamigdalinas, tumoraciones intracraneales que se encuentren en el bulbo raquídeo o en el ángulo pontocerebeloso, malformaciones cervicales o de fosa posterior (malformación arteriovenosa, aneurismas fusiformes, arteria hipoglosa persistente, disección de la arteria vertebral), síndrome de Eagle (un proceso estiloides mayor de 25mm o calcificación del ligamento estilohioideo que comprime el IX PC), tumores orofaríngeos que pueden ser malignos (cáncer de lengua) o benignos (schwannomas) [1-4].

El IX PC es un nervio mixto sensitivo y motor, que emerge de la parte superior del bulbo raquídeo, y que junto con X y XI PC salen por el agujero yugular, siguen su trayecto entre la vena yugular interna y la arteria carótida interna, pasando por debajo de la apófisis estiloides, luego se curva y hace un arco al lado del cuello para pasar debajo del músculo hiogloso para tener una distribución final en la base de la lengua, la amígdala palatina y las glándulas de la boca. La parte motora inerva al músculo estilofaríngeo, que forma parte fundamental en la deglución. La parte sensitiva está en la superficie interna de la membrana timpánica, la faringe superior y el 1/3 posterior de la lengua. Es por ello que cualquier tumoración o patología que genere compresión en cualquier parte de su trayecto



puede generar la neuralgia. Otra parte importante es la rama para el cuerpo carotídeo y seno carotídeo, conocido como nervio de Hering. Por esto último es que la neuralgia glossofaríngea puede activar el nervio vago y producir arritmia e hipotensión [1,3-4].

Dentro del diagnóstico, la tomografía no muestra la compresión directa del nervio, pero puede ayudar a visualizar una apófisis estiloides elongada o calcificación del ligamento estilohioideo. Siendo su causa principal la compresión neurovascular, el método gold standard es la RMN cerebral contrastada con secuencia FIESTA, porque ayuda a ver tumoraciones intracraneales, captaciones anómalas de contraste de nervios, vasos o estructuras adyacentes, malformaciones o lesiones desmielinizantes. Se ha visto que el vaso que genera compresión, más comúnmente, es la PICA [1-3]. Endoscopia nasal y oral es particularmente útil para buscar causas locales de compresión e inclusive, neoplasias en la orofaringe [11-13]. Nuestra paciente en la secuencia FIESTA de la RMN cerebral evidenciaba una clara compresión del IX PC en su salida del tronco encefálico por la PICA izquierda.

Usualmente, la neuralgia del glossofaríngeo responde a la farmacoterapia, especialmente con carbamazepina y oxcarbazepina. Se inicia la carbamazepina a 200mg/día con incrementos diarios de 200mg, según necesidad del paciente, hasta un máximo de 1200mg/día, dividido en 2-4 dosis. Otras opciones de tratamiento son la gabapentina (100-5000mg/día en 1-4 dosis), ácido valproico (125-2500mg/día en 1-2 dosis), lamotrigina (50-500mg/día en 1-2 dosis), fenitoína (200-600mg/día en 1-3 dosis), pregabalina (75-500mg/día en 1-2 dosis) o topiramato (50-1000mg/día en 1-2 dosis). Siempre se inicia a dosis bajas y se va aumentando progresivamente, asociado a periodos cortos de opioides para dolores intratables [1,3,5].

El bloqueo nervioso también se usa como línea de tratamiento con lidocaína 2% y bupivacaína 0.5% con o sin corticoides, ketamina, glicerol o alcohol. El abordaje puede hacerse intraoral o extraoral, siendo este último el preferido. La dificultad para deglutir y la ronquera de voz puede ser una consecuencia. Hay que tener cuidado con el bloqueo bilateral porque puede ocasionar parálisis de cuerda vocal [5-6]. También se puede realizar termocoagulación por radiofrecuencia percutánea, lo cual fue descrito por Giorgi y Broggi, donde el sitio de entrada para canulación en el foramen yugular es un punto a 3.5 cm lateral a la comisura labial, siguiendo una trayectoria a 12° lateral en el plano sagital y 40° inferior en el plano que pasa a través del meato auditivo interno y el margen inferior de la órbita. Estimulación a bajo voltaje genera parestesias en el territorio del IX PC, donde se monitoriza la presión arterial y la frecuencia cardíaca [7-10].

Nuestra paciente recibió 5 fármacos antineuropáticos y 1 derivado de los opioides, pero sin respuesta adecuada. Cuando el manejo conservador falla, se procede a realizar manejo quirúrgico, donde múltiples técnicas han sido descritas. Como la principal causa se tiene la compresión neurovascular, la descompresión microvascular es la técnica quirúrgica más acogida, donde alternativamente se puede realizar la transección del IX PC y de algunas raíces del X PC involucradas como procedimiento único [1,3,5-6]. El 76% de pacientes presenta mejoría con la descompresión microvascular, pero si se suma la transección del IX PC, la tasa de éxito llega a ser del 90%. La estilectomía es la conducta en el síndrome de Eagle [5-6]. Dentro de la técnica de descompresión microvascular se incluye la craneotomía retromastoidea, luego se apertura la duramadre inferior y lateral, se realiza disección aracnoidea en la cisterna cerebelobulbar para permitir la exposición del IX y X PC [7-10].

En los casos de recurrencia se incluye el tratamiento con radiocirugía, que ha mostrado una respuesta favorable inicial del 73 %, según Kano et al. También se incluye la reintervención quirúrgica, donde hay 2 técnicas para realizar: la interposición y la transposición. La interposición es la técnica habitual usada con un pedazo de teflón entre el vaso y el nervio, mientras que la transposición es la reposición del vaso hacia otro lado, de tal forma que deje completamente libre al nervio. Los estudios en espasmo miofacial y neuralgia trigeminal han determinado que la técnica de transposición tiene mejores resultados, por lo cual podría extrapolarse [14-17].

Por ello se concluye que la neuralgia del glossofaríngeo es una patología muy rara, con clínica clásica que hace sospechar el diagnóstico desde un inicio, que requiere una RMN cerebral contrastada con secuencia FIESTA para su diagnóstico, que es manejado en primera instancia con fármacos, y ante la falla de ello se procede a manejo quirúrgico con buenas tasas de éxito y baja morbilidad asociada.

## REFERENCIAS

1. Shah RJ, Padalia D. Glossopharyngeal neuralgia [Updated 2022 Feb 17]. In: StatPearls [Internet]. Treasure Island (FL): StatPearls Publishing; 2022 Jan. Available from: <https://www.ncbi.nlm.nih.gov/books/NBK541041/>. PMID: 31082085.
2. Blumenfeld A, Nikolskaya G. Glossopharyngeal neuralgia. *Curr Pain Headache Rep.* 2013; 17(7): 343. doi: 10.1007/s11916-013-0343-x.
3. Peet MM. Glossopharyngeal neuralgia. *Ann Surg.* 1935; 101 (1): 256-68. doi: 10.1097/00000658-193501000-00026.
4. Rushton JG, Stevens JC, Miller RH. Glossopharyngeal (vagoglossopharyngeal) neuralgia: a study of 217 cases. *Arch Neurol.* 1981; 38(4): 201-5. doi: 10.1001/archneur.1981.00510040027002.
5. Khan M, Nishi SE, Hassan SN, Islam MA, Gan SH. Trigeminal neuralgia, glossopharyngeal neuralgia, and myofascial pain dysfunction syndrome: an update. *Pain Res Manag.* 2017; 2017:7438326. doi: 10.1155/2017/7438326.
6. Hargreaves KM. Orofacial pain. *Pain.* 2011; 152 (3): s25-32. doi: 10.1016/j.pain.2010.12.024.
7. Franzini A, Messina G, Franzini A, Marchetti M, Ferroli P, et al. Treatments of glossopharyngeal neuralgia: towards standard procedures. *Neurol Sci.* 2017; 38 (Suppl 1): 51-55. doi: 10.1007/s10072-017-2909-6.
8. Wang X, Tang Y, Zeng Y, Ni J. Long-term outcomes of percutaneous radiofrequency thermocoagulation for glossopharyngeal neuralgia. *Medicine.* 2016; 95(48): e5530. doi: 10.1097/MD.00000000000005530.
9. Jianqing C, Sindou M. Vago-glossopharyngeal neuralgia: a literature review of neurosurgical experience. *Acta Neurochir.* 2015; 157: 311-321. doi: 10.1007/s00701-014-2302-7.
10. Martinez-Alvarez R, Martinez-Moreno N, Kusak ME, Rey-Portoles G. Glossopharyngeal neuralgia and radiosurgery. *J Neurosurg.* 2014; 121(Suppl): 222-225. doi: 10.3171/2014.8.GKS141273.
11. Simpson CD, Rahman N, Lamey PJ. Glossopharyngeal neuralgia: a case report. *Br J Oral Maxillofac Surg.* 2019; 57(5): 486-487. doi: 10.1016/j.bjoms.2019.04.005.
12. Wilhour D, Nahas SJ. The neuralgias. *Curr Neurol Neurosci Rep.* 2018; 18: 69. doi: 10.1007/s11910-018-0880-0.
13. Finsterer J, Grisold W. Disorders of the lower cranial nerves. *J Neurosci Rural Pract.* 2015; 6: 377-91. doi: 10.4103/0976-3147.158768.

14. Chai S, Xu H, Han J, Han T, Wang X, Xiang W. Management of recurrent glossopharyngeal neuralgia after a failed microvascular decompression. *Acta Neurochir (Wien)*. 2021; 163 (6): 1615-1616. doi: 10.1007/s00701-021-04739-w.
15. Borius PY, Tuleasca C, Muraciale X, Negretti L, Schiappacasse L, et al. Gamma Knife radiosurgery for glossopharyngeal neuralgia: a study of 21 patients with long-term follow-up. *Cephalalgia*. 2018; 38: 543-550. doi: 10.1177/0333102417698961.
16. Kim MK, Park KS, Ahn YH. Microvascular decompression for glossopharyngeal neuralgia: clinical analyses of 30 cases. *J Korean Neurosurg Soc*. 2017; 60: 738-748. doi: 10.3340/jkns.2017.0506.010.
17. Palanisamy D, Kyosuke M, Yasuhiro Y, Tsukasa K, Kato Y. Management of recurrent glossopharyngeal neuralgia following microvascular decompression surgery. *World Neurosurg*. 2018; 117: 339-343. doi: 10.1016/j.wneu.2018.06.136.

### Notas de autor

johnkilin27@hotmail.com



**Disponible en:**

<https://www.redalyc.org/articulo.oa?id=96679583011>

Cómo citar el artículo

Número completo

Más información del artículo

Página de la revista en redalyc.org

Sistema de Información Científica Redalyc  
Red de revistas científicas de Acceso Abierto diamante  
Infraestructura abierta no comercial propiedad de la  
academia

John F. Vargas Urbina, Fernando Palacios Santos,  
Alejandro Rosell Ortiz, Manuel Lazón Ayala

**Neuralgia del glosofaríngeo izquierdo: una patología  
poco frecuente. Un reporte de caso**

**Left Glossopharyngeal neuralgia: a rare pathology. A case  
report**

*Acta Médica Peruana*

vol. 39, núm. 3, p. 294 - 298, 2022

Colegio Médico del Perú, Perú

[actamedicaperuana@cmp.org.pe](mailto:actamedicaperuana@cmp.org.pe)

**ISSN:** 1018-8800

**ISSN-E:** 1728-5917



**CC BY-NC 4.0 LEGAL CODE**

**Licencia Creative Commons Atribución-NoComercial 4.0  
Internacional.**