



Revista Urología Colombiana

ISSN: 0120-789X

revistaurologiacolombiana@scu.org.co

Sociedad Colombiana de Urología  
Colombia

Cajigas Plata, Jaime Andrés  
Caso clínico 5. ¿Cuál sería su abordaje diagnóstico y terapéutico?  
Revista Urología Colombiana, vol. XXIV, núm. 1, abril, 2015, pp. 71-73  
Sociedad Colombiana de Urología

Disponible en: <http://www.redalyc.org/articulo.oa?id=149138607015>


- Cómo citar el artículo
- Número completo
- Más información del artículo
- Página de la revista en redalyc.org

redalyc.org

Sistema de Información Científica

Red de Revistas Científicas de América Latina, el Caribe, España y Portugal

Proyecto académico sin fines de lucro, desarrollado bajo la iniciativa de acceso abierto



CUÁL ES SU MANEJO. CASO CLÍNICO

## Caso clínico 5. ¿Cuál sería su abordaje diagnóstico y terapéutico?☆



Clinical case 5. What would be your diagnostic and therapeutic approach?

Jaime Andrés Cajigas Plata

*Especialista en Urología, Clínica de Marly, Bogotá, Colombia*

Paciente de 56 años, con cuadro clínico de 3 años de evolución de dolor lumbar y hematuria macroscópica intermitente (figs. 1-5).

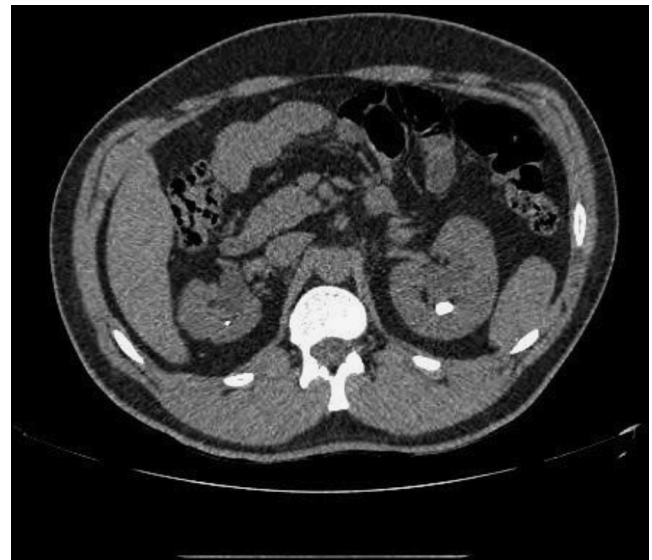


Figura 1 Corte axial de uro-TAC.

☆ **Condiciones del concurso.**

Las respuestas se recibirán en el correo de la Revista de la Sociedad ([revistaurologiacolombiana@scu.org.co](mailto:revistaurologiacolombiana@scu.org.co)) dentro de los 15 días siguientes a la fecha de su publicación.

Las respuestas más acertadas serán revisadas por el comité editorial y la ganadora, junto con las demás respuestas ganadoras de los otros números del año, se llevarán a sorteo para un viaje de patrocinio completo a un congreso internacional.

Correo electrónico: [jacajigas@hotmail.com](mailto:jacajigas@hotmail.com)

<http://dx.doi.org/10.1016/j.uroco.2015.04.004>

0120-789X/© 2015 Sociedad Colombiana de Urología. Publicado por Elsevier España, S.L.U. Todos los derechos reservados.

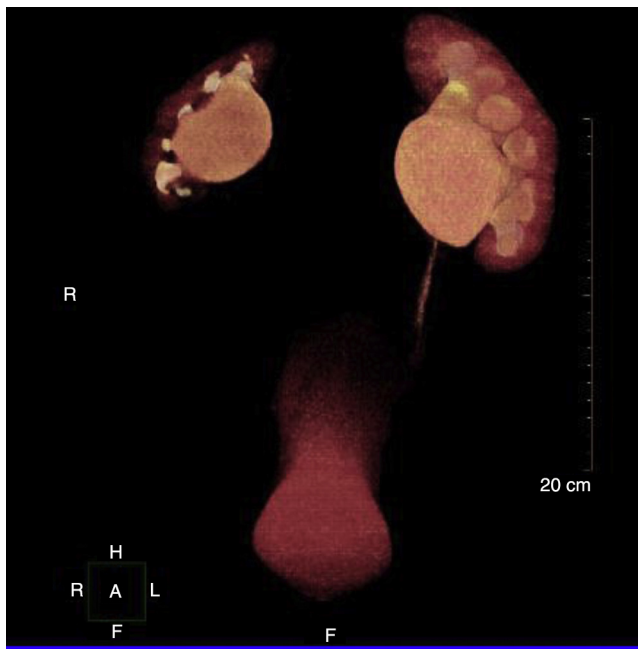


Figura 2 Imagen en tercera dimensión de urografía por TAC multicorte.

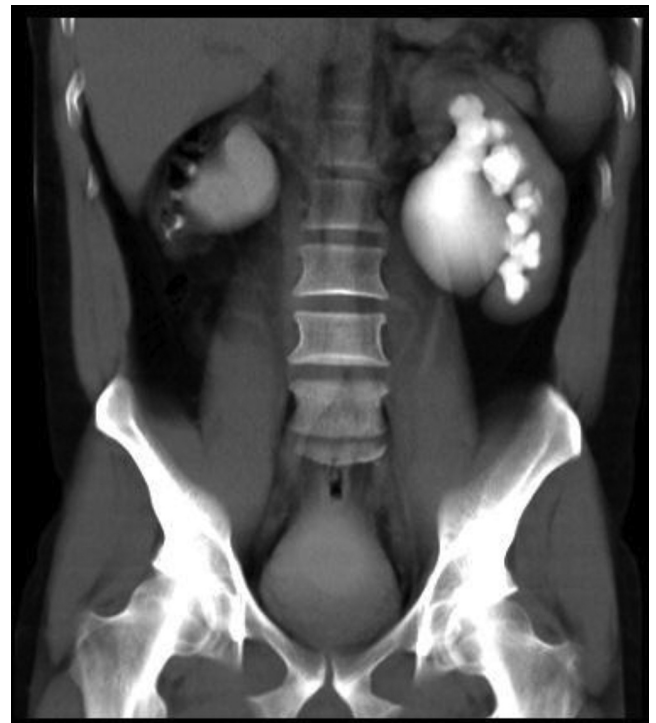

Figura 4 Imagen de urografía excretora por TAC.

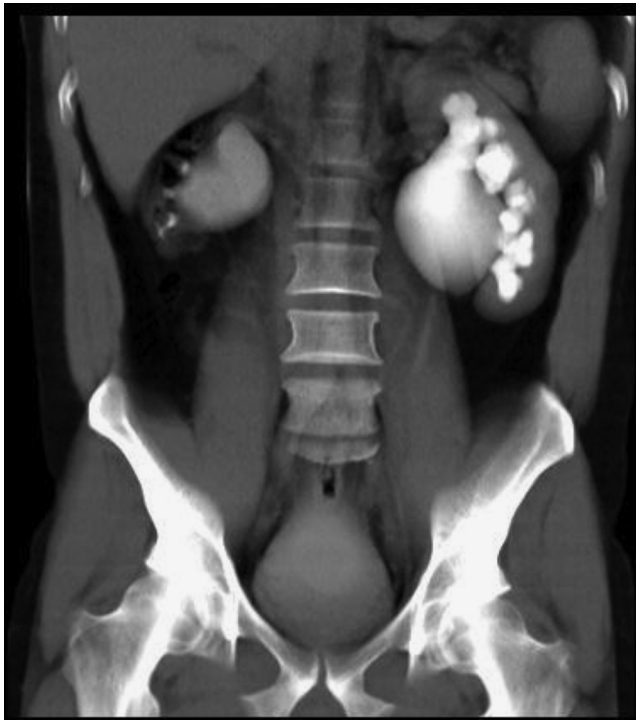

Figura 3 Imagen de urografía excretora.

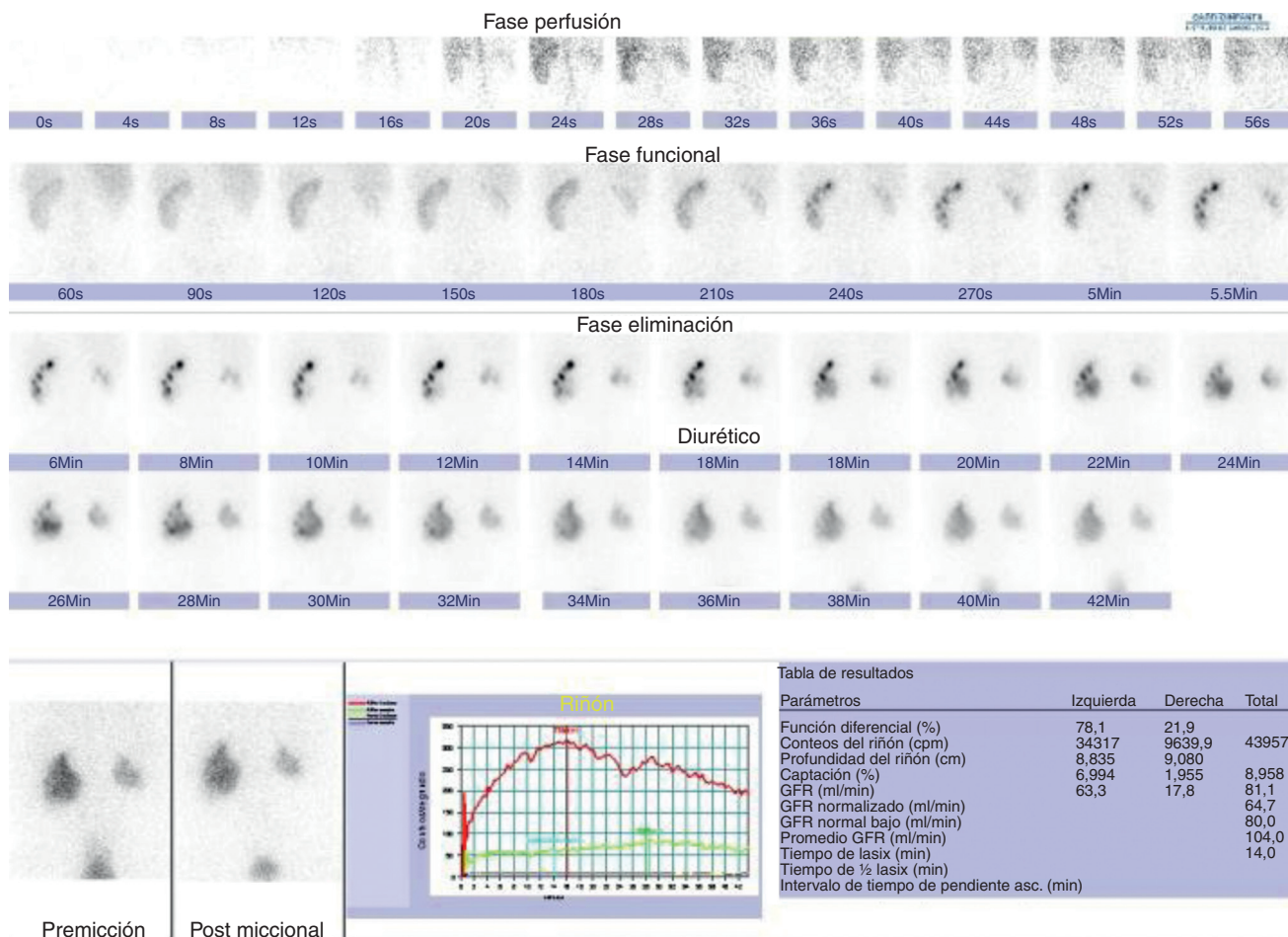


Figura 5 Renograma diurético DTPA.

**¿Cuál sería su abordaje diagnóstico y terapéutico?**