



Acta Médica Colombiana

ISSN: 0120-2448

actamedcolomb@etb.net.co

Asociación Colombiana de Medicina Interna
Colombia

Bustos Claro, Marlon Mauricio; Gómez Palau, Ricardo; Álvarez, Carlos Arturo; Valderrama, Sandra;
Támara, José Roberto

Síndrome de dificultad respiratoria aguda del adulto por Plasmodium vivax

Acta Médica Colombiana, vol. 39, núm. 2, abril-junio, 2014, pp. 211-215

Asociación Colombiana de Medicina Interna

Bogotá, Colombia

Disponible en: <http://www.redalyc.org/articulo.oa?id=163131492018>

- Cómo citar el artículo
- Número completo
- Más información del artículo
- Página de la revista en redalyc.org

redalyc.org

Sistema de Información Científica

Red de Revistas Científicas de América Latina, el Caribe, España y Portugal

Proyecto académico sin fines de lucro, desarrollado bajo la iniciativa de acceso abierto

Síndrome de dificultad respiratoria aguda del adulto por *Plasmodium vivax*

Adult acute respiratory distress syndrome by *Plasmodium vivax*

MARLON MAURICIO BUSTOS, RICARDO GÓMEZ, CARLOS ARTURO ÁLVAREZ, SANDRA VALDERRAMA, JOSÉ ROBERTO TÁMARA • BOGOTÁ, D.C. (COLOMBIA)

Resumen

El síndrome de dificultad respiratoria aguda del adulto en pacientes con malaria está asociado a infección por *Plasmodium falciparum*, ocasionalmente manifestado en pacientes infectados por *Plasmodium vivax*, por lo que han sido pocos los casos reportados en la literatura (1).

Reportamos el caso de un paciente de 43 años quien estuvo en área endémica y desarrolló síndrome de dificultad respiratoria aguda del adulto (SDRA) por *Plasmodium vivax*. El diagnóstico fue realizado por métodos microscópicos. Concluimos que el SDRA asociado a *Plasmodium vivax* puede desarrollarse antes de iniciar terapia antimalárica, condición con una alta morbimortalidad. (**Acta Med Colomb 2014; 39: 211-215**).

Palabras clave: malaria, *plasmodium vivax*, síndrome de dificultad respiratoria aguda, respiración artificial, gota gruesa, parasitemia.

Abstract

The adult acute respiratory distress syndrome in patients with malaria is associated with *Plasmodium falciparum* infection, and only occasionally manifested in patients infected with *Plasmodium vivax*, so few cases have been reported in the literature. 1

The case of a 43 year old patient who was in an endemic area and developed acute adult respiratory distress syndrome (ARDS) by *Plasmodium vivax* is reported. The diagnosis was made by microscopic methods. It was concluded that ARDS associated with *Plasmodium vivax* can develop before starting antimalarial therapy, a condition with high morbidity and mortality. (**Acta Med Colomb 2014; 39: 211-215**).

Keywords: malaria, *Plasmodium vivax*, acute respiratory distress syndrome, artificial respiration, thick blood smear, parasitemia.

Dr. Marlon Mauricio Bustos Claro: Especialista Medicina Interna Unidad Clínica Hospitalaria, Hospital Universitario San Ignacio. Profesor Instructor Pontificia Universidad Javeriana; Dr. Ricardo Gómez Palau: Residente Tercer Año Medicina Interna, Hospital Universitario San Ignacio, Pontificia Universidad Javeriana; Dr. Carlos Arturo Álvarez: Jefe Unidad de Infectología, Hospital Universitario San Ignacio; Dres.: Sandra Valderrama y José Roberto Támara: Unidad de Infectología, Hospital Universitario San Ignacio. Bogotá, D.C. (Colombia).

Correspondencia. Dr. Marlon Mauricio Bustos. Bogotá, D.C. (Colombia).

E-mail: marlonmauricio@hotmail.com

Recibido: 12/V/2013 Aceptado: 04/III/2014

Introducción

La infección del ser humano por especies del género *Plasmodium* se denomina paludismo o malaria. La importancia de esta enfermedad está determinada por su alta incidencia y gravedad. El número de casos en el mundo oscila entre 300 y 500 millones al año, correspondiendo la mayor parte de estos a áreas endémicas con una elevada mortalidad global, la cual oscila entre 0.6 y 3.8%, incrementándose en embarazadas hasta 13% y en el anciano hasta 20% (1).

En Colombia es endémica en 75% de las áreas localizadas debajo de los 1500 metros de altitud y se registran aproximadamente 150000 casos anuales, siendo los agentes etiológicos más frecuentes el *P. vivax* con mayor predominio,

seguido por *P. falciparum* con una proporción de casos de malaria de las más altas entre los países de Sur América (30%) (35).

La malaria severa generalmente es causada por *P. falciparum* y se caracteriza por un cuadro clínico que se manifiesta por al menos uno de los siguientes hallazgos: anemia severa, falla renal, falla respiratoria, hipoglucemia, choque, compromiso del sistema nervioso central o hiperparasitemia. El *Plasmodium vivax* es endémico en muchos países de Asia y Sur América; habitualmente evoluciona como un cuadro febril sin compromiso sistémico, sin embargo, en algunos casos también se asocia a cuadros de malaria complicada (1, 2, 4). En este reporte se describe un caso poco usual de SDRA causado por *P. vivax*.

Presentación del caso

Paciente de 43 años, masculino, sin antecedentes médicos relevantes, quien consultó por cuadro clínico de cinco meses de evolución de malestar general, astenia, adinamia, cefalea pulsátil, escalofríos, fiebre y sudoración. Como antecedente epidemiológico refirió haber viajado a zona rural (San José del Guaviare) hacía seis meses con una estadía de 20 días, siendo su residencia habitual en el municipio de Venecia (Cundinamarca).

Al examen físico se encontró normotenso, frecuencia cardíaca de 95 por minuto, frecuencia respiratoria de 20 por minuto, temperatura de 40°C e ictericia leve en escleras. El resto del examen físico era normal.

La radiografía de tórax (Figura 1 a y b) mostró ganglios calcificados en la región paratraqueal derecha, sin focos de consolidación, no derrame pleural; además se realizó tomo-

grafía de tórax sin encontrar alteraciones en el parénquima pulmonar (Figura 1c).

Adicionalmente se hicieron hemogramas seriados que mostraron un comportamiento progresivo de anemia y trombocitopenia, requiriendo en varias ocasiones transfusiones de glóbulos rojos, plasma y crioprecipitados. Durante su hospitalización se realizaron gotas gruesas y frotis de sangre periférica que mostraron hemoparásitos de *Plasmodium vivax* con evidencia de esquizontes, gametocitos y trofozoitos, con un conteo de 15860 parásitos por mm³ (parasitemia de 0.37%), (Figura 2). Durante su estancia hospitalaria presenta evolución desfavorable, con deterioro del patrón respiratorio, taquipnea, uso de músculos accesorios, taquicardia e hipoxemia. Ante estos hallazgos se inició tratamiento

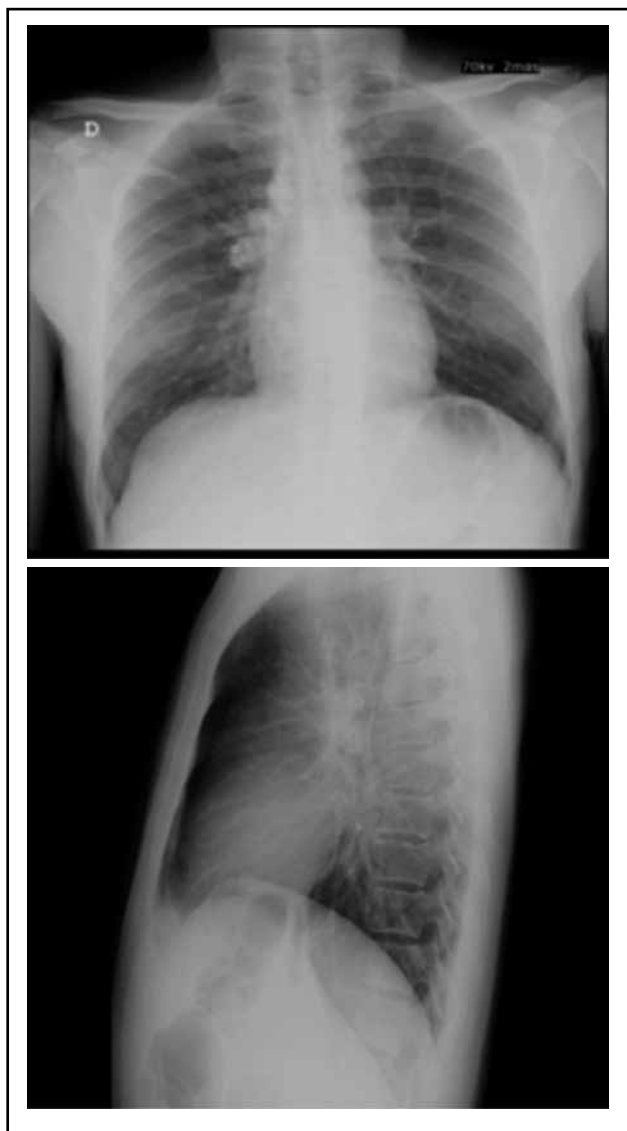


Figura 1 a y b. Proyección PA y lateral de radiografía de tórax al ingreso sin alteraciones pleuropulmonares.

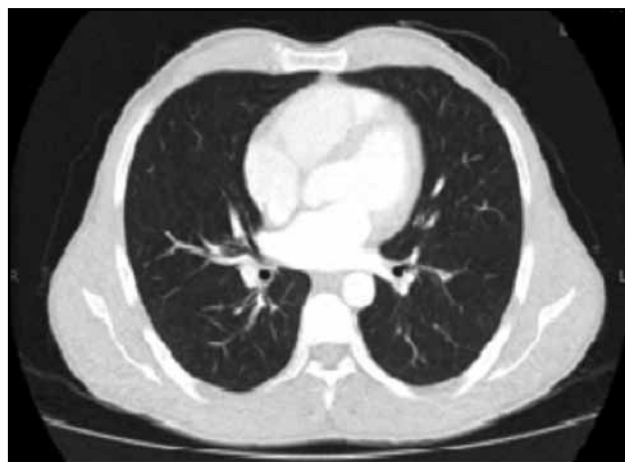

Figura 1c. TAC de tórax con contraste normal.

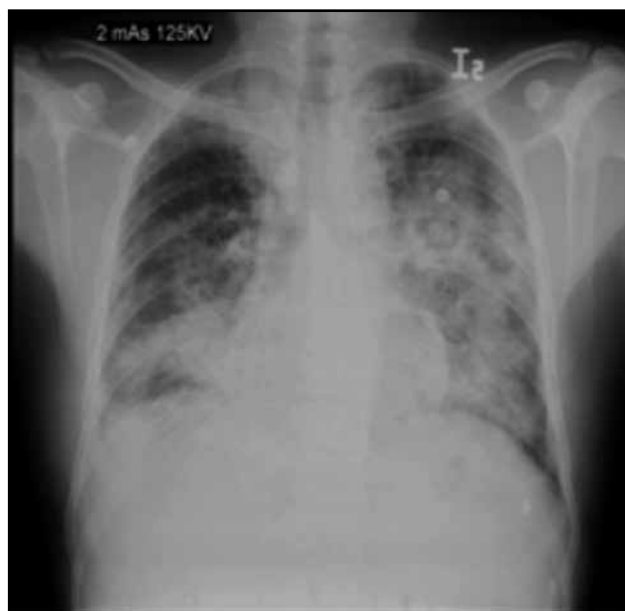

Figura 1 d. Radiografía de tórax con infiltrados de ocupación alveolar en cuatro cuadrantes.

con cloroquina y primaquina, cambiándose esquema por evidencia de malaria complicada a quinina, clindamicina y primaquina.

El paciente no presentó manifestaciones clínicas de sobrecarga de líquidos y tenía PVC normal (11 cm H₂O). Se realizó ecocardiograma transesofágico que mostró FE 55%, sin alteraciones en la contractilidad, sin crecimiento de cavidades.

Se suministró oxígeno por venturi a 50% y se realizó radiografía de tórax (Figura 1d) que mostró infiltrados de ocupación alveolar en los cuatro cuadrantes.

El paciente fue trasladado a UCI, requirió soporte ventilatorio, con PAFI menor de 100, distensibilidad estática de 33 cm y ante la presencia de infiltrados en los cuatro cuadrantes se confirmó diagnóstico de SDRA, recibiendo manejo con respiración artificial protectora, en modo presión, cursó con hipotensión por lo que necesitó soporte vasopresor.

La falla respiratoria fue severa, por lo que se utilizaron maniobras de reclutamiento activo, PEEP hasta 22 cm H₂O

e hipercapnia permisivas, para mantener distensibilidad pulmonar adecuadas y mejor oxigenación.

Adicionalmente presenta falla orgánica múltiple con compromiso cardiovascular, hepático, hematológico y renal, requiriendo soporte dialítico.

Durante su estancia se realizaron gotas gruesas seriadas que mostraron disminución de la parasitemia hasta ser indetectable y nunca se encontró coinfección con *P. falciparum*.

Se hicieron aspirados traqueales, así como cuatro tomas de hemocultivos los cuales fueron negativos, se realizaron exámenes de IgM e IgG para citomegalovirus, IgM para leptospira, anticuerpos para dengue y VIH, los cuales resultaron negativos.

Desarrolló fase de fibrosis del SDRA, con pobre respuesta al manejo instaurado presentando leucocitosis, cayademia y acidemia metabólica. Completando un mes de hospitalización con compromiso avanzado de múltiples órganos; el paciente fallece, se lleva a autopsia clínica encontrando malaria grave con compromiso multiorgánico; documentando

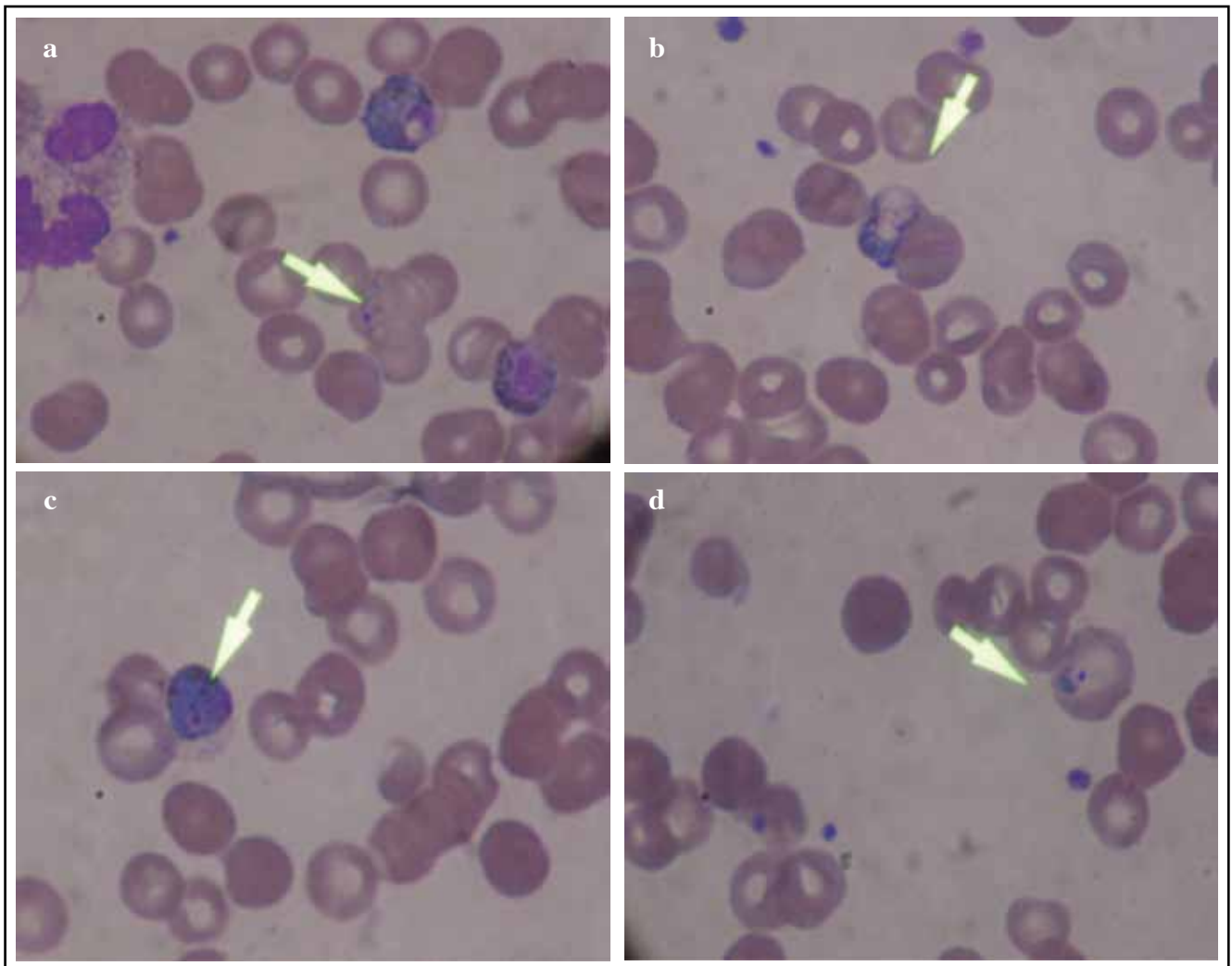


Figura 2. Imágenes de frotis de sangre. a) Esquizonte temprano, b) Esquizonte, c) Esquizonte maduro, d) Trofozoíto.

daño alveolar difuso en fase exudativa, encefalitis aguda con hemorragias en anillo, glomerulopatía colapsante y nefrosis hemoglobinúrica e hiperplasia del sistema reticuloendotelial con esplenomegalia.

Discusión

La malaria posee dos características principales que confieren al *Plasmodium* su elevada virulencia: la capacidad de exportar proteínas parasitarias a la superficie del glóbulo rojo infectado permitiendo la adherencia de estos eritrocitos al endotelio con la formación de agregados de hematíes mediados por plaquetas, y su capacidad para invadir diferentes poblaciones de glóbulos rojos, tanto jóvenes como maduros, originando parasitemias elevadas con mayor destrucción de hematíes.

El *P. vivax* y el *P. ovale* pueden originar formas latentes intrahepáticas denominadas hipnozoitos. Estas formas parasitarias permanecen silentes durante largos periodos de tiempo (meses-años) y son responsables de las denominadas recidivas (1, 21).

El SDRA en pacientes con malaria está asociado a infecciones por *Plasmodium falciparum*, provocando cuadro de malaria complicada con manifestaciones que incluyen malaria cerebral, anemia severa, ictericia, SDRA, falla renal aguda, colapso cardiovascular, alteraciones en la coagulación y trombocitopenia (2-4).

Este síndrome ocasionalmente se manifiesta en la infección por *Plasmodium vivax*, descrita como malaria benigna. Cuando su presentación tiene un comportamiento severo generalmente se presume infección mixta por *P. falciparum*; sin embargo, en las últimas décadas el compromiso de malaria severa por mono infección con *P. vivax* se viene describiendo con mayor frecuencia en la literatura médica por lo que debe considerarse como una causa de malaria complicada (5).

La infección por *P. ovale* produce de forma excepcional complicaciones graves como rotura esplénica, anemia grave o SDRA, aunque con una frecuencia mucho menor que con *P. falciparum* o incluso *P. vivax*, habiendo publicados en la literatura muy pocos casos de infección por *P. ovale* y SDRA (36-39).

El SDRA es una condición en la que predomina el deterioro del patrón respiratorio, hipoxemia refractaria, pérdida de la distensibilidad pulmonar e infiltrados alveolares difusos observados en la radiografía de tórax sin historia previa de enfermedad respiratoria (10).

La presentación de SDRA en pacientes con malaria complicada por *P. vivax* está descrito en reportes de casos en Asia y América Latina (5-9). El SDRA en malaria severa por *P. vivax* se ha descrito como edema pulmonar no cardiogénico e injuria pulmonar aguda. Los mecanismos fisiopatológicos del compromiso pulmonar así como de otros órganos en malaria severa por *P. vivax* no están completamente explicados.

Como mecanismos fisiopatológicos implicados está la actividad incrementada de macrófagos pulmonares, gene-

rando un aumento en la producción de citoquinas (IL-1, 6, 8 y 10) y FNT- α que estimulan la quimiotaxis y activan el daño alveolar mediado por neutrófilos, originando mayor secreción de fluido rico en proteínas con la consecuente pérdida de la distensibilidad pulmonar y reducción del intercambio gaseoso (6, 33, 34).

En la patogénesis del SDRA para malaria por *P. falciparum* se implica al secuestro periférico de parásitos secundario a la expresión de diversas moléculas de adhesión que facilitan la citoadherencia a las células endoteliales resultando en bloqueo de la microcirculación. Aunque se cree que el *P. vivax* es incapaz de generar fenómenos de citoadherencia y secuestro microvascular, por lo tanto no causa disfunción orgánica; estudios *in vitro* sugieren que los glóbulos rojos infectados por *P. vivax* pueden citoadherirse a las células endoteliales a través del ligando del condroitin sulfato A (CSA) expresado en placenta, pulmón y cerebro, lo que podría explicar el desarrollo de SDRA y malaria cerebral en pacientes con *P. vivax* (2, 4, 7, 9, 11-16, 22, 31-34).

Investigaciones que evaluaron la infección por *P. vivax* en malaria severa, demostraron aumento en la agregación, aglutinación y reducción en la deformabilidad de los eritrocitos afectando la microcirculación (17, 18).

Las alteraciones de la fisiología pulmonar en *P. vivax* incluyen obstrucción al flujo aéreo, deterioro de la ventilación, disminución en la transferencia de oxígeno e incremento de la actividad fagocítica pulmonar asociado a obstrucción intravascular causada por eritrocitos parasitados con baja deformabilidad, generando injuria endotelial y edema intersticial, deterioro en la relación ventilación/perfusión y el intercambio gaseoso (15, 13, 20).

Todos estos fenómenos aparecen independientemente del nivel de parasitemia, encontrando bajos niveles de parásitos secuestrados a nivel pulmonar, no sólo en *P. falciparum* sino también en *P. vivax* y *P. ovale* causando SDRA e injuria pulmonar aguda (2, 9, 13, 22, 25, 37-39).

Las complicaciones pulmonares por *P. vivax* ocurren pocos días después del inicio de tratamiento, una probable explicación es una respuesta inflamatoria intravascular secundaria a la muerte de los parásitos y a fenómenos de reperfusión. En relación con esta hipótesis se encontró aumento en la actividad fagocítica de las células pulmonares uno a dos días posterior al inicio del tratamiento para malaria por *P. vivax* (9, 13, 15, 25). Sin embargo, el compromiso pulmonar desarrollado en el caso referido se presentó previo al inicio de la terapia antimalárica, algo ya descrito en la literatura, por lo cual se considera que los mecanismos fisiopatológicos se encuentran aún por esclarecer y no se conocen totalmente (2, 6, 23, 24).

El nivel de parasitemia de este caso fue bajo, estando acorde con lo descrito en otros reportes, esto hace pensar que el compromiso de SDRA no está relacionado con altos niveles de parasitemia para la aparición de malaria complicada como se describe en *P. falciparum*, sugiriendo que la malaria complicada por *P. vivax* no se correlaciona con la densidad

parasitaria y probablemente los mecanismos implicados obedecen a la respuesta inflamatoria desencadenada entre el huésped y el parásito con mecanismos inmunológicos aún no conocidos (5- 7, 9, 12, 16, 22, 25-30, 32).

La posibilidad de infección mixta en este paciente es improbable por la aparición de sintomatología cinco meses después de exposición al parásito en zona endémica, explicado por la activación de formas latentes de hipnozoitos silentes a nivel hepático. Adicionalmente en este caso clínico se realizaron gotas gruesas seriadas demostrando morfologías consistentes con *P. vivax* sin evidencia de coinfección con *P. falciparum* (Figura 2).

Para el diagnóstico parasitológico se usó el examen de gota gruesa, recomendado como primera opción en el proceso diagnóstico, el cual permite identificar por microscopía formas y características parasitarias o estadios, presencia o ausencia de granulaciones del glóbulo rojo; así como diagnosticar tanto el género, la especie o especies causales de la infección y determinar el recuento parasitario (parasitemia).

También puede usarse la detección de antígenos parasitarios mediante pruebas rápidas, que consiste en un ensayo inmunocromatográfico con anticuerpos monoclonales impregnados en una tira diagnóstica dirigidos contra el antígeno del parásito presente en la sangre del paciente. La OMS considera las pruebas rápidas adecuadas para el diagnóstico si tienen una sensibilidad $\geq 95\%$. La mayoría de pruebas disponibles actualmente cumplen ese requisito para *P. falciparum* pero no para las demás especies (35).

Como conclusión se resalta que en los casos de malaria por *P. vivax* se debe estar atento a la evolución clínica, ya que si bien es cierto la mayoría tienen una evolución benigna, algunos pueden evolucionar a la forma severa; su detección temprana y manejo adecuado pueden minimizar un desenlace fatal, que incluso en este caso no pudo ser evitado.

Referencias

- Pérez-Arellano JL, Carranza-Rodríguez C, Rojas JV, Muro A. *Malaria Medicine* 2010; **10**(54): 3642-53.
- Sarkar S, Saha K, Sekhar Ch. Three cases of ARDS: An Emerging complication of *Plasmodium vivax* malaria. *Lung India* 2010; **27**(3): 154-157.
- World Health Organization. Management of severe malaria: a practical handbook. 2^a ed. Geneva: WHO Library cataloguing-in- Publication data; 2000.
- Kasliwal P, Rao M, Kujur R. *Plasmodium Vivax* malaria: An Unusual presentation. *Indian J Crit Care Med* 2009; **13**(2): 103-106.
- Tanios MA, Kogelman L, McGovern B, Hassoun PM. Unusual complication in benign tertian malaria. *Crit Care Med* 2001; **29**: 665-667.
- Maguire JD, Fenton ME, Susanti AI, Walker JB. *Plasmodium Vivax*-Associated acute respiratory distress syndrome after extended travel in Afghanistan. *Trav Med Infect Dis* 2007; **5**: 301-305.
- Price L, Planche T, Rayner Ch, Krishna S. Acute respiratory distress syndrome in *Plasmodium vivax* malaria : Case Report and review of the literature. *Trans R Soc Trop Med Hyg* 2007; **(101)**: 655-659.
- Baird JK. Neglect of *Plasmodium vivax* malaria. *TRENDS Parasitology* 2007; **23** (11): 533-39.
- Tan L, Yacoub S, Scott S, Bhagani S, Jacobs M. Acute Lung Injury and Other serious complications of *Plasmodium vivax* malaria. *Lancet Infect Dis* 2008; **8**: 449-54.
- Peñuelas O, Aramburu JA, Frutos-Vivar F, Esteban A. Pathology of Acute Lung Injury and Acute Respiratory Distress Syndrome: A Clinical – Pathological correlation. *Clin Chest Med* 2006; **27** (4): 571-78.
- Chotivanich K, Udomsangpetch R, Pukrittayakamee S, Looareesuwan S, Beeson J, Day NPJ, et al. The adhesion receptors of *P. vivax*-infected red cells (abstract P27). *Exp Parasitol* 2003; **105**: 33-34.
- Agarwal R, Nath A, Gupta Dh. Noninvasive ventilation in *Plasmodium vivax* related ALI/ARDS. *Int Med* 2007; **46** (24): 2007-2011.
- Anstey N, Handoyo T, Pain M, Kenangalem E, Tjitra E, Price R, Maguire G. Lung Injury in vivax malaria: Pathophysiological evidence for pulmonary vascular sequestration and posttreatment alveolar – capillary inflammation. *J Infect Dis* 2007; **195**: 589-96.
- Mohan A, Sharma S, Bollineni S. Acute Lung Injury and Acute Respiratory Distress Syndrome in Malaria. *J Vector Borne Dis* 2008; **45**: 179-193.
- Anstey NM, Jacups SP, Cain T, Pearson T, Ziesing PJ, Fisher DA, et al. Pulmonary and vivax malaria: cough, small airways obstruction, impaired gas transfer, and increased pulmonary phagocytic activity. *J Infect Dis* 2002; **185**: 1326-34.
- Illamperuma C, Allen BL. Pulmonary Edema Due to *Plasmodium vivax* malaria. In an American Missionary. *Infection* 2007; **35**: 374-376.
- Kochar D, Das A, Kochar S, Saxena V, Sirohi P, Garg Sh, Kochar A, Khatri M, Gupta V. Severe *Plasmodium vivax* malaria: A report on serial cases from Bikaner in Northwestern India. *Am J Trop Med Hyg* 2009; **80**(2): 194-198.
- Jayavanth S., Park BC. Microrheologic dysfunctions in blood during malaria. *Indian J Exp Biol* 2007; **(45)**: 111-120.
- Nosten F, McGready R, Simpson JA, Thwai KL, Balkan S, Cho T, Hkiriya-roen L, Looareesuwan S, White NJ. Effects of *Plasmodium vivax* malaria in pregnancy. *Lancet* 1999; **(354)**: 546-549.
- Maguire GP, Handoyo T, Pain MC, Kenangalem E, Price RN, Tjitra E, et al. Lung injury in uncomplicated and severe falciparum malaria: a longitudinal study in Papua, Indonesia. *J Infect Dis* 2005; **(192)**: 1966-74.
- Taylor WR, Cañon V, White NJ. Pulmonary manifestations of malaria: Recognition and management. *Treat Respir Med* 2006; **(5)**: 419-28.
- Gera Ch, Dhanoa J. Vivax – induced ARDS : Report of two cases. *JAPI* 2010; **58**: 44-45.
- Lomar A, Vidal JE, Lomar F, Valente C, Janot G, Boulos M. Acute respiratory distress syndrome due to vivax malaria: Case report and literature review. *Braz J Infect Dis* 2005; **9** (5): 425-430.
- Munteis E, Mellibovsky L, Márquez M.A, et al. Pulmonary involvement in a case of *Plasmodium vivax* malaria [letter]. *Chest* 1997; **111**: 834-5.
- Saleri N, Gulletta M, Mattelli A, et al. Acute Respiratory Distress Syndrome in *Plasmodium vivax* malaria in traveler returning from Venezuela. *J Trav Med* 2006; **13** (2): 112-113.
- Curlin ME, Barat LM, Walsh DK, et al. Noncardiogenic pulmonary edema during vivax malaria. *Clin Infect Dis* 1999; **28**: 1166-67.
- Lawn SD, Krishna S, Jarvis JN, et al. Case reports: pernicious complications of benign tertian malaria. *Trans R Soc Trop Med Hyg* 2003; **(97)**: 551-553.
- Habib AG, Singh KS. Respiratory Distress in Nonimmune Adults with Imported Malaria. *Infection* 2004; **32** (6): 356-359.
- Pukrittayakamee S, Chantra A, Vanijanonta S, and White NJ. Pulmonary oedema in vivax malaria. *Trans R Soc Trop Med Hyg* 1998; **(92)**: 421-422.
- Torres JR, Perez H, Postigo M, Silva JR. Acute non-cardiogenic lung injury in benign tertian malaria. *The Lancet* 1997; **(350)**: 31-32.
- Carlini ME, White AC, and Atmar RL. Vivax malaria complicated by adult respiratory distress syndrome. *Clin Infect Dis* 1999; **28**: 1182-1183.
- Kumar S, Melzer M, Dodds P, et al. *P. vivax* malaria complicated by shock and ARDS. *Scand J Infectious Dis* 2007; **39**: 255-256.
- Martínez O. Síndrome de dificultad respiratoria aguda en malaria por *Plasmodium vivax*. *Acta Med Colomb* 1996; **21** (3): 146-150.
- Oliveros H, Varón F, Martínez F. Síndrome de dificultad respiratoria del adulto secundario a infección por *Plasmodium vivax*: Respuesta a los corticoides. *Acta Colombiana de Cuidado Intensivo* 2004; **(1)**: 37-41.
- Padilla J, Montoya R. Guías de Práctica Clínica: Guía de atención clínica de Malaria. *Infectio* 2011; **15** (4): 302-323.
- Rojo-Marcos G, Cuadros-González J, et al. Infección por *P. ovale*: descripción de 16 casos y revisión del tema. *Enferm Infect Microbiol Clin* 2011; **29**(3): 204-208.
- Rojo-Marcos G, Cuadros-González J, et al. Case Report: Acute Respiratory Distress Syndrome in a Case of *Plasmodium ovale* Malaria. *Am J Trop Med Hyg* 2008; **79**(3): 391-393.
- Yee-Ling L, Wenn-Chyau L, et al. Acute respiratory distress syndrome and acute renal failure from *Plasmodium ovale* infection with fatal outcome. *Malaria Journal* 2013; **12**: 389.
- Haydoura S, Mazboudi O, et al. Case Report: Transfusion-related *Plasmodium ovale* malaria complicated by acute respiratory distress syndrome (ARDS) in a non-endemic country. *Parasitology International* 2011; **60**: 114-116.