



Iatreia

ISSN: 0121-0793

revistaiatreia@udea.edu.co

Universidad de Antioquia

Colombia

ELORZA PARRA, MUSSATYÉ; ERASO GARNICA, RUTH MARÍA

Enfoque diagnóstico del dolor de cadera en niños

Iatreia, vol. 19, núm. 3, septiembre, 2006, pp. 261-271

Universidad de Antioquia

Medellín, Colombia

Disponible en: <http://www.redalyc.org/articulo.oa?id=180513854004>

- Cómo citar el artículo
- Número completo
- Más información del artículo
- Página de la revista en redalyc.org

redalyc.org

Sistema de Información Científica

Red de Revistas Científicas de América Latina, el Caribe, España y Portugal

Proyecto académico sin fines de lucro, desarrollado bajo la iniciativa de acceso abierto

# Enfoque diagnóstico del dolor de cadera en niños

MUSSATYÉ ELORZA PARRA<sup>1</sup>, RUTH MARÍA ERASO GARNICA<sup>2</sup>

## RESUMEN

**E**L DOLOR DE CADERA O COXALGIA es uno de los principales motivos de consulta relacionados con problemas osteoarticulares en la edad pediátrica. Este artículo presenta su etiología por grupos de edad y aporta elementos clínicos y paraclínicos útiles en el diagnóstico diferencial.

## PALABRAS CLAVE

ARTRITIS SÉPTICA

COXALGIA

DESLIZAMIENTO EPIFISIARIO

ENFERMEDAD DE LEGG-CALVÉ-PERTHES

SINOVITIS TRANSITORIA

<sup>1</sup> Residente II año de Pediatría, Departamento de Pediatría y Puericultura, Facultad de Medicina, Universidad de Antioquia. Email: mussatye@epm.net.co

<sup>2</sup> Pediatra reumatóloga. Docente auxiliar de reumatología pediátrica, Departamento de Pediatría, Facultad de Medicina, Universidad de Antioquia, Medellín, Colombia. E-mail: rutheraso@gmail.com

Recibido: marzo 14 de 2006

Aceptado: abril 23 de 2006

## SUMMARY

### DIAGNOSTIC APPROACH TO HIP PAIN IN CHILDREN

**HIP PAIN IS ONE OF THE MOST FREQUENT** musculoskeletal complaints in children. In this article we review its common causes according to age groups, and discuss clinical, radiological and laboratory criteria that are useful in making the differential diagnosis.

## KEY WORDS

HIP PAIN

LEGG-CALVÉ-PERTHES DISEASE

SEPTIC ARTHRITIS

SLIPPED CAPITAL FEMORAL EPIPHYSIS

TRANSIENT SYNOVITIS

## INTRODUCCIÓN

**DE LAS CAUSAS DE CONSULTA** por síntomas osteoarticulares en los niños, 6% corresponden a dolor de cadera.<sup>1</sup> La coxalgia es un síntoma difícil de evaluar por la multiplicidad de diagnósticos diferenciales que varían según la edad y porque, a diferencia de otras articulaciones, la mayoría de las enfermedades que afectan la cadera tienen el potencial de ser graves. Esta situación se atribuye a diversos factores propios de la articulación como su metáfisis intraarticular, la circulación terminal y la permeabilidad de la fisis al paso de vasos desde la metáfisis en ciertas etapas de la niñez; todo ello determina una mayor labilidad vascular y un riesgo aumentado de infecciones y de necrosis isquémica del segmento proximal del fémur.

## CAUSAS DE COXALGIA SEGÚN LA EDAD

**HAY MUCHAS CAUSAS DE DOLOR DE CADERA** cuya frecuencia es variable según los grupos etarios; además, tienen pronóstico clínico diferente y requieren un diagnóstico precoz para evitar complicaciones graves a largo plazo (tabla N° 1).<sup>2</sup> Tabla N° 1

**Tabla N° 1**  
**CAUSAS DE DOLOR DE CADERA EN NIÑOS**  
**POR GRUPOS DE EDAD**

Causa	Enfermedad	Edad
<b>Trauma</b>	Fracturas de pelvis o cadera	Cualquier edad
	Lesiones por sobreuso	
	Maltrato infantil	
<b>Infección</b>	Artritis séptica	Cualquier edad
	Tuberculosis articular	
<b>Inflamación</b>	Sinovitis transitoria	3-10 años
	Artritis reumatoide juvenil	Cualquier edad
<b>Neoplasia</b>	Leucemia	Cualquier edad
	Tumor de la familia Ewing	Adolescentes
	Osteosarcoma	Adolescentes
	Neuroblastoma	Lactantes
	Metástasis	Cualquier edad
	Osteoma osteoide	Adolescentes
<b>Hematológica</b>	Anemia falciforme	Cualquier edad
	Hemofilia	
<b>Enfermedades específicas</b>	Enfermedad de Legg-Calvé	4-9 años
	Perthes	10-16 años
	Deslizamiento epifisiario	
	Necrosis ósea avascular	
	Osteoporosis regional	

**Fuente:** elaborada con base en: MARX JA. Hip Pain in Children. En: Marx J, Hockberger R, Walls R. Rosen's Emergency Medicine. Concepts and Clinical Practice, 5<sup>th</sup> ed.. St. Louis: Mosby; 2002

### Artritis séptica y osteomielitis

Por su frecuencia y por la gravedad del daño articular que pueden producir si no se diagnostican

y tratan en forma oportuna y eficaz, los procesos infecciosos (artritis séptica y osteomielitis) constituyen la causa más importante de dolor de cadera. Se pueden presentar a cualquier edad, pero hay una mayor susceptibilidad en los recién nacidos, lactantes y preescolares.

El compromiso del estado general y el hallazgo de fiebre, irritabilidad, pseudoparálisis del miembro afectado, dolor al movilizar la extremidad y disminución del rango de los movimientos articulares, especialmente el de la rotación interna de la cadera, permiten sospechar el diagnóstico. Las pruebas de laboratorio habitualmente muestran leucocitosis y aumento de los reactantes de fase aguda. La ecografía es una herramienta útil para confirmar la presencia de derrame articular e incluso permite observar imágenes de partículas en suspensión que hacen pensar en la presencia de pus. No obstante, la ausencia de derrame articular en las etapas tempranas no descarta el diagnóstico ya que éste es principalmente clínico y se confirma con el aislamiento del germen causal. La radiografía simple no es muy útil al comienzo de los síntomas porque sólo muestra abombamiento de la cápsula articular, aumento y desplazamiento de los tejidos blandos y, en ocasiones, aumento del espacio articular. Los signos más específicos como la reacción perióstica, las erosiones centrales o marginales y la destrucción del hueso subcondral empiezan a aparecer luego de dos semanas de iniciada la enfermedad.

A pesar de que el aislamiento del microorganismo es fundamental para confirmar el diagnóstico, los hemocultivos son positivos solamente en 50-70% de los pacientes con artritis séptica, mientras que la positividad del cultivo de líquido sinovial obtenido por artrocentesis es alrededor del 90%.<sup>3</sup> Es necesario recalcar que un paciente con un cuadro clínico sospechoso se debe hospitalizar, hacerle artrotomía e iniciar antibióticos, aunque los exámenes de laboratorio no sean concluyentes en el momento de la evaluación inicial.

## **Sinovitis transitoria**

Una causa frecuente de coxalgia en los niños de 3 a 10 años de edad, especialmente en varones, es la sinovitis transitoria o tóxica de la cadera. Esta enfermedad se manifiesta como un cuadro clínico inflamatorio agudo, inespecífico y autolimitado, que se caracteriza por impotencia funcional, disminución de la movilidad articular, escasos síntomas constitucionales y menor compromiso del estado general si se compara con lo observado en los procesos sépticos. Es muy común el antecedente de infección del tracto respiratorio superior, por lo que se presume que tiene una etiología viral.

El diagnóstico se hace por clínica y la artritis séptica es el principal diagnóstico diferencial. Los reactantes de fase aguda están ligeramente elevados, las radiografías son normales o se observa aumento del espacio articular; la ecografía muestra derrame articular y por artrocentesis se confirma que el líquido sinovial es estéril.<sup>4</sup> Aunque en la mayoría de los casos las manifestaciones clínicas pueden diferenciar ambas enfermedades, en ocasiones puede haber superposición de los hallazgos lo que dificulta definir el diagnóstico. Considerando esta situación, varios autores han propuesto estrategias para la diferenciación. Por ejemplo, Kocher y col.<sup>5</sup> idearon un algoritmo diagnóstico, según el cual, la presencia de temperatura mayor de 38,5° C, con imposibilidad para el apoyo, velocidad de sedimentación eritrocitaria (VSE) mayor de 40 mm en la primera hora y recuento de leucocitos por encima de 12.000 µL predicen la posibilidad de artritis séptica en 99,6% de los casos. Sin embargo, Luhman y col.<sup>6</sup> encontraron en un estudio reciente que los cuatro predictores de Kocher sólo demostraron artritis séptica en 59% de los casos; llegaron a la conclusión de que si bien este algoritmo minimiza los costos y reduce el dolor y el estrés asociados a las artrocentesis y artrotomías innecesarias, aún

no está validado universalmente por estudios multicéntricos y prospectivos.

Además de una historia clínica y un examen físico cuidadosos, la ecografía y la artrocentesis se deben considerar como herramientas diagnósticas fundamentales al evaluar un niño con coxalgia aguda, pues ante la presencia de derrame articular sólo el análisis del líquido sinovial hará el diagnóstico definitivo y permitirá la diferenciación entre artritis séptica y sinovitis transitoria o cualquier otra enfermedad inflamatoria de la cadera.<sup>6</sup> Sin embargo, ante los problemas de disponibilidad de la ecografía y la dificultad técnica que representa hacer una artrocentesis y considerando las consecuencias catastróficas que puede tener un retraso en el inicio del tratamiento, en algunas instituciones utilizan la artrotomía como primera opción diagnóstica y terapéutica.

### **Enfermedad de Perthes**

La afección más frecuente de la cadera entre los cuatro y nueve años de edad es la enfermedad de Perthes o necrosis avascular idiopática de la cabeza femoral, condición que predomina en hombres con una relación de 4:1 y que se caracteriza por cojera de comienzo subagudo, con dolor que puede irradiarse al muslo o a la rodilla y con disminución de los arcos de movimiento de la articulación; puede haber compromiso bilateral en el 10% de los casos. En estos pacientes la cojera suele ser el síntoma predominante. Los cambios que se presentan en las epífisis en la radiografía simple dependen de la etapa en que se encuentre la enfermedad.<sup>7</sup> Tempranamente la resonancia magnética tiene más sensibilidad para hacer el diagnóstico.<sup>8,9</sup> Las manifestaciones clínicas, la edad y los hallazgos radiológicos permiten clasificar la enfermedad y establecer el pronóstico.

### **Deslizamiento epifisiario femoral**

En el grupo de niños entre los 9 y 15 años de edad se debe sospechar siempre el deslizamiento

epifisiario femoral, que consiste en el desplazamiento superior, anterior y lateral de la metáfisis sobre la epífisis. Aparece con mayor frecuencia en varones adolescentes con sobrepeso y retardo en la edad ósea, y se puede presentar en forma aguda o crónica; es más común en la cadera izquierda y puede ser bilateral en el 25% de los casos. El paciente presenta dolor referido a la cara anterior del muslo, la rodilla o la cadera, cojera y disminución de la rotación interna de la articulación coxofemoral. Las radiografías anteroposterior de la pelvis y en proyección de rana hacen el diagnóstico.<sup>2</sup>

El deslizamiento epifisiario puede cursar con dos complicaciones: la necrosis avascular y la condrolisis. Esta última es infrecuente y ocurre de manera espontánea; se manifiesta por dolor en la región inguinal o en la parte superior del muslo asociado a rigidez de la cadera y a marcha antálgica. En las radiografías se observa pérdida progresiva del espacio articular secundaria a la lesión del cartílago

En este mismo grupo de edad y en niños que practican deportes o actividades recreativas es posible encontrar lesiones por sobreesfuerzo, fracturas de estrés o avulsivas.

### **Otras causas de coxalgia**

Las neoplasias son otra causa importante de coxalgia secundaria a lesiones benignas o malignas alrededor de la cadera. El osteoma osteoide es un tumor benigno que causa un dolor de patrón nocturno el cual cede habitualmente con aspirina. Además, existen lesiones pseudotumorales como los quistes óseos, que por sí solos o al fracturarse producen sintomatología referida a la cadera.

Es factible que la leucemia empiece con artralgia de cadera, en cuyo caso el dolor suele ser bilateral y es consecuencia de la distensión de las cavidades medulares por la proliferación masiva de tejido

hematopoyético. En la radiografía pueden verse zonas radiolúcidas transversales angostas en las metáfisis por la destrucción de trabéculas óseas, la proliferación de tejido tumoral o la disminución del hueso endocranal, asociadas a osteopenia generalizada y finalmente a fracturas. El diagnóstico definitivo se hace por medio del estudio de la médula ósea.<sup>10</sup>

La cadera es una articulación frecuentemente afectada en las artropatías crónicas de la infancia, como la artritis reumatoide juvenil y las espondiloartropatías. Es inusual, sin embargo, que la coxalgia sea la primera manifestación de la enfermedad, y cuando así ocurre, se presenta asociada a compromiso de otras articulaciones lo que permite orientar el diagnóstico. En conclusión, en un paciente con coxalgia aislada se deben estudiar primero las otras causas mencionadas.

## EVALUACIÓN DIAGNÓSTICA

**LA EVALUACIÓN DE UN NIÑO** con coxalgia comprende varios pasos que permiten llegar a un diagnóstico causal. En primer lugar se deben tener en cuenta las causas del dolor referido que se puede observar en diversas enfermedades no articulares, como apendicitis, torsión testicular, hernia inguinal irreductible o enfermedad pélvica inflamatoria.

Además, es importante recordar el aforismo que afirma que "La cadera llora por la rodilla". Si el niño refiere dolor en la rodilla o en la región anterior del muslo y la evaluación de estas estructuras no revela ninguna anomalía, es imprescindible examinar la cadera porque posiblemente en ella se está originando el dolor.

Una vez descartadas las causas no articulares y asumiendo que el dolor proviene de la cadera, se debe establecer si hay causas evidentes que lo expliquen como el antecedente de trauma o de

actividades deportivas causantes de lesiones por sobreuso. Si no existe este antecedente, es primordial definir si el dolor tiene un patrón mecánico o inflamatorio.

El dolor de tipo inflamatorio se presenta desde que el niño se despierta, puede estar asociado con rigidez matinal, mejora en el transcurso del día y empeora luego del reposo. Por el contrario, el dolor de tipo mecánico se manifiesta durante el transcurso del día, usualmente en la tarde o en la noche, se acentúa con la actividad física y mejora con el reposo. Este dolor se presenta en enfermedades como la necrosis avascular, el deslizamiento epifisiario y las lesiones por sobreuso, mientras que la sinovitis transitoria y las artropatías crónicas cursan con un dolor de tipo inflamatorio.

Una vez definidas estas características del dolor, los siguientes elementos del interrogatorio son útiles en el enfoque diagnóstico:

- **La forma de inicio del dolor** (agudo, subagudo o crónico) puede orientar hacia un proceso traumático, infeccioso o inflamatorio. En los procesos sépticos y obviamente en el trauma el dolor es intenso y de comienzo agudo, mientras que en la mayoría de los estados inflamatorios, con excepción de la sinovitis transitoria, el dolor se inicia de forma larvada.
- **Patrón horario del dolor:** si el dolor es más intenso en la noche puede sugerir una neoplasia. Además, se debe precisar si la coxalgia es intermitente o continua; si el dolor no cambia a lo largo del día, usualmente se trata de un proceso infeccioso.
- Indagar por **fiebre** cuantificada y cuál ha sido su patrón horario. La fiebre alta persistente está presente casi siempre en las infecciones osteoarticulares. En las neoplasias y las

enfermedades inflamatorias puede haber febrícula intermitente.

- Los **síntomas constitucionales** asociados a un dolor subagudo o crónico pueden orientar hacia el diagnóstico de neoplasias malignas.
- Si hay un **antecedente reciente de infección viral de las vías respiratorias superiores** se debe sospechar sinovitis transitoria.

- Indagar por **antecedentes familiares o personales relevantes**, como por ejemplo anemia de células falciformes, hipotiroidismo o hipogonadismo, estos últimos relacionados con el deslizamiento epifisiario. Además se debe indagar por cualquier enfermedad que requiera el uso crónico de corticosteroides, cuyo consumo haría sospechar una necrosis ósea avascular de la cabeza femoral<sup>11</sup> (Tabla N° 2).

**Tabla N° 2**  
**PRESENCIA E INTENSIDAD DE DIVERSAS CARACTERÍSTICAS CLÍNICAS SEGÚN LA CAUSA DEL DOLOR**

Causa	Fiebre	Dolor agudo	Cojera	Antecedente de trauma	Antecedente de infección viral	Dolor con los movimientos activos y pasivos	Dolor con los movimientos activos
Trauma		+++	++	+++		+++	++
Infección	+++	+++	++/+++	+		+++	++
Sinovitis transitoria	++	++	++	+	+++	++	++
Perthes		+	+++	+		++	+++
Lesión por sobre-esfuerzo		+	++	++		++	+++

El **examen físico** de un niño con coxalgia debe ser completo y no limitarse a la exploración de la cadera afectada, con el niño desnudo o con la menor cantidad de ropa posible dependiendo de la edad. En la inspección se deben observar el estado general del niño y la presencia de lesiones en la piel como equimosis, hematomas, laceraciones o abscesos que hagan pensar en maltrato físico, trauma o infección de los tejidos blandos.

La exploración del sistema osteomuscular se debe iniciar con la observación de la postura y la marcha del paciente. En neonatos y lactantes es importante observar si hay postura antálgica en decúbito supino (cadera en flexión, abducción y rotación externa) (Figura N° 1).

**Figura N° 1**  
**LACTANTE CON POSTURA ANTÁLGICA Y PSEUDOPARÁLISIS DE LA EXTREMIDAD**



A los niños mayores es necesario hacerlos caminar varias veces y sin ayuda para observar el patrón de marcha. En cualquier estado inflamatorio se encontrará marcha antálgica, en la que la fase de apoyo es muy rápida. En la segunda fase de balanceo el pie no toca el suelo, el tronco y la pelvis se inclinan hacia adelante y el brazo del lado afectado se separa durante la fase de apoyo del miembro sano. En la enfermedad de Perthes y en el deslizamiento epifisiario se puede encontrar marcha de Trendelenburg, en la cual el paciente tiende a caer sobre el lado opuesto durante la fase de apoyo del lado afectado.

Se debe observar al paciente en bipedestación, pues las afecciones de la cadera pueden alterar la postura normal; el dolor puede deberse a un problema de la espalda y las disimetrías de los miembros inferiores son causas de coxalgia.

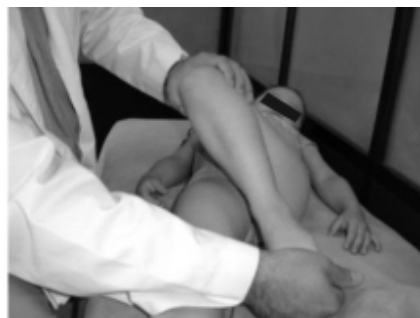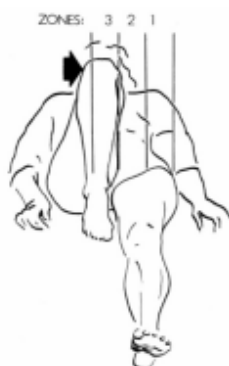En la enfermedad de Perthes y en el deslizamiento epifisiario se puede encontrar discrepancia en la longitud de las extremidades. Para determinarla, se mide la distancia que hay entre la espina ilíaca anterosuperior y el maléolo interno; para una correcta medición, la pelvis debe estar en ángulo recto con el eje longitudinal de la mesa de exploración y las extremidades completamente extendidas; la diferencia entre ambas longitudes no debe ser mayor de 1.5 cm.

Cualquier condición que evolucione hacia una coxa vara, como la enfermedad de Perthes y el deslizamiento epifisiario, puede dar un test de Trendelenburg positivo por debilidad de los músculos abductores (glúteo medio). Para hacer esta prueba se debe observar al paciente desde atrás y pedirle que levante un pie del suelo. En un individuo normal, los glúteos del lado que se levanta se elevarán debido a la contracción de los abductores contralaterales. Si hay debilidad de los abductores, los glúteos del lado que se levanta tienden a caer y el paciente mantiene su equilibrio inclinando la parte superior de su cuerpo lateralmente sobre el lado afectado.

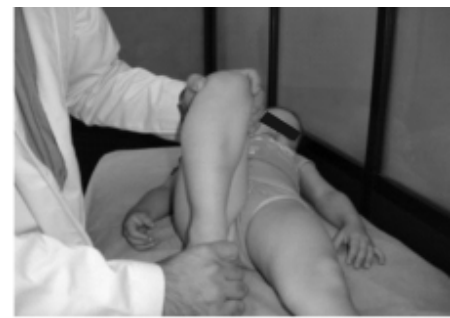Los signos de inflamación en la cadera no son tan evidentes como en otras articulaciones; es fundamental la evaluación de los arcos de movimiento, que de manera indirecta, cuando están restringidos, indican compromiso articular. Durante la evaluación de dichos arcos se debe observar si hay expresión de dolor al examinar la cadera.

La evaluación de la flexión-aducción permite detectar precozmente cualquier afección coxofemoral porque es el primer arco de movimiento que se afecta.<sup>12</sup> Una cadera con sus arcos de movimiento conservados ingresa hacia la zona 1 en la figura 2. Si hay compromiso de la articulación, sólo llega hasta la zona 2 o la 3.

**Figura N° 2**  
**EVALUACIÓN DE LA FLEXIÓN-ADUCCIÓN**



a. Normal

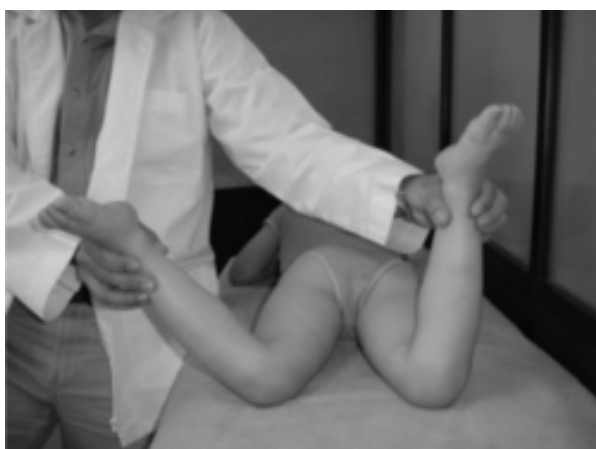

b. Afección de la cadera



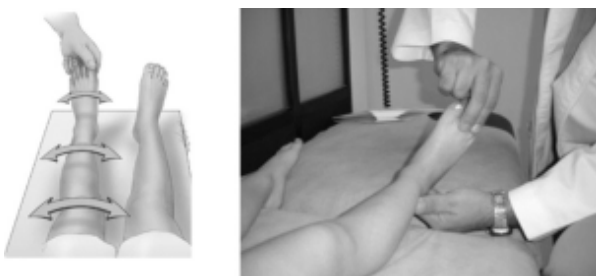
La prueba de mayor sensibilidad para detectar afección intraarticular es la limitación de la rotación interna en decúbito prono (Figura N° 3).<sup>13</sup>

**Figura N° 3**  
**ROTACIÓN INTERNA EN DECÚBITO PRONO.**  
**OBSÉRVESE LA LIMITACIÓN EN LA ROTACIÓN DE**  
**LA CADERA DERECHA AFECTADA**



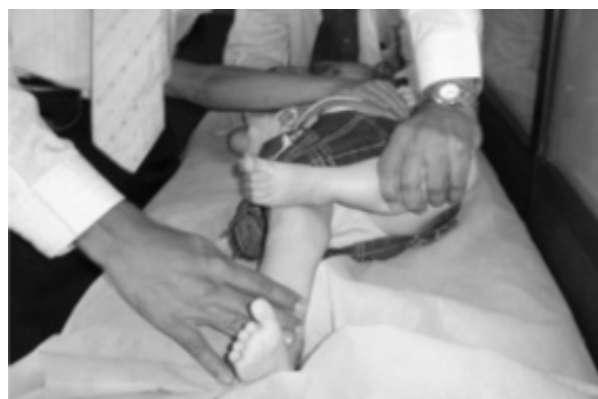La maniobra de rotación de la cadera con el miembro inferior en extensión, como se ilustra en la figura N° 4, puede ayudar a determinar la intensidad de la inflamación articular y diferenciar entre sinovitis transitoria y artritis séptica, porque es más probable el diagnóstico de la primera si se logra una rotación de la cadera mayor de 30°.

**Figura N° 4**  
**ROTACIÓN DE LA CADERA CON EL MIEMBRO**  
**INFERIOR EN EXTENSIÓN**



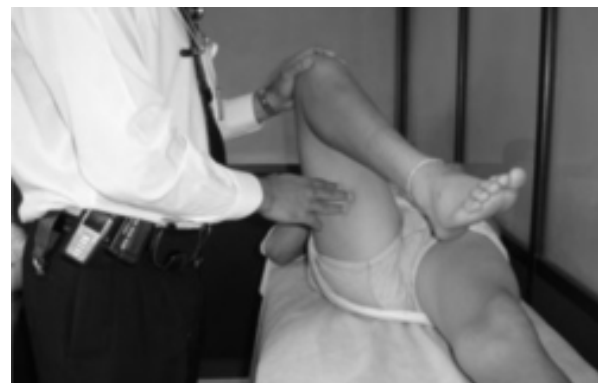La evaluación de la cadera en flexión, abducción y rotación externa (FABER, por la sigla en inglés de flexion, abduction and external rotation), o maniobra de Patrick, sirve para detectar compromiso de la articulación sacroilíaca que pudiera causar dolor referido a la cadera (figura N° 5).

**Figura N° 5**  
**MANIOBRA DE PATRICK**



Si flexionando la cadera en un adolescente, se observa rotación externa, se debe sospechar deslizamiento epifisiario; esta puede ser una manifestación temprana cuando los hallazgos radiográficos todavía son mínimos (figura N° 6).

**Figura N° 6**  
**ROTACIÓN EXTERNA REFLEJA AL FLEXIONAR LA**  
**CADERA EN UN PACIENTE CON DESLIZAMIENTO**  
**EPIFISIARIO**



Los exámenes paraclínicos son útiles para apoyar el diagnóstico causal que debe ser sugerido por la historia clínica y el examen físico. Si la sospecha es un proceso séptico, se debe hospitalizar al paciente y solicitar hemograma, velocidad de sedimentación globular, PCR, hemocultivos y estudio del líquido sinovial (citoquímico, Gram y cultivo). Otros exámenes más específicos como factor reumatoide, anticuerpos antinucleares (ANAS), deshidrogenasa láctica (LDH) y fosfatasa alcalina, se deben consi-

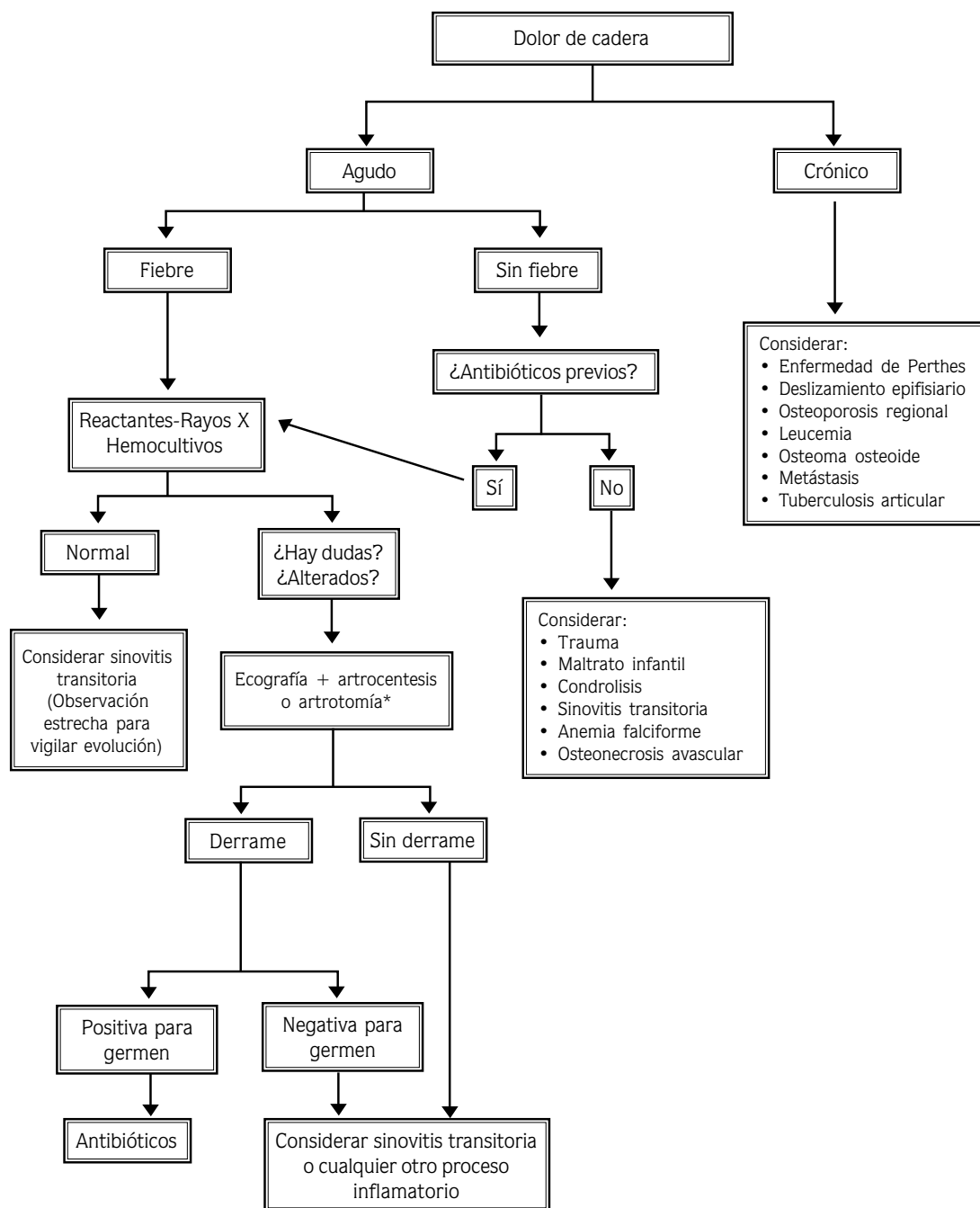
derar si se sospecha enfermedad reumatológica o neoplásica, respectivamente.

Las imágenes diagnósticas son esenciales para determinar si hay fracturas, derrame articular, hipertrofia de la sinovia, deslizamiento epifisiario o daño del cartílago; además, sirven para clasificar las distintas enfermedades intraarticulares, establecer el pronóstico y hacer seguimiento. En la tabla N° 3 se especifican las principales indicaciones, ventajas y desventajas de cada uno de los estudios imaginológicos.<sup>14</sup>

**Tabla N° 3**  
**ESTUDIOS IMAGINOLÓGICOS EN EL DIAGNÓSTICO DIFERENCIAL DEL DOLOR DE CADERA EN NIÑOS**

Estudio	Indicaciones	Ventajas	Desventajas
<b>Radiografía simple</b>	Estudio inicial de elección en los siguientes casos:  Enfermedad de Perthes, deslizamiento epifisiario, trauma, maltrato infantil, artritis séptica documentada, seguimiento de pacientes con osteomielitis, osteoma osteoide	Accesible, económico, sensible y específico en varias enfermedades.	Poco sensible para detectar derrame, cambios tempranos en la sinovia o en el cartílago.
<b>Ecografía</b>	Sospecha de derrame, guía para artrocentesis.	No invasivo, bajo costo, sensible para detectar derrame.	Dependiente del operador, poco específico, no distingue infección de inflamación.
<b>Gamagrafía</b>	Osteomielitis, fracturas ocultas.	Altamente sensible para detectar lesiones óseas ocultas.	No siempre está disponible, radiación, requiere mucho tiempo.
<b>Resonancia nuclear</b>	Enfermedad de Perthes en etapas tempranas, necrosis ósea avascular, edema medular óseo, tumor de tejidos blandos y abscesos.	Alta resolución para tejidos blandos, detecta daño inicial del cartílago articular con mayor sensibilidad que la gamagrafía	Requiere sedación, alto costo, no siempre está disponible.

A continuación se propone un algoritmo diagnóstico para el paciente pediátrico con dolor de cadera:



\* Primera opción diagnóstica y terapéutica en algunas instituciones.

## CONCLUSIONES

**EL NIÑO QUE CONSULTA** por dolor de cadera plantea un reto diagnóstico por dos razones fundamentales: las múltiples causas que se deben tener en cuenta y las graves consecuencias que acarrea un diagnóstico tardío en varias de ellas, determinadas por la susceptibilidad anatómica de la articulación. Un buen conocimiento del tema le permite al clínico guardar equilibrio entre la excesiva y la insuficiente investigación del paciente.

## REFERENCIAS BIBLIOGRÁFICAS

1. De Inocencio J. Musculoskeletal pain in primary pediatric care: analysis of 1000 consecutive general pediatric clinic visits. *Pediatrics* 1998; 102: E63 .
2. Marx JA. Hip Pain in Children. En: Marx J, Hockberger R, Walls R. *Rosen's Emergency Medicine. Concepts and Clinical Practice*, 5<sup>th</sup> ed. St. Louis: Mosby; 2002.
3. Goldenberg DL. Septic Arthritis. *Lancet* 1998; 351:197-202.
4. Do TT. Transient synovitis as a cause of painful limps in children. *Curr Opin Pediatr* 2000; 12: 48-51.
5. Kocher MS, Zurakowski D, Kasser JR. Differentiating between septic arthritis and transient synovitis of the hip. *J Bone Joint Surg Am* 1999; 81: 1662-1670.
6. Luhman SJ, Jones A, Schootman M. Differentiation between septic arthritis and transient synovitis of the hip in children with clinical prediction algorithms. *J Bone Joint Surg Am* 2004; 86: 956-961.
7. Jaramillo CA. Enfermedad de Perthes y osteocondrosis. En: Acosta J, Uribe JJ, Jaramillo CA, eds. *Ortopedia y traumatología*. Medellín: Editorial Universidad de Antioquia; 2003: 314-321.
8. Henderson RC, Renner JB, Sturdivant MC. Evaluation of magnetic resonance imaging in Legg-Perthes disease: a prospective, blinded study. *J Pediatr Orthop* 1990; 10: 289-297.
9. Lahdes-Vasama T, Lamminen A, Merikanto J. The value of MRI in early Perthes' disease: an MRI study with a 2-year follow-up. *Pediatr Radiol* 1997; 27: 517-522.
10. Hernandez JC. Coxalgia en el niño: diagnóstico diferencial. *Rev Chil Pediatr* 2004; 75: 177-180.
11. Hollingworth P. Differential diagnosis and management of hip pain in childhood. *Br J Rheumatol* 1995; 34: 78-82.
12. Woods D, Macnicol M. The flexion-adduction test: An early sign of hip disease. *J Pediatr Orthop B* 2001;10: 180-185.
13. Leet AI, Skaggs DL. Evaluation of the acutely limping child. *Am Fam Physician* 2000; 61: 1011-1018.
14. Swischuk LD. Pediatric hip pain. *Emerg Radiol* 2002; 9: 219-224.
15. Newberg AH, Newman JS. Imaging the painful hip. *Clinical Orthop* 2003; 406: 19-28.

