



Archivos Españoles de Urología

ISSN: 0004-0614

urologia@arch-espanoles-de-urologia.es

Editorial Iniestares S.A.

España

Fernández González, Inmaculada; Santos Arrontes, Daniel; Llanes González, Luis; Espinales Castro, Gino; Luján Galán, Marcos; Berenguer Sánchez, Antonio

Técnica e indicaciones de la nefrolitotomía percutánea "mini-percutánea"

Archivos Españoles de Urología, vol. 58, núm. 1, enero-febrero, 2005, pp. 55-60

Editorial Iniestares S.A.

Madrid, España

Disponible en: <http://www.redalyc.org/articulo.oa?id=181013919007>

- Cómo citar el artículo
- Número completo
- Más información del artículo
- Página de la revista en redalyc.org

redalyc.org

Sistema de Información Científica

Red de Revistas Científicas de América Latina, el Caribe, España y Portugal

Proyecto académico sin fines de lucro, desarrollado bajo la iniciativa de acceso abierto

## **TÉCNICA E INDICACIONES DE LA NEFROLITOTOMÍA PERCUTÁNEA "MINI-PERCUTÁNEA".**

Inmaculada Fernández González, Daniel Santos Arrontes, Luis Llanes González, Gino Espinales Castro, Marcos Luján Galán y Antonio Berenguer Sánchez.

Servicio de Urología. Hospital Universitario de Getafe. Madrid. España

---

**Resumen.-** *OBJETIVO:* Desde que Helal y Jackman desarrollaron la Nefrolitotomía Percutánea (NLPC) mini-percutánea ("mini-perc") para el tratamiento de la litiasis renal en la edad infantil<sup>1,2</sup>, distintos autores han utilizado esta técnica en el adulto con el objetivo de preservar el parénquima renal y disminuir la morbilidad asociada a la NLPC convencional.

*MÉTODO:* Se desarrolla la técnica quirúrgica para la realización de la NLPC "mini-perc" en el tratamiento de la litiasis renal

*RESULTADOS:* Se revisan las diferentes series de la literatura descritas de la NLPC "mini-perc" para el trata-

miento de la litiasis renal en el adulto, sus indicaciones actuales, el porcentaje de "stone-free" y los problemas que plantea, fundamentalmente en relación al material necesario.

*CONCLUSIONES:* La morbilidad de la NLPC "mini-perc" parece menor que la de la NLPC convencional, pero no ofrece ventajas el utilizar un trayecto de menor calibre con el único objetivo de preservar el parénquima renal. Representa una técnica complementaria a la NLPC convencional, sin embargo el diámetro para el acceso percutáneo aun no está definido y está intimamente ligado al calibre del instrumental utilizado.

---

**Palabras clave:** Nefrolitotomía percutánea.  
Minipercutánea

---

**Summary.-** *OBJECTIVES:* Since Helal and Jackman developed the mini-percutaneous ("mini-perc") percutaneous nephrolithotomy (PCNL) for the treatment of pediatric renal lithiasis various authors have used this technique in adults with the aim to preserve renal parenchyma and diminish morbidity associated with the standard PCNL.

*METHODS:* We describe the surgical technique of "mini-perc" PCNL in the treatment of renal lithiasis.

*RESULTS:* We review various case series from the literature of "mini-perc" PCNL for the treatment of adult renal lithiasis, its current indications, percentages of stone free patients, and associated problems, mainly the required instruments.

*CONCLUSIONS:* Morbidity associated with "mini-perc"

*PCNL seems to be lower than with the standard PCNL, but the use a smaller calibre tract with the only aim to preserve renal parenchyma does not offer advantages. It is a complementary technique to the standard PCNL; however, the diameter of the percutaneous access is not well defined yet and depends on the calibre of the instruments used.*

---

**Keywords:** *Percutaneous nephrolithotomy. Minipercutaneous.*

---

## INTRODUCCIÓN

En 1997, Helal y Jackman describieron la utilización de un acceso miniaturizado para la realización de la nefrolitotomía percutánea (NLPC) en la edad infantil (1,2). El término "mini-perc" responde a la siguiente definición: NLPC realizada utilizando un calibre de acceso que no permite el paso del nefroscopio rígido convencional. Posteriormente distintos autores han utilizado esta técnica en el adulto con el objetivo de preservar el parénquima renal y disminuir la morbilidad asociada a la NLPC clásica (3-5). En este artículo se describe la técnica de realización de la NLPC "mini-perc"

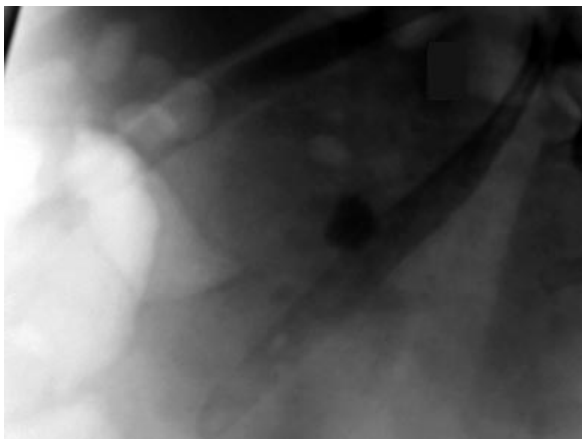


FIGURA 1a. Radiografía simple de abdomen: Litiasis piélica de 1,8 - 1,5 cm no modificada tras el tratamiento con Litotricia Extracorpórea

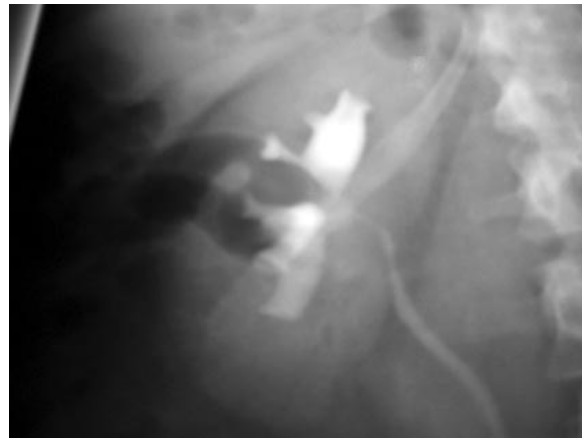


FIGURA 1b. Urografía intravenosa. Litiasis piélica que produce uropatía obstructiva del sistema pielocalicial

## TÉCNICA QUIRÚRGICA

Para la realización de la NLPC "mini-perc" el paciente se coloca en primer lugar en posición de litotomía para colocar un catéter ureteral que permita posteriormente la opacificación del sistema colector para el acceso percutáneo renal con control radiológico (Figuras 1a, 1b y 1c)

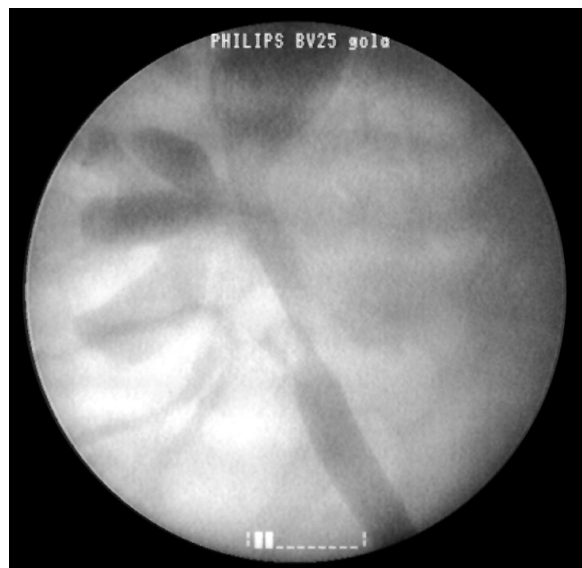

FIGURA 1c. Pielografía retrógrada. Se coloca un catéter ureteral para la posterior opacificación del sistema colector para el acceso percutáneo

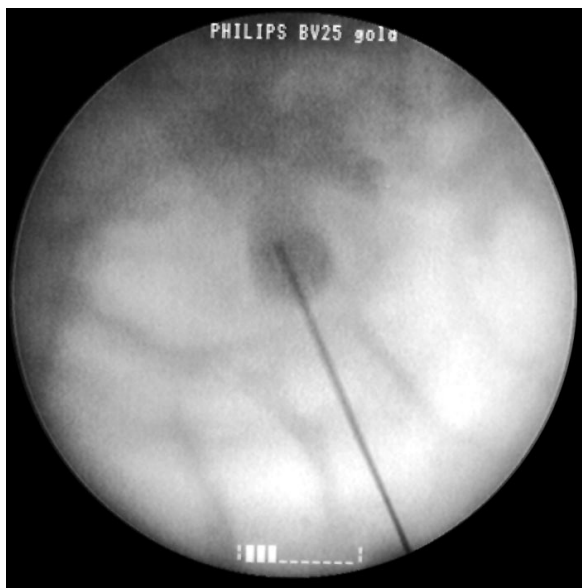


FIGURA 2. Punción y acceso por el grupo calicial inferior

Posteriormente, con el paciente en decúbito prono, se accede al sistema pielocalicial mediante punción con control radiológico, en este caso, del cáliz inferior (Figura 2). A través de la aguja se pasa la guía de Lundersquist y sobre ella se procede a la dilatación del trayecto de nefrostomía en un solo paso con un dilatador metálico no coaxial con un calibre de 12 o 15 Fr.(Figuras 3a y 3b).

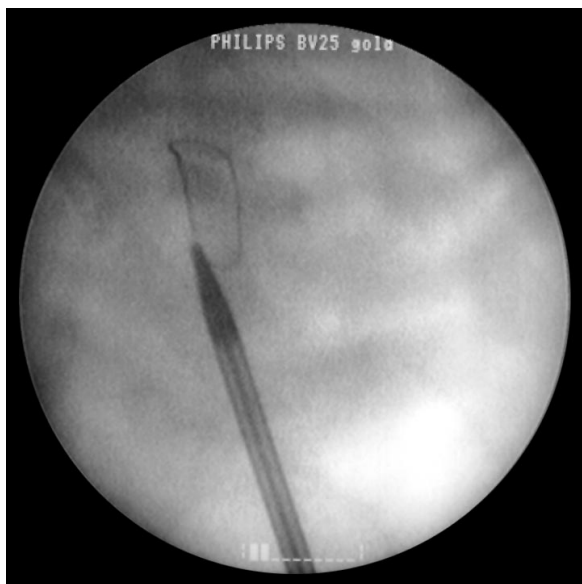


FIGURA 3b. Dilatación en un solo paso con el dilatador de calibre 15 Fr.



FIGURA 3a. Dilatadores metálicos de 12 y 15 Fr.

Dilatator 15 Ch. / L = 320 mm

Dilatator 12 Ch. / L = 320 mm

De forma coaxial se introduce el mininefrocopio que consta de dos vainas (15 Fr y 18 Fr), con un canal de trabajo de 6 Fr y un ángulo de visión de 12°. Su longitud es de 205 mm. La óptica es de fibra con 50000 pixel de visión y la lente distal viene soldada para mayor duración y resistencia a la esterilización. Es posible trabajar con una vaina de Amplatz con un calibre de 18 Fr (Richard Wolf)(Figuras 4a y 4b).

A través de su canal de trabajo se pueden introducir las sondas de las diferentes fuentes existentes para la litofragmentación intracorpórea. En este caso se utilizó el láser de Holmium YAG con una potencia de 20 vatios y una fibra con un calibre de 500 nm (Figura 5). Los fragmentos pueden ser extraídos con pinza de cuerpo extraño de calibre 6 Fr. Al finalizar el procedimiento se deja colocada una nefrostomía de menor calibre al usado convencionalmente. (Figura 6).

## DISCUSIÓN

La NLPC fue descrita por primera vez en el año 1976 por Fernström y Johansson, proponiendo la



FIGURA 4a. Mininefrocopio, Vaina externa 15 Fr, Vaina externa 18 Fr , Vaina de Amplatz

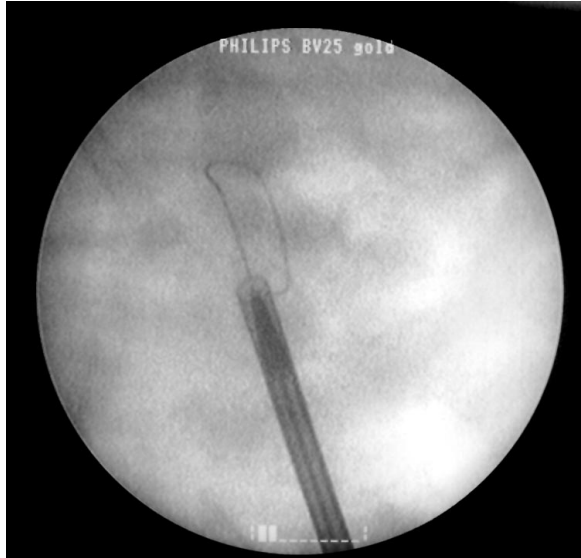

FIGURA 4b. Introducción coaxial del mininefroscoipo con vaina de 18 Fr sobre el dilatador de calibre 15 Fr.

técnica como una alternativa a la cirugía abierta en aquellos pacientes con mal estado general<sup>6</sup>. Actualmente está indicada en el tratamiento de cálculos renales mayores de 2 cm<sup>2</sup>, de la litiasis coraliforme y en aquellos cálculos de pequeño tamaño asociados a anomalías anatómicas que contraindican la litotricia extracorpórea o la ureteroscopia (7).

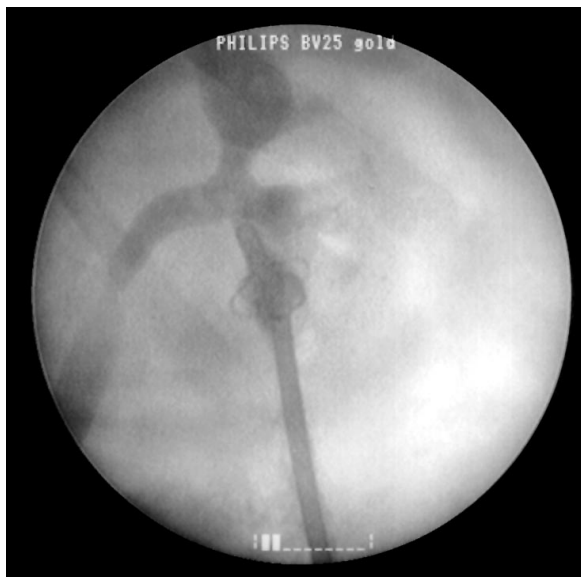

FIGURA 6. Nefrostomía tipo malecot de 12 Fr.

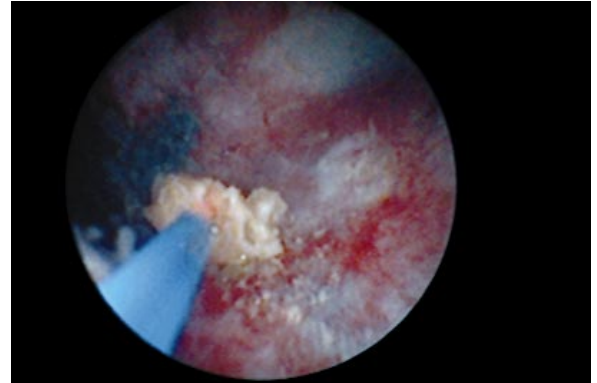


FIGURA 5. Se observan los fragmentos de la litiasis tras la litofragmentación con láser Holmium YAG

En 1985, Woodside describe la primera serie de NLPC en la edad infantil, utilizando un calibre para el acceso percutáneo de 20-30 Fr<sup>8</sup>. La idea de disminuir el calibre para el acceso se debe a la dificultad de manipular los instrumentos endoscópicos del adulto en las cavidades pielocaliciales de pequeño tamaño y al objetivo de minimizar las posibles repercusiones sobre un parénquima renal en desarrollo.

Helal y Jackman desarrollaron la NLPC "mini-perc" en la edad infantil (1,2). A continuación distintos autores han utilizado esta técnica en el adulto con el objetivo de preservar el parénquima renal y disminuir la morbilidad asociada a la NLPC convencional (3-5).

Según Jackman las ventajas de la NLPC "mini-perc" en la edad infantil serían numerosas en comparación con la NLPC convencional: disminución del traumatismo sobre la pared y el parénquima renal, menor morbilidad, menor tiempo recuperación post-operatoria sin afectar la eficacia de la NLPC y menor cicatriz cutánea (9). Los primeros resultados han mostrado que la tasa de éxito para la NLPC "mini-perc" en los cálculos menores de dos centímetros eran comparables a la de la NLPC convencional (1, 2, 4, 8-11).

En el adulto se han utilizado distintos calibres de acceso percutáneo que varían de 13 a 20 Fr, al igual que distintos tipos de endoscopios y de fuentes de litofragmentación para el tratamiento de litiasis renales de pequeño tamaño. El porcentaje de reconversión a una NLPC estándar oscila entre el 5 y el 11,7% y el rango de "stone-free" del 89 al 100% (Tabla I) (3-5, 12).

Clínicamente diferentes trabajos han demostrado que existe una menor pérdida sanguínea con la NLPC "mini-perc" cuando se compara con la NLPC convencional, pero no hay que olvidar que este tratamiento se ha aplicado a cálculos de pequeño tamaño (13-15).

Las indicaciones de la NLPC "mini-perc" propuestas por Chan y Jarret son 3:

- Litiasis calicial inferior asociada a un ángulo infundibulo-piélico desfavorable para la litotricia extracorpórea o la ureteroscopia
- Volumen de la litiasis entre 1-2 cm<sup>2</sup>
- Fracaso de la litotricia extracorpórea o de la ureteroscopia
- Cálculo de cistina menor de 2 cm<sup>2</sup>
- Anomalía anatómica que contraindique la litotricia extracorpórea o la ureteroscopia
- Segundo tiempo para el tratamiento de fragmentos residuales después de una NLPC convencional

Los problemas que plantea la NLPC "mini-perc" son varios. En primer lugar no es accesible para la mayoría de los urólogos debido al instrumental que se precisa y al coste del mismo. Además la utilización de instrumentos miniaturizados obliga a una fragmentación más fina de la litiasis, con el consiguiente riesgo de aumentar el tiempo operatorio y el número de fragmentos residuales.

Los efectos en la función renal debido a la

dilatación del trayecto de nefrostomía han sido descritos en diferentes estudios. Miller y cols. demostraron con estudios de medicina nuclear realizados a las dos semanas de la extracción percutánea de la litiasis, que existía un mínimo daño renal a lo largo del trayecto de nefrostomía (16). Clayman y cols. evaluaron el impacto de la NLPC convencional sobre el parénquima renal del cerdo comparando dos calibres de acceso percutáneo (24 versus 36 Fr), siendo el volumen de parénquima renal lesionado de 0,13% y 0,16% respectivamente, no habiendo diferencias significativas en términos de cicatriz parenquimatosa (17). Traxer y cols, en un modelo de cerdo similar, tampoco encontraron diferencias significativas en el volumen de parénquima lesionado cuando compararon los efectos de dos calibres de acceso percutáneo (30 versus 11 Fr) (18).

Feng y cols, en un estudio clínico, no encontraron diferencias significativa entre el dolor postoperatorio y la necesidad de analgesia cuando compararon la NLPC realizada con un trayecto de nefrostomía de 34 Fr y la realizada con un calibre de 24 Fr. (19).

## CONCLUSIONES

La morbilidad de la NLPC "mini-perc" parece menor que la de la NLPC convencional, pero no ofrece ventajas el utilizar un trayecto de menor calibre con el único objetivo de preservar el parénquima renal. Representa una técnica complementaria a la NLPC convencional, sin embargo el diámetro para el acceso

TABLA I: ANÁLISIS DEL CALIBRE DE ACCESO PERCUTÁNEO, DEL RANGO DE "STONE-FREE", DEL TAMAÑO DE LA LITIASIS Y DEL PORCENTAJE DE RECONVENSIÓN A UNA NLPC CONVENCIONAL EN LAS DIFERENTES SERIES DE NLPC "MINI-PERC" EN EL ADULTO.

Autor	Número de pacientes	Calibre de acceso (Fr.)	Rango de "stone-free" (%)	Tamaño de la litiasis (cm <sup>2</sup> )	% reconversión
Chan y Jarret <sup>3</sup>	17	13	94	< 2	11,7
Monga y Oglevie <sup>5</sup>	21	20	90	2,8	
Lahme <sup>12</sup>	19	15	100	2,4	5
Jackman <sup>4</sup>	9	13	89	< ó = 2	



percutáneo aún no está definido y está intimamente ligado al calibre del instrumental utilizado. En la actualidad parece indispensable evaluar de forma prospectiva esta nueva técnica con el fin de responder a las cuestiones que suscita.

# **BIBLIOGRAFIA y LECTURAS RECOMENDADAS (\*lectura de interés y \*\*lectura fundamental)**

- \*\*1. HEALAL, M.; BLACK, T.; LOCKHART, J. y cols.: "The Hickman peel-away sheath: alternative for pediatric nephrostolithotomy". J. Endourol., 11: 171. 1997.
- \*\*2. JACKMAN, S.V.; HEDICAN, S.P.; DOCIMO, S.G. y cols.: "Miniaturized access for pediatric percutaneous nephrolithotomy". J. Endourol., 11: S133. 1997.
- \*3. CHAN, D.Y.; JARRETT, T.W.: "Mini-percutaneous nephrolithotomy". J. Endourol., 14: 269. 2000.
- \*\*4. JACKMAN, S.V.; DOCIMO, S.G.; CADEDDU, J.A. y cols.: "The "mini-perc" technique: a less invasive alternative to percutaneous nephrolithotomy". World J. Urol., 16: 371. 1998.
- \*5. MONGA, M.; OGLEVIE, S.: "Minipercutaneous nephrolithotomy". J. Endourol., 14: 419. 2000.
6. FERNSTRÖM, I.; JOHANSSON, B.: "Percutaneous pyelolithotomy: a new extraction technique". Scand. J. Urol. Nephrol., 10: 257. 1976.
7. ELBAHNASY, A.M.; SHALHAV, A.L.; HOENIG, D.M. y cols.: "Lower caliceal stone clearance after shock wave lithotripsy or ureteroscopy: the impact of lower pole radiographic anatomy". J. Urol. 159: 676. 1998.
8. WOODSIDE, JR.; STEVENS, G.F.; STARK, G.L. y cols.: "Percutaneous stone removal in children". J. Urol., 134: 1166. 1985.
- \*9. JACKMAN, S.V.; HEDICAN, S.P.; PETERS, C.A. y cols.: "Percutaneous nephrolithotomy in infants and preschool age children: experience with a new technique". Urology., 52: 697. 1998.
10. DESAI, M.; RIDHORKAR, V.; PATEL, S. y cols.: "Pediatric percutaneous nephrolithotomy: assessing impact of technical innovations on safety and efficacy". J. Endourol., 13: 359. 1999.
11. DUSHINSKI, J.W.; PLAIRE, J.C.; LINGEMAN, J.E.: "Percutaneous nephrolithotomy in the pediatric population". J. Endourol., 11: S133. 1997.
12. LAHME, S.; BICHLER, K.H.; STROHMAIER, W.L. y cols.: "Minimally invasive PCNL in patients with renal pelvic and calyceal stones". Eur. Urol., 40: 619. 2001.
13. CLAYMAN, R.V.; SURYA, V.; MILLER, R.P. y cols.: "Percutaneous nephrolithotomy: extraction of renal and ureteral calculi from 100 patients". J. Urol., 131: 868. 1984.
14. SEGURA, J.W.; PATTERSON, D.E.; LEROY, A.J. y cols.: "Percutaneous removal of kidney stones: review of 1000 cases". J. Urol., 134: 1077. 1985.
15. STOLLER, M.L.; WOLF, J.S.; St. LEZIN, M.A.: "Estimated blood loss and transfusion rates associated with percutaneous nephrolithotomy". J. Urol., 152: 1977. 1994.
16. MILLER, R.A.; PAYNE, S.R.; WICKHAM, J.E.A.: "Review of accessories for percutaneous renal surgery". Br. J. Urol. 56: 577. 1984.
- \*17. CLAYMAN, R.V.; ELBERS, J.; MILLER, R.P. y cols.: "Percutaneous nephrostomy : assessment of renal damage associated with semi-rigid (24F) and balloon (36F) dilation". J. Urol., 138: 203. 1987.
18. TRAXER, O.; SMITH, T.G.; PEARLE, M.S. y cols.: "Renal parenchymal injury after standard and 'mini' percutaneous nephrostolithotomy". J. Urol., 165: 1693. 2001.
19. FENG, M.I.; MIKHAIL, A.; BELLMAN, G.C.: "Randomized prospective study of the various techniques of percutaneous nephrolithotomy". J. Endourol., 13: A39. 1999.