



Acta Scientiarum. Biological Sciences

ISSN: 1679-9283

eduem@uem.br

Universidade Estadual de Maringá
Brasil

Peixoto Henares, Matheus Nicolino; da Cruz, Claudinei; Roncada Gomes, Gabriela; Pitelli., Robinson
Antonio; Fernandes Machado, Marcia Rita

Toxicidade aguda e efeitos histopatológicos do herbicida diquat na brânquia e no fígado da tilápia
nilótica (*Oreochromis niloticus*)

Acta Scientiarum. Biological Sciences, vol. 30, núm. 1, 2008, pp. 77-82

Universidade Estadual de Maringá

.png, Brasil

Disponível em: <http://www.redalyc.org/articulo.oa?id=187115911011>

- Como citar este artigo
- Número completo
- Mais artigos
- Home da revista no Redalyc

redalyc.org

Sistema de Informação Científica
Rede de Revistas Científicas da América Latina, Caribe, Espanha e Portugal
Projeto acadêmico sem fins lucrativos desenvolvido no âmbito da iniciativa Acesso Aberto

Toxicidade aguda e efeitos histopatológicos do herbicida diquat na brânquia e no fígado da tilápia nilótica (*Oreochromis niloticus*)

Matheus Nicolino Peixoto Henares¹, Claudinei da Cruz^{2*}, Gabriela Roncada Gomes¹, Robinson Antonio Pitelli² e Marcia Rita Fernandes Machado³

¹Centro de Aqüicultura, Universidade Estadual Paulista, Jaboticabal, São Paulo, Brasil. ²Núcleo de Estudos e Pesquisas Ambientais em Matologia, Departamento de Biologia Aplicada à Agropecuária, Universidade Estadual Paulista, Via de Acesso Paulo Donato Castelanni, s/n, 14884-900, Jaboticabal, São Paulo, Brasil. ³Departamento de Morfologia e Fisiologia Animal, Faculdade de Ciências Agrárias e Veterinárias, Universidade Estadual Paulista, Jaboticabal, São Paulo, Brasil. *Autor para correspondência. E-mail: cruzcl@yahoo.com

RESUMO. A concentração letal 50% e os efeitos histopatológicos do herbicida diquat para a tilápia nilótica (*Oreochromis niloticus*) foram avaliados em três experimentos. Os peixes foram expostos às concentrações de 0; 25; 30; 35; 40; 45; 50; 55; e 60 mg de diquat L⁻¹ e a histologia da brânquia e do fígado foi avaliada nos peixes sobreviventes. A CL (I)_{50-96h} do diquat estimada foi de 37,28 mg L⁻¹, com limite inferior de 33,12 mg L⁻¹ e superior de 41,44 mg L⁻¹. No tratamento com 30, 35 e 40 mg L⁻¹, ocorreram início de fusão apical das lamelas secundárias; com 45 e 50 mg L⁻¹ ocorreram congestão nas lamelas primárias e no tratamento com 55 mg L⁻¹, ocorreu congestão sangüínea nas lamelas secundárias. O fígado dos peixes dos tratamentos controle, 30 e 35 mg L⁻¹ estavam com organização cordonal dos hepatócitos. Nos tratamentos com 40 e 45 mg L⁻¹, ocorreram hipertrofia dos hepatócitos; com 50 e 55 mg L⁻¹ ocorreram fusão celular e presença de vacúolos. O diquat apresentou baixo risco de intoxicação à tilápia nilótica e as alterações histopatológicas mais severas ocorreram somente nas concentrações mais elevadas.

Palavras-chave: brânquia, fígado, concentração letal, histopatologia, peixe teleosteo, herbicida.

ABSTRACT. Acute toxicity and histopathologic effects of diquat herbicide on the gill and liver of Nile tilapia (*Oreochromis niloticus*). The lethal concentration of 50% (LC (I)_{50-96h}) and the histopathologic effects of diquat herbicide on Nile tilapia (*Oreochromis niloticus*) fish were evaluated in three experiments. The fishes were exposed to concentrations of 0, 25, 30, 35, 40, 45, 50, 55 and 60 mg diquat L⁻¹, and gill and liver histology were evaluated in the surviving fishes. The estimated LC (I)_{50-96h} of diquat was 37.28 mg L⁻¹, with lower limits of 33.12 mg L⁻¹ and upper limits of 41.44 mg L⁻¹. In the treatment with 30, 35 and 40 mg L⁻¹, signs of apical fusion of the secondary lamellae were observed; with 45 and 50 mg L⁻¹, congestion of the primary lamellae was observed; in the treatment with 55 mg L⁻¹, congestion of blood vessels on secondary lamellae took place. The livers of fishes in treatments with 0, 25, 30 and 35 mg L⁻¹ showed cordonal organization of hepatocytes. In the treatments with 40 and 45 mg L⁻¹, hypertrophy of hepatocytes took place; with 50 and 55 mg L⁻¹, cell fusion and the presence of vacuoles inside hepatocytes were observed. Diquat presented low risk of toxicity for Nile tilapia, as the more severe histopathologic alterations occurred only in higher concentrations.

Key words: gill, liver, lethal concentration, histopathology, teleost fish, herbicide.

Introdução

O aumento na disponibilidade de nutrientes, nos corpos d'água, associado às altas taxas de crescimento e capacidade de reprodução, cria condições favoráveis ao crescimento e desenvolvimento de excessivas biomassas de macrófitas aquáticas (Seshavatharam, 1990). A presença dessa biomassa vegetal pode causar efeitos negativos ao ecossistema aquático e prejudicar algumas atividades, tais como a navegação, o transporte, a captação de água, o lazer, a

geração de energia elétrica e outros usos múltiplos da água (Pitelli, 1998).

No Brasil, as grandes colonizações de macrófitas aquáticas tem provocado sérios problemas em usinas hidrelétricas pelo entupimento das grades de proteção das turbinas por macrófitas submersas e flutuantes (Velini, 2005).

Dentre as opções de manejo das macrófitas aquáticas, o controle químico com a utilização de herbicidas vem ocorrendo desde o final da década de

60, porém este método de controle necessita ser mais bem avaliado, pois tais substâncias químicas apresentam diferentes características físico-química e toxicidade a organismos não-alvos (Guimarães *et al.*, 2003).

Assim, o diquat (1-1'-etileno-2-2'-dibrometo de bipyridílio) é um herbicida utilizado nos EUA para o controle de macrófitas aquáticas (Reward, 2002). Este herbicida promove a formação de radicais livres que oxidam lipídeos, que provoca a ruptura das membranas celulares, levando à necrose de tecidos (Hess, 1993).

Atualmente, o diquat tem sido testado para o controle de macrófitas aquáticas no Brasil (Pitelli *et al.*, 2004; Velini, 2005). Porém, para o processo de registro e homologação de produtos químicos a serem utilizados, no ambiente, é necessária a realização de estudos ecotoxicológicos para avaliar o comportamento ambiental do produto (Parma de Croux *et al.*, 2002).

Os estudos ecotoxicológicos representam um instrumento inicial para a obtenção de dados quali e quantitativos sobre a toxicidade e os efeitos adversos provocados pelas substâncias químicas aos organismos não-alvos. Estes estudos também possibilitam avaliar o potencial ou nível de impacto dos compostos tóxicos sobre os organismos que estão expostos no ambiente (Cooney, 1995).

Alguns estudos sobre a toxicidade aguda de herbicidas são citados com o diquat em *Ctenopharygodon idella* (El-Deen *et al.*, 1992); paraquat em machos e fêmeas de *Cnesterodon decemmaculatus* (Marzio *et al.*, 1998); paraquat em *Oreochromis niloticus* (Babatunde *et al.*, 2001) e o clamazone, quinclorac e metsulfuron methyl em *Ramdhia quelen* (Miron *et al.*, 2005).

Além do efeito tóxico, a utilização de herbicidas, no ambiente aquático para o controle de macrófitas, pode provocar efeitos adversos na morfologia dos peixes. Em *Oreochromis niloticus*, o glifosato causou proliferação das células das lamelas secundárias, hiperplasia, fusão lamelar e aneurisma na brânquia, vacuolização e picnose nuclear no fígado e dilatação do espaço de Bowman's no rim (Jiraungkooskul *et al.*, 2002). Em *Anguilla anguilla*, o fenitrothion causou redução do nível de glicogênio no fígado e no músculo (Aguiar *et al.*, 2004), porém trabalhos com a toxicidade e os efeitos do diquat, nos organismos aquáticos, são escassos na literatura.

Neste contexto, devido a possibilidade de utilização do diquat para o controle de macrófitas aquáticas, o presente trabalho foi conduzido com os objetivos de estimar o valor da CL(I)_{50-96h} do diquat para a tilápia nilótica (*Oreochromis niloticus*), uma

espécie exótica, mas muito comum e aclimatada as condições hídricas do Brasil, e avaliar os possíveis efeitos histopatológicos causados na brânquia e no fígado dos peixes sobreviventes durante o teste de toxicidade aguda.

Material e métodos

Os experimentos foram conduzidos, no Laboratório de Impacto Ambiental do Núcleo de Estudos e Pesquisas Ambientais em Matologia (Nepeam), da Faculdade de Ciências Agrárias e Veterinárias da Universidade Estadual Paulista, Unesp, Campus de Jaboticabal.

A formulação de diquat utilizada foi a Reward®, comercializada nos EUA. Esta formulação, específica para ambientes aquáticos, contém 447 g L⁻¹ do sal de dibrometo de diquat ou 240 g L⁻¹ do cátion diquat e foi classificada na classe toxicológica II (Reward, 2005).

Para a realização dos testes preliminares e definitivos de toxicidade aguda do diquat, 90 peixes com peso de 7,5 ± 1,0 gramas foram aclimatados na densidade de 2,70 g L⁻¹, por 10 dias, na sala de bioensaio com temperatura a 27 ± 2°C e fotoperíodo de 12h. A aclimação foi realizada em uma caixa com capacidade para 250 L, com sistema de aeração contínuo, promovido por bombas de ar e circulação de água durante 24h. Neste período, os peixes foram alimentados com ração comercial *ad libitum*, uma vez ao dia.

As características da água utilizada, nos testes foram mantidas de acordo com as recomendações do Ibama (1987) com temperatura de 26,85 ± 0,6 °C; pH 7,54 ± 0,5; oxigênio dissolvido 7,59 ± 0,6 mg L⁻¹; condutividade elétrica 0,180 µS cm⁻¹ e dureza 58 ± 1,9 mg de CaCO₃ L⁻¹.

Para o controle de sensibilidade dos organismos-teste, foram realizados testes periódicos de toxicidade aguda, com 96h de duração, utilizando como substância referência o dicromato de potássio com teor de pureza de 99,9%, de acordo com a recomendação do Ibama (1987). A concentração letal (CL (I)_{50-96h}) do dicromato de potássio estimada para a *O. niloticus* foi de 127,98 ± 36,41 mg L⁻¹.

Os testes preliminares de toxicidade aguda foram realizados para determinar o intervalo de concentração do diquat entre os valores que causaram zero e 100% de mortalidade dos peixes (Cetesb, 1999). Em todos os experimentos, os tratamentos foram dispostos em delineamento experimental inteiramente casualizado (DIC), com três replicas e três animais em cada réplica, na densidade de 3,75 ± 0,5 g L⁻¹.

O período de exposição dos animais foi de 96h e

o sistema de condução dos testes foi o estático, sem substituição ou sifonagem de água e sem alimentação, durante o período de exposição dos peixes ao herbicida.

Para os testes definitivos de toxicidade aguda (CL (I)_{50-96h}), os peixes foram expostos às concentrações de 0; 25; 30; 35; 40; 45; 50; 55 e 60 mg L⁻¹ e os valores de CL (I)_{50-96h} foram calculados pelo método Trimmed Spearman-Kärber (Halmiton *et al.*, 1977).

Para a análise histopatológica da brânquia e do fígado dos peixes expostos ao diquat, foram utilizados três animais de cada tratamento. Os órgãos foram retirados e fixados em solução de formaldeído tamponado (0,1M; pH 7,3), por 24h. Após a fixação, os fragmentos dos órgãos foram desidratados em etanol, diafanizados em xilol e incluídos em parafina plástica (Histosec[®] Merck). A seguir, foram realizados cortes histológicos em micrótomo automático (Leica – RM-2155), obtendo-se secções de 3 a 5 µm de espessura, que foram corados com hematoxilina-eosina e reagidos PAS (Behmer *et al.*, 1976).

Resultados e discussão

No tratamento-controle não ocorreu mortalidade dos peixes após 96h de exposição. No tratamento com 25 e 30 mg L⁻¹ ocorreram 22,2% de mortalidade; nos tratamentos com 35 e 40 mg L⁻¹ ocorreu 33,3 e 66,6% de mortalidade, respectivamente; nos tratamentos com 45 e 50 mg L⁻¹, 77,7%; no tratamento com 55 mg L⁻¹, 88,8% e, no tratamento com 60 mg L⁻¹, ocorreu 100% de mortalidade dos peixes após 96h de exposição.

A concentração letal 50% (CL (I)_{50-96h}) do diquat estimada para a *Oreochromis niloticus* foi de 37,28 mg L⁻¹, com limite inferior de 33,12 mg L⁻¹ e superior de 41,44 mg L⁻¹. A equação linear que representa a relação concentração-resposta e r² do diquat estimada para a tilápia nilótica estão apresentadas na Figura 1.

A toxicidade do diquat para *O. niloticus* foi menor que a descrita em *Oncorhynchus mykiss* com CL (I)_{50-96h} de 20,40 mg L⁻¹ (Simonin e Skea, 1977) e em *Stizostedion vitreum*, *Micropterus salmonides* e *Micropterus dolomieu* com CL 50 (I)_{50-96h} entre 0,74 e 4,9 mg L⁻¹ (Paul *et al.*, 1994), porém, foi maior em *Gambusia affinis*, com CL (I)_{50-96h} de 289 mg L⁻¹ (Leung *et al.*, 1983) e em *Carassius auratus*, com CL 50 (I)_{50-96h} de 85 mg L⁻¹ (Berry Junior, 1984).

Quando comparado a outros herbicidas, a toxicidade do diquat para *O. niloticus* foi menor em relação ao paraquat para a mesma espécie com 11,84 mg L⁻¹ (Babatunde *et al.*, 2001) e do clomazone para *Rhamdia quelen*, com CL (I)_{50-96h} de 7,32 mg L⁻¹

(Miron *et al.*, 2005). No entanto, a toxicidade do diquat para *O. niloticus* foi maior do que a toxicidade do glifosato para *Cyprinus carpio* com CL 50 (I)_{50-96h} de 620 mg L⁻¹ (Neskovic *et al.*, 1996); do que a toxicidade do 2,4-D para *Tinca tinca*, com 800 mg L⁻¹ (Gómez *et al.*, 1998) e do que a toxicidade do quinclorac para *R. quelen* com CL 50 (I)_{50-96h} de 395 mg L⁻¹ (Miron *et al.*, 2005).

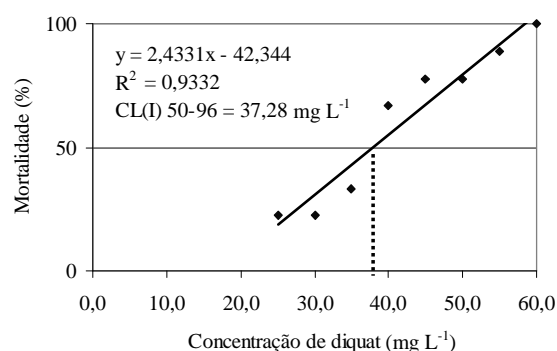


Figura 1. Representação da relação concentração-resposta, CL (I)_{50-96h} e r² do diquat para a *Oreochromis niloticus*.

Nas brânquias, os peixes expostos aos tratamentos com 0 e 25 mg L⁻¹ apresentaram histoarquitetura constituídas por lamelas primárias que, em intervalos regulares, formavam as lamelas secundárias. Estas formadas por duas camadas de células epiteliais pavimentosas, células pilares, células-cloreto e as células mucosas (Figura 2a).

Nos tratamentos com 30, 35 e 40 mg L⁻¹ ocorreu, hiperplasia das células de revestimento, desenvolvimento do epitélio interlamelar e início de fusão apical das lamelas secundárias (Figura 2b). Esses efeitos são similares ao descrito por Poleksic e Karan (1999) em *Cyprinus carpio* expostas a 0,02 mg de trifluralina L⁻¹ e por Altinok *et al.* (2006) em *Oncorhynchus mykiss* expostos a 3,75 e 7,5 mg de methiocarb L⁻¹. Estas lesões histopatológicas causam danos a integridade morfo-funcional da brânquia reduzindo sua eficiência em realizar as funções fisiológicas (Mallatt, 1985).

Segundo Skidmore e Tovell (1972), a fusão lamelar ocorre devido ao aumento da adesão entre células epiteliais e o sistema de sustentação das células pilares, associados ao colapso da integridade da estrutura da lamela secundária. Esse efeito pode ser um mecanismo de proteção do peixe, pois diminui a área de exposição das lamelas secundárias ao agente intoxicante (Cengiz e Unlu, 2002; Cruz, 2005). Assim, a tilápia nilótica pode ter desenvolvido este mecanismo para sua proteção e integridade das lamelas secundárias e primárias.

Na concentração com 45 mg L⁻¹, ocorreu

congestão sanguínea nas lamelas primárias e desarranjo das lamelas secundárias (Figura 2c), como observado por Babatunde *et al.* (2001) em *O. niloticus* expostas ao paraquat nas concentrações entre 11,2 e 14,2 mg L⁻¹.

A entrada do diquat pelo mecanismo contra-corrente e seu efeito nas células das lamelas podem ter danificado a estrutura branquial. O efeito secundário da desorganização da estrutura branquial é a menor eficiência na absorção de oxigênio devido ao aumento da distância de difusão lamelar (Fanta *et al.*, 2003).

Nas concentrações com 50 e 55 mg de diquat L⁻¹, ocorreram os mesmos efeitos observados nas concentrações com 40 e 45 mg L⁻¹, porém, ocorreu, ainda, congestão nas lamelas secundárias e edema subepitelial (Figura 2d). Estas alterações também foram observadas por Altinok *et al.* (2006) em *O. mykiss* expostas ao methiocarb nas concentrações entre 3,75 e 7,5 mg L⁻¹. A congestão na lamela secundária pode ser uma tentativa do peixe em diminuir as trocas gasosas, reduzindo a absorção do herbicida pela estrutural branquial.

As alterações histopatológicas provocadas pelo herbicida diquat na brânquia de *O. niloticus* foram similares às descritas por Poleksic e Karan (1999) em *C. carpio* expostos a trifluralina; Babatunde *et al.* (2001) em *O. niloticus* expostos ao paraquat; Cruz (2005) em pacu (*Piaractus mesopotamicus*) expostos ao inseticida organofosforado paration metílico e Altinok *et al.* (2006) em *Oncorhynchus mykiss* expostos ao methiocarb. Segundo Mallatt (1985), estas alterações ocorrem devido à exposição a uma série de substâncias como, metais pesados, organofosforado e organoclorados.

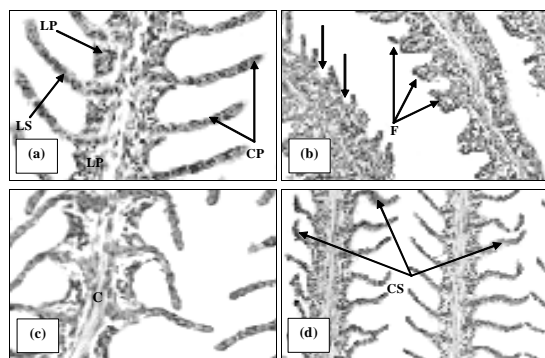


Figura 2. Fotomicrografia da brânquia no tratamento-controle; 40; 45 e 55 mg de diquat L⁻¹. (a) controle - destacando as lamelas primárias (LP) e lamelas secundárias (LS) e células pilares (CP) da lamela secundária. HE, 200x; (b) 40 mg L⁻¹ - destacando a redução do espaço interlamelar (seta) e fusão apical (F) das lamelas secundárias. HE, 200x; (c) 45 mg L⁻¹ - destacando a congestão nas lamelas primárias (C) HE, 200x; (d) 55 mg L⁻¹ - destacando a congestão nas lamelas secundárias (CS). HE, 200x.

No fígado, os hepatócitos dos tratamentos com 0; 25; 30 e 35 mg L⁻¹ apresentaram forma hexagonal, levemente arredondado, com o citoplasma róseo (alta acidofilia), núcleo central com um ou dois nucléolos e organização cordonal das células (Figura 3a). Estas características foram similares às observadas por Souza *et al.* (2001) e Cruz (2005) para o pacu (*Piaractus mesopotamicus*).

No tratamento com 40 mg L⁻¹, foi observado desarranjo da organização cordonal e hipertrofia dos hepatócitos e picnose nuclear (Figura 3b), similar ao observado em larvas *Sparus aurata* expostas ao imazapyr, terbutrin e ao triasulfuron (Arufe *et al.*, 2004) e em *Carassius auratus* expostos ao óleo de lavagem (Nero *et al.*, 2006).

A mudança, na granulação citoplasmática dos hepatócitos, provoca redução da eficiência do fígado podendo causar o mau funcionamento de outros órgãos levando à morte do peixe. Estas alterações podem indicar a degeneração inicial dos processos intracelulares dos hepatócitos, pois o fígado realiza importantes funções no processo de desintoxicação do animal (Dutta *et al.*, 1993; Haschek e Rousseaux, 1996).

Nos tratamentos com 45, 50 e 55 mg L⁻¹, ocorreram desarranjo da organização cordonal, deslocamento do núcleo para a periferia das células, desorganização da histoarquitetura do hepatopâncreas e migração dos grânulos de glicogênio para regiões próximas ao hepatopâncreas (Figura 3c). Estes efeitos foram similares aos observados por Neskovic *et al.* (1996) em *Cyprinus carpio* expostas ao glifosato.

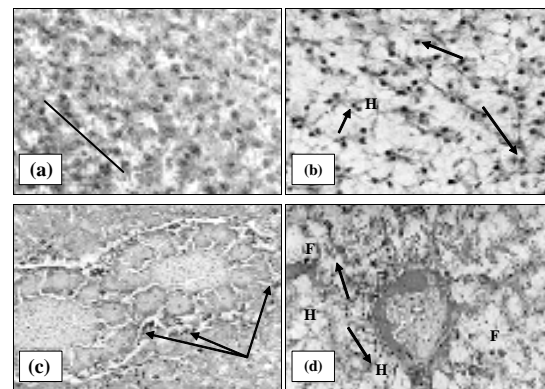


Figura 3. Fotomicrografia do fígado no tratamento com 0; 40; 50; 55 mg L⁻¹. (a) 0 mg L⁻¹, destacando a organização cordonal dos hepatócitos (traço), hepatócito (H) HE 400x; (b) 40 mg L⁻¹ - destacando a desorganização do arranjo cordonal e hipertrofia dos hepatócitos (H) e picnose nuclear (seta). HE, 200x. (c) 50 mg L⁻¹ - destacando a necrose do hepatopâncreas (HP) e migração dos grânulos de glicogênio (G) PAS, 200x e (d) 55 mg L⁻¹ - destacando a presença de vacúolos (seta) no interior dos hepatócitos (H) e fusão celular (F) HE, 200x.

Nos tratamentos com 50 e 55 mg L⁻¹, ocorreu, em algumas regiões, fusão celular e presença de vacúolo (Figura 3d). A fusão celular também foi observada em *P. mesopotamicus*, expostos ao paration metílico nas concentrações de 5,0 e 7,5 mg L⁻¹ e a vacuolização do citoplasma celular foi observado em jovens de *P. mesopotamicus* expostos à azadiractina nas concentrações de 0,29; 0,59 e 0,88 mg L⁻¹ (Cruz, 2005).

Conclusão

O diquat apresentou baixo risco de intoxicação à tilápia nilótica (*Oreochromis niloticus*), pois a concentração letal 50% estimada para a esta espécie ficou entre o intervalo de 10 mg L⁻¹ e 100 mg L⁻¹ de acordo com Zucker (1985). As alterações histopatológicas mais severas provocadas, na brânquia e no fígado dos peixes, ocorreram somente nas concentrações mais elevadas. Assim, apesar do intervalo de segurança entre a concentração letal 50% e a concentração recomendada para o controle de algumas espécies de macrófitas submersa (0,4 mg L⁻¹), Reward (2002), a utilização do diquat no ambiente aquático requer cuidados devido à biodiversidade de organismos presentes no ambiente aquático.

Referências

AGUIAR, L.H. *et al.* Metabolical effects of folidol 600 on the neotropical freshwater fish matrinxã, *Brycon cephalus*. *Environ. Res.*, San Diego, v. 95, p. 224-230, 2004.

ALTINOK, I. *et al.* Effects of water quality and fish size on toxicity of methiocarb, a carbamate pesticide, to rainbow trout. *Environ. Toxicol. Phar.*, Amsterdam, v. 22, p. 20-26, 2006.

ARUFE, M.I. *et al.* Toxicity of a commercial herbicide containing terbutryn and triasulfuron to sebreame (*Sparus aurata* L.) larvae: a comparison with the microtox test. *Ecotox. Environ. Safte.*, San Diego, v. 59, n. 2, p. 209-216, 2004.

BABATUNDE, M.M. *et al.* Acute toxicity of gramoxone to *Oreochromis niloticus* (Trewavas) in Nigeria. *Water Air Soil Poll.*, Dordrecht, v. 131, p. 1-10, 2001.

BEHMER, A.O. *et al.* Manual de técnicas para histologia normal e patológica. São Paulo: Edart/Edusp, 1976.

BERRY JUNIOR, C.R. Toxicity of the herbicides diquat and endothal to goldfish. *Environ. Pollut.*, Barking, v. 34, p. 251-258, 1984.

CENGIZ, E.I.; UNLU, E. Histopathological changes in the gills of mosquitofish *Gambusia affinis* exposed to endosulfan. *B. Environ. Contam. Tox.*, New York, v. 68, p. 290-296, 2002.

CETESB-Companhia de Tecnologia de Saneamento Ambiental. Métodos de avaliação da toxicidade de poluentes a organismos aquáticos: água – teste de toxicidade aguda com

peixes – parte I – sistema estático. São Paulo: Cetesb, 1999. p. 1-29.

COONEY, J.D. Freshwater tests. In: RAND, G.M. (Ed.). *Fundamentals of aquatic toxicology: effects, environmental fate and risk assessment* Washington, D.C.: Taylor and Francis, 1995. p. 71-98.

CRUZ, C. Aspectos toxicológicos de paration metílico e de extrato aquoso de folhas secas de nim (*Azadirachta indica*) para o pacu (*Piaractus mesopotamicus*) e eficácia no controle de monogenea *Dactylogyridae*. 2005. Tese (Doutorado em Aquicultura)– Universidade Estadual Paulista, Jaboticabal, 2005.

DUTTA, H.M. *et al.* Histopathological changes induced by Malathion in the liver of freshwater catfish *heteropneustes fossilis* (Bloch). *B. Environ. Contam. Tox.*, New York, v. 51, p. 895-900, 1993.

EL-DEEN, M.A.S. *et al.* Acute toxicity and some hematological changes in grass carp exposed to diquat. *J. Aquat. Anim. Health*, Bethesda, v. 4, n. 4, p. 277-280, 1992.

FANTA, E. *et al.* Histopathology of the fish *Corydoras paleatus* contaminated with sublethal levels of organophosphorus in water and food. *Ecotox. Environ. Safte.*, San Diego, v. 54, p. 119-130, 2003.

GÓMEZ, L. *et al.* Acute 2,4-D poisoning in Tench (*Tinca tinca* L.): lesions in the hematopoietic portion of the kidney. *Arch. Environ. Con. Tox.*, [S.l.], v. 35, p. 479-483, 1998.

GLUSCZAK, L. *et al.* Effect of glyphosate herbicide on acetylcholinesterase activity and metabolic and hematological parameters in piava (*Leporinus obtusidens*). *Ecotox. Environ. Safte.*, San Diego, v. 65, n. 2, p. 237-241, 2006.

GUIMARÃES, G.L. *et al.* Metodologia para a avaliação de impacto ambiental de macrófita em mesocosmos. *Planta Daninha*, Viçosa, v. 21, n. especial, p. 37-42, 2003.

HAMILTON, M.A. *et al.* Trimmed Spearman-Kärber method for estimating median lethal concentrations in toxicity bioassays. *Environ. Sci. Technol.*, Iowa, v. 7, p. 714-719, 1977.

HASCHEK, W.M.; ROUSSEAU, C.G. *Handbook of toxicology pathology*. London: Academic Press, 1996.

HESS, F.D. Herbicides effects on plant structure, physiology, and biochemistry. In: ALTMAN, J. (Ed.). *Pesticides Interactions in crop production: beneficial and deleterious effects*. London: CRC Press, 1993. p. 30-67.

IBAMA-Instituto Brasileiro do Meio Ambiente e dos Recursos Naturais Renováveis. Manual de testes para avaliação de ecotoxicidade de agentes químicos: avaliação da toxicidade aguda para peixes. Brasília: Ibama, 1987. parte D. 3.

JIRAUNGKOORSKUL, W. *et al.* Histopathological effects of Roundup, a glyphosate herbicide, on Nile tilapia (*Oreochromis niloticus*). *Sci. Asia.*, New Delhi, v. 28, n. 2, p. 121-127, 2002.

LEUNG, T.S. *et al.* Toxicities of two herbicides (Basagran, diquat) and an algicide (Cutrine-plus) to mosquitofish *Gambusia affinis*. *Environ. Pollut. A.*, London, v. 30, n. 2, p. 153-160, 1983.

- MALLATT, J. Fish gill structural changes induced by toxicants and other irritants: A statistical review. *Can. J. Fish. Aquat. Sci.*, Ottawa, v. 42, p. 630-648, 1985.
- MARZIO, W. D. et al. Effects of paraquat (Osaquat® formulation) on survival and total cholinesterase activity in male and female adults of *Cnesterodon decemmaculatus* (Pisces, Poeciliidae). *Environ. Toxic. Water*, New York, v. 13, n. 1, p. 55-59, 1998.
- MIRON, D. et al. Effects of the herbicides clomazone, quinclorac, and metsulfuron methyl on acetylcholinesterase activity in the silver catfish (*Rhamdia quelen*) (Heptapteridae). *Ecotox. Environ. Safe.*, San Diego, v. 61, p. 398-403, 2005.
- NERO, V. et al. Gill and liver histopathological changes in yellow perch (*Perca flavescens*) and goldfish (*Carassius auratus*) exposed to oil sands process-affected water. *Ecotox. Environ. Safe.*, San Diego, v. 63, p. 365-377, 2006.
- NESKOVIC, N.K. et al. Biochemical and histopathological effects of glyphosate on carp, *Cyprinus carpio* L.. *B. Environ. Contam. Tox.*, New York, v. 56, p. 295-302, 1996.
- PAUL, E.A. et al. The toxicity of diquat, endothall, and fluridone to the early life stage of fish. *J. Freshwater Ecol.*, [S.l.], v. 9, n. 3, p. 229-239, 1994.
- PARMA DE CROUX, M.J. et al. Inhibition of plasma cholinesterase and cute toxicity of monocrotophos in neotropical fish *Prochilodus lineatus* (Pisces, Curimatidae). *B. Environ. Contam. Tox.*, New York, v. 69, p. 356-363, 2002.
- PITELLI, R.A. Macrófitas aquáticas no Brasil na condição de problemáticas. In: BRASIL (MMA/IBAMA), WORKSHOP SOBRE CONTROLE DE PLANTAS AQUÁTICAS, 1998. Brasília. Resumos... Brasília: Ibama, 1998. p. 12-15.
- PITELLI, R.A. et al. Controle de *Eichhornia crassipes* com diquat, em duas formulações aplicadas nos períodos diurno e noturno. *Boletim Informativo da SBCPD*, São Paulo, v. 10, p. 111-111, 2004.
- POLEKSIC, V.; KARAN, V. Effects of trifluralin on carp: Biochemical and Histological Evaluation. *Ecotox. Environ. Safe.*, San Diego, v. 43, p. 213-221, 1999.
- SESHAVATHARAM, V. Traditional uses and problem of noxious growth. In: GOPAL, B. (Ed.). *Ecology management of aquatic vegetation in the Indian Subcontinent*. Dodrecht: Kluwer Academic Publishers, 1990. p. 201-218.
- SIMONIN, H.A.; SKEA, J.C. Toxicity of diquat and cutrine to fingerling brown trout. *New York Fish Game J.*, New York, v. 24, n. 1, p. 37-45, 1977.
- SKIDMORE J.F.; TOVELL, P.W. A. Toxicity effects of zinc sulfate on the gills of rainbow trout. *Water Res.*, New York, v. 6, p. 217-230, 1972.
- SOUZA, V.L. et al. Morphometric alterations in hepatocytes and ultrastructural distribution of liver glycogen in pacu (*Piaractus mesopotamicus* Holmberg, 1887) during food restriction and refeeding. *Braz. J. Morphol. Sci.*, São Paulo, v. 18, n.1, p. 15-20, 2001.
- REWARD. Landscape and Aquatic Herbicide. Diquat dibromide: Benefis to aquatic weed management. *Technical Bulletin*, Greensboro, 2002. Disponível em: <<http://www.syngentaprofessionalproducts.com>>. Acesso em: 1 mar. 2005.
- REWARD. Landscape and Aquatic Herbicide. 2005. Disponível em: <<http://www.syngentaprofessionalproducts.com/labels>>. Acesso em: 12 abr. 2005.
- VELINI, E.D. *Desenvolvimento de técnicas e equipamentos para o monitoramento e controle de plantas aquáticas*. Botucatu, 2005. Dissertação (Livre-Docente)–Faculdade de Ciências Agronômicas, Universidade Estadual Paulista, Botucatu, 2005.
- ZUCKER, E. Hazard evaluation division. Standard evaluation procedure. Acute toxicity test for freshwater fish. USEPA publication 540/9-85-006, Washington, D.C., 1985. Disponível em: <www.epa.gov>. Acesso em: 18 mar. 2005.

Received on March 26, 2007.

Accepted on April 12, 2007.