



Revista Peruana de Biología

ISSN: 1561-0837

Iromeroc@unmsm.edu.pe

Universidad Nacional Mayor de San Marcos
Perú

Bulfon, Mirian; Bee de Speroni, Noemí
Aspectos estructurales y cuantitativos del ovario de *Fulica armillata* (Aves: Rallidae)
Revista Peruana de Biología, vol. 18, núm. 3, diciembre, 2011, pp. 303-309
Universidad Nacional Mayor de San Marcos
Lima, Perú

Disponible en: <http://www.redalyc.org/articulo.oa?id=195022441007>

- Cómo citar el artículo
- Número completo
- Más información del artículo
- Página de la revista en redalyc.org

redalyc.org

Sistema de Información Científica
Red de Revistas Científicas de América Latina, el Caribe, España y Portugal
Proyecto académico sin fines de lucro, desarrollado bajo la iniciativa de acceso abierto

Aspectos estructurales y cuantitativos del ovario de *Fulica armillata* (Aves: Rallidae)

Structural and quantitative aspects of the ovary of the *Fulica armillata* (Aves: Rallidae)

Mirian Bulfon y Noemí Bee de Speroni

Resumen

Cátedra de Anatomía Comparada.
Facultad de Ciencias Exactas,
Físicas y Naturales. Universidad
Nacional de Córdoba. Avda. Vélez
Sársfield 299. Córdoba, CP. 5000.
República Argentina.
Email Mirian Bulfon:
mbulfon@com.uncor.edu.

Se estudiaron los aspectos morfohistológicos y cuantitativos del ovario de *Fulica armillata* durante la fase de recrudescencia gonadal. Se utilizaron 5 hembras adultas. El análisis morfohistológico reveló la presencia de numerosos folículos en diferentes estadios de desarrollo y regresión. El epitelio simple de células granulosas caracterizó a los ovocitos primordiales y el pseudoestratificado a los folículos previtelogénicos, ambos tipos foliculares exhibieron un notorio cuerpo de Balbiani. En los folículos vitelogénicos blancos y amarillos (> de 1 mm) se evidenció una compleja pared folicular formada por la zona radiada, el epitelio folicular estratificado y las envolturas tecales bien delimitadas, mientras que, en los vitelogénicos amarillos (> de 3 mm) fue observado un epitelio simple con células cúbicas muy basófilas. Se identificaron dos tipos de atresia folicular: 1) pared folicular intacta o no *bursting*, la involución se realiza en el interior del folículo, comprende a la atresia lipoidal (Ovocitos primordiales) y lipoglandular (folículos previtelogénicos y vitelogénicos pequeños) y 2) atresia por ruptura de la pared o *bursting* con extrusión del contenido ovoplásmico (folículos vitelogénicos > 1 mm). El análisis cuantitativo reveló una diferencia significativa ($p < 0,05$), entre los folículos en desarrollo (< de 2 mm) y los folículos mayores e idéntica diferencia entre los folículos atrésicos pequeños (lipoidales y lipoglandulares) y los folículos *bursting*. Los procesos de crecimiento y diferenciación (foliculogénesis y vitelogénesis) y el de atresia folicular se desarrollan normalmente durante la fase de recrudescencia gonadal, contribuyendo a la homeostasis del ovario de esta ave.

Palabras clave: Ovario; estructura; morfometría; foliculogénesis; vitelogénesis; atresia folicular.

Abstract

Presentado: 22/07/2011
Aceptado: 13/12/2011
Publicado online: 08/02/2012

Morfohistologic and quantitative aspects were studied of the ovary of the *Fulica armillata* during gonadal recrudescence phase. Were used 5 adult females. Morfohistologic analysis revealed the presence of numerous follicles at different stages of development and regression. The simple epithelium of granulosa cells characterized the primary oocytes and the pseudostratified granulosa cells the previtellogenic follicle, both types showed a marked Balbiani body. In the white and yellow vitellogenic follicles > 1 mm evidenced a complex follicular wall formed by the radiated area, stratified follicular epithelium and well-defined thecal enveloped, while the vitellogenic yellow > 3 mm, was observed a simple epithelium with basophilic cuboidal cells. We identified two types of follicular atresia: 1) intact follicle wall or non-bursting, the involution takes place inside the follicle, comprising the lipoidal atresia (primary oocytes) and lipoglandular (previtellogenic and vitellogenic follicles small), 2) atresia by wall rupture or bursting (vitellogenic follicles > 1 mm), extrusion of the yolk. Quantitative analysis revealed a statistically significant difference ($p < 0,05$) among the developing follicles <2 mm and larger follicles and the same difference between the small atretic follicles (lipoidal and lipoglandulares) and bursting follicles. The processes of growth and differentiation (foliculogenesis and vitellogenesis) and follicular atresia develop normally during the gonadal recrudescence, contributing to the homeostasis of the ovary of this bird.

Keywords: Ovary; structure; morphometry; foliculogenesis; Vitellogenesis; follicular atresia.

Introducción

Los factores desencadenantes de la reproducción en las aves silvestres son varios, algunos internos, los cuales están regidos por la hipófisis, y otros externos, relacionados con el medio ambiente; entre otros, el fotoperíodo, las precipitaciones, la temperatura y la cantidad de alimento disponible. La interacción de estos factores confiere la regularidad característica de cada especie y determina que la época de reproducción coincida con el óptimo ecológico para cada especie (Dorst 1976).

El ovario de las aves es una estructura muy compleja, profusamente irrigada y constituida por una zona cortical y una interna o médula. En la periferia se localizan numerosos tipos foliculares en distintos estadios de maduración, entre los cuales, los folículos en desarrollo son los más abundantes durante todo el ciclo reproductivo. Están formados por el ovocito y la pared folicular, estructuras ovocitarias que exhiben las notorias modi-

procesos de foliculogénesis y vitelogénesis han sido estudiados en el ovario de diferentes especies silvestres (Chalana & Guraya 1979, Guraya 1989a, Madekuroswa & Kimaro 2006).

Bulfon y Bee de Speroni (2003, 2009) y Bulfon (2008) analizaron las variaciones estructurales y cuantitativas durante el período reproductivo anual de aves estacionales como *Spheniscus magellanicus*, *Myiopsitta monachus*, e *Himantopus melanurus*. Además se estudiaron similares aspectos en aves con ciclos de postura prolongada que caracterizan a algunos colúmbidos como *Columba maculosa maculosa* (Maron 2007), *Zenaidura macroura* (Bulfon 2008) y *Columbina picui* (Altamirano et al. 2009).

En el ovario de aves domésticas y silvestres, se encuentra otro tipo de folículos los cuales están afectados por un mecanismo degenerativo muy complejo denominado atresia folicular. Esta última es un proceso normal que remueve del ovario a numerosos folículos en cualquier etapa de su desarrollo. Su naturaleza y

al. 1981, 1983, Halse 1985, Gupta y Maití 1986, Forgó et al. 1988, Guraya 1989b, Bulfon & Bee de Speroni 2001, 2003, Bulfon 2008, Maderuskowa 2006, Claver et al. 2008, Bulfon & Bee de Speroni 2009).

En consideración que, la información morfológica básica del ovario proporciona datos valiosos al estudio de la biología reproductiva en especies silvestres, la gallareta de ligas rojas *Fulica armillata* constituye un interesante grupo entre las aves acuáticas. Esta especie forma parte del paisaje de las lagunas o ríos con vegetación densa. Vive en grupos y su nombre proviene de las franjas o ligas rojas en la tibia, sobre patas de coloración amarillentas. Nidifica desde mayo a noviembre y ovipone de 4 a 7 huevos de color crema oliváceo con pintas pardo oscuras (Nores & Izurieta 1980).

En este trabajo se realiza un análisis estructural y cuantitativo, a fin de aportar conocimientos básicos acerca de los procesos de crecimiento, diferenciación y regresión folicular que se desarrollan en el ovario recrudesciente de esta ave.

Materiales y metodos

Ejemplares.- Cinco hembras adultas de *Fulica armillata* (Viellot) se capturaron en el Arroyo Chucul (33°07'52"S, 63°35'05"W), Córdoba, República Argentina, entre agosto y noviembre de los años 2009 y 2010. En el laboratorio, las aves se anestesiaron y perfundieron intracardiácamente con formalina Neutra (pH 7, 4%) luego se disecaron y removieron las gónadas. La ausencia de la *Bursa de Fabricius*, indicó del estado adulto de las mismas (Wight 1959).

Histología.- Las muestras de ovario se postfijaron en formol tamponado pH 7,0 y procesaron de acuerdo a la técnica de inclusión en parafina. Los cortes seriados de 6 µm de espesor se colorearon con hematoxilina – eosina y tricrómico de Mallory (Romeis 1928). Los folículos atrésicos se distinguieron de los folículos normales y postovulatorios de acuerdo a Bulfon y Bee de Speroni (2003).

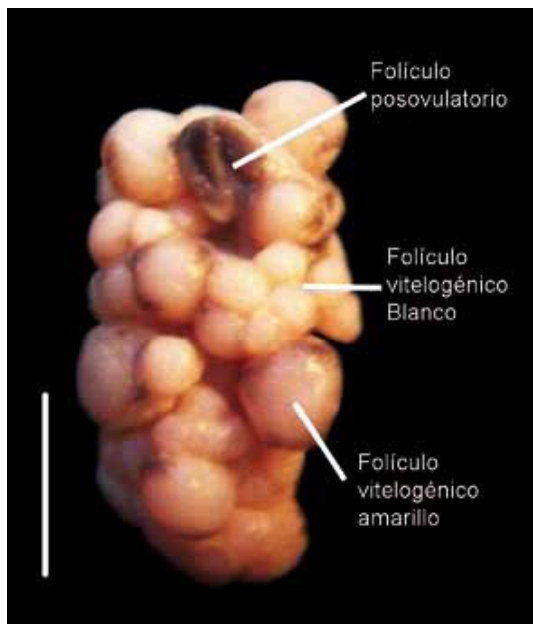


Figura 1. Norma ventral del ovario en fase de recrudescencia. Se destacan los folículos ováricos en diferentes estadios de desarrollo

Histomorfometría.- De cada gónada se extrajeron 10 secciones histológicas mediales y se midieron y contaron todos los folículos ováricos en desarrollo (FD) y atrésicos (FA), para lo cual se empleó el software ImageJ 1.4 (<http://rsbweb.nih.gov/ij/index.html>). En las lecturas se consideró un intervalo de 80 secciones histológicas. Las imágenes fueron captadas a través de una Cámara Nikon Digital Sight DS -Fi1 acoplada a un microscopio Nikon Eclipse 50i.

Análisis estadístico.- Se estimaron los porcentajes de los folículos en desarrollo y folículos atrésicos en base al promedio de lecturas realizadas en cada ovario durante la recrudescencia gonadal. Los datos se analizaron y compararon estadísticamente a través del análisis de la varianza (ANAVA). Para estudiar las diferencias entre grupos se utilizó el test de Tukey. Un valor de $p < 0,05$, fue considerado significativo (Programa Infostat 2011).

Resultados

Aspectos morfológicos

El aparato genital femenino de *F. armillata* es asimétrico y lo constituye el ovario izquierdo que representa la gónada funcional y el oviducto del mismo lado con forma de largo tubo. Durante la recrudescencia gonadal el ovario adquiere un aspecto arracimado por la presencia de cuatro o cinco folículos de color amarillo, folículos postovulatorios y folículos atrésicos (Fig. 1).

Características histológicas del ovario

El análisis del ovario durante la fase de recrudescencia permite reconocer en la zona cortical de la gónada, a los Ovocitos primordiales, folículos en desarrollo, que comprenden a los folículos previtelogénicos, vitelogénicos, preovulatorios y postovulatorios y a los folículos atrésicos (Fig. 2).

Los ovocitos primordiales dispuestos en forma de cordones (60 a 100 µm de diámetro), están constituidos por el ovocito o célula germinal y rodeados por una capa simple y aplanada de células foliculares. Las envolturas tecales aún están ausentes.

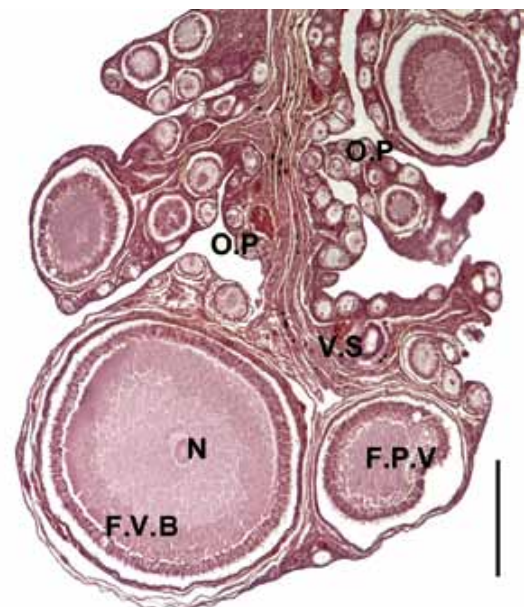


Figura 2. Vista general del ovario. En la corteza se observan cordones de O.P. F.P.V y F.V.B y en el estroma medular numerosos vasos

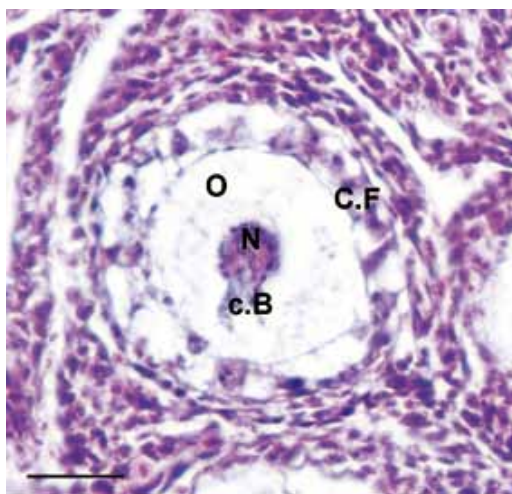


Figura 3. Ovocito Primordial. Las células foliculares (C.F) se disponen en una capa simple y en el ovoplasma (O) se localiza el cuerpo vitelino de Balbiani (c.B); N: núcleo. Tinción Hematoxilina-Eosina. Barra: 25 μ m.

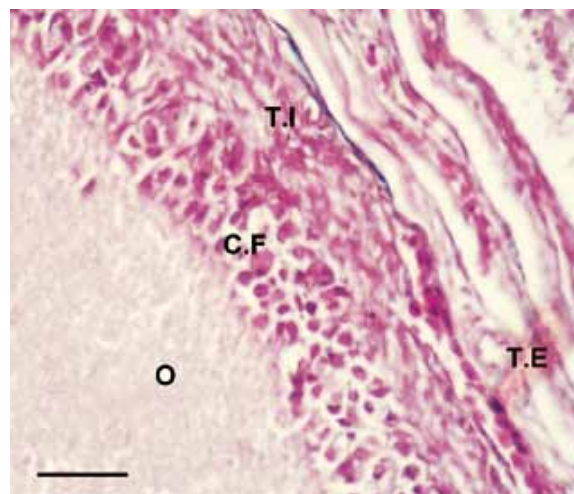


Figura 4. Pared folicular de un FVB < 2 mm. Epitelio folicular estratificado; (C.F) células foliculares; teca interna (T.I); teca externa (T.E); (O) ovoplasma. Tinción Hematoxilina-Eosina. Barra: 16 μ m.

El núcleo ovocitario presenta un prominente (nucleolo y los cromosomas en configuración diplotene o *lampbrush*). (Fig. 3).

Folículos en desarrollo.- Entre los folículos en desarrollo, los folículos previtelogénicos (100 a 1000 μ m de diámetro) presentan células foliculares o granulosa que forman un epitelio columnar alto, pseudoestratificado e incipientes envolturas tecales. En estos folículos se destaca el cuerpo de Balbiani y las granulaciones citoplasmáticas dispuestas en la zona cortical del ovoplasma.

Los folículos vitelogénicos blancos (1000 y 2000 μ m de diámetro), exhiben una capa pluriestratificada de células foliculares y envolturas tecales bien diferenciadas. Se visualiza la zona radiada y en el interior del ovoplasma notorias estriaciones y gránulos de aspecto lipídico de variadas formas y tamaños (Fig. 4).

A medida que se incrementa el diámetro de los folículos vitelogénicos amarillos (> de 2 mm), las células foliculares se comprimen y constituyen una capa de células cuboidales con núcleos muy basófilos, mientras que las tecas se observan engrosadas y fibrosas. En el ovoplasma se incorporan gran cantidad de gránulos de vitelo pigmentados proveyéndole la coloración amarilla característica. Se destacan 4 ó 5 folículos (> de 5 mm) de los cuales los más grandes (entre 13 y 17 mm de diámetro).

Se convierten en folículos preovulatorios. Estos últimos se destacan por el tamaño la presencia del estigma o zona de ruptura durante la ovulación. *A posteriori* de la misma, las paredes colapsan, visualizándose la abertura que queda en la superficie folicular. En el interior del recientemente formado folículo postovulatorio quedan restos de epitelio folicular y abundantes células de aspecto luteal. Las envolturas tecales están muy engrosadas y notablemente irrigadas. (Fig. 5).

Estroma medular.- En esta fase de desarrollo la zona interna del ovario está compuesta por tejido conectivo que exhibe espacios o lagunas y una notoria vascularización. (Fig. 2)

Folículos atrésicos.- Durante la recrudescencia gonadal se observa, además, en la corteza ovárica de *F. armillata* a numerosos

afecta desde los ovocitos primordiales hasta los folículos previtelogénicos y las características más notorias corresponden a la desintegración del epitelio folicular, la destrucción del núcleo o cariólisis y la fragmentación citoplasmática. Los cambios estructurales exhibidos permiten identificar dos tipos involutivos:

1) Atresia no *bursting*: las paredes foliculares se mantienen intactas y el contenido ovoplásmico se absorbe *in situ* por las células foliculares, comprende:

1a) Atresia lipoidal: afecta a los ovocitos primordiales. Los ovocitos atrésicos se contraen, en el ovoplasma se observan gran cantidad de gotas lipídicas que comprimen al núcleo y las células granulosa comienzan a desprenderse de la membrana basal. Por la apariencia de “burbuja” que ofrece el ovocito en esta etapa de regresión recibe el nombre de atresia lipoidal.(Fig. 6).

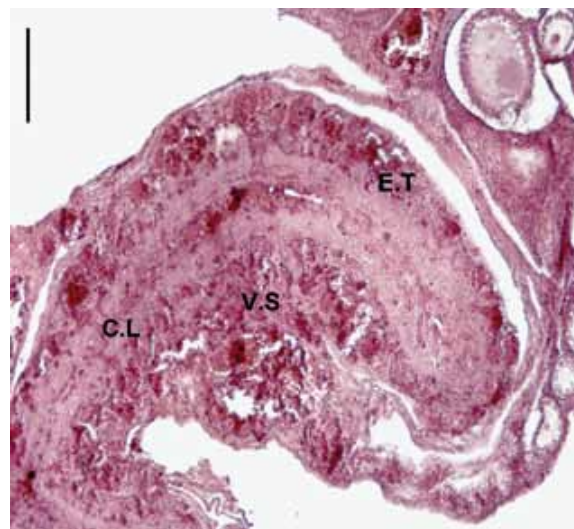


Figura 5. Folículo postovulatorio (FPO) con aspecto de un saco aplanado. Se observan las envolturas tecales (E.T), muy engrosadas, escasas células luteales (C.L) y abundante irrigación en el interior del folículo. (V.S) vasos sanguíneos. Tinción Hematoxilina - Eosina.

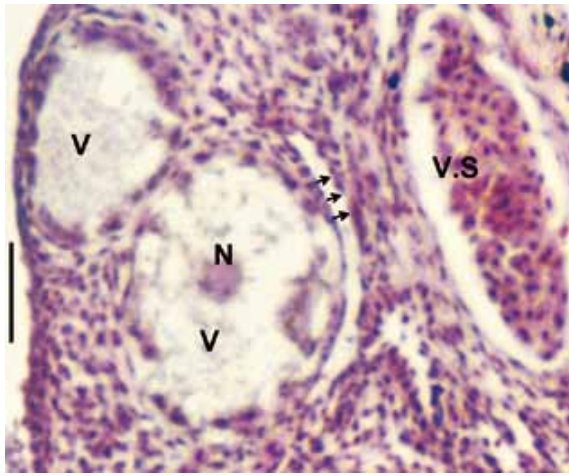


Figura 6. Ovocito Primordial Atrésico (OPA). Gran cantidad de vacuolas (v) distribuidas en el ovoplasma (O) rodean al núcleo (N). Las flechas indican el desprendimiento de las células foliculares de la membrana basal. Vaso sanguíneo (V.S). Tinción Hematoxilina - Eosina. Barra: 25 μ m.

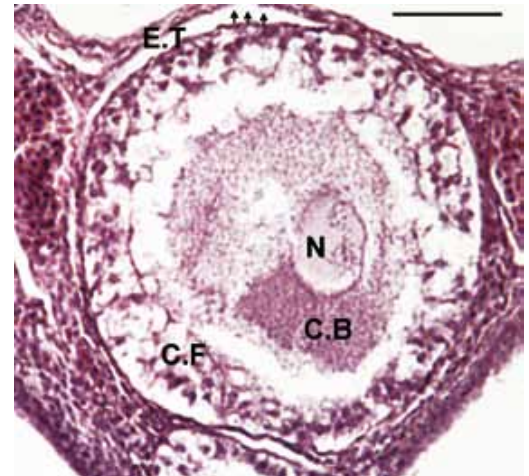


Figura 7. Folículo previtelogénico atrésico. Se observa el desprendimiento de las células foliculares (C.F) de la membrana basal (flechas) y la vacuolización del ovoplasma. N (núcleo); cB (cuerpo vitelino de Balbiani; E.T (envolturas tecales). Tinción Hematoxilina - Eosina. Barra: 60 μ m.

1b) Atresia lipoglandular: Este proceso involutivo comprende a los folículos previtelogénicos y vitelogénicos blancos entre 1500 y 2000 μ m. El folículo se observa deformado y de contorno irregular. En las envolturas foliculares se evidencia el incremento de la irrigación sanguínea como así también la desorganización citoplasmática del epitelio folicular. La hiperestratificación y la intensa vacuolización del ovoplasma le proveen al folículo una apariencia glandular, que caracteriza la denominación de esta regresión folicular (Figs. 7 y 8).

En un estadio más avanzado de involución, notorios cordones colagenizados revelados con Tricrómico de Mallory,

constituyen una fibrosa red azulada que paulatinamente se extiende por toda la superficie folicular. A medida que se incrementa la migración de las fibras conectivas el folículo lipoglandular disminuye de tamaño hasta convertirse en una pequeña cicatriz.

2) Atresia por ruptura o *bursting*: Este tipo de atresia afecta a los folículos vitelogénicos amarillos, algunos pequeños (2 mm) y a otros de mayores dimensiones. La característica de este proceso involutivo es la ruptura de las paredes foliculares y la posterior extrusión del contenido ovoplásmico al exterior del folículo.

Al inicio del proceso regresivo los folículos *bursting* o por ruptura se colapsan y contraen y el polimórfico e hipertrofiado

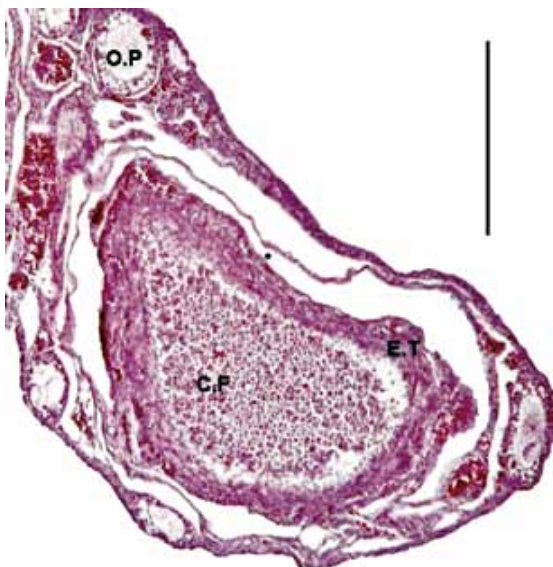

Figura 8. Atresia lipoglandular. En el folículo vitelogénico se visualiza una marcada hiperplasia de las células foliculares (C.F). Envolturas tecales (E.T) engrosadas y abundante irrigación, (V.S) vasos sanguí-

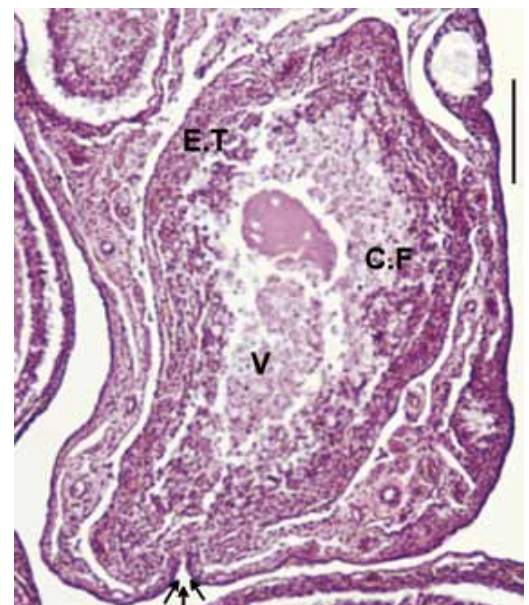

Figura 9. Atresia *bursting*. En el folículo vitelogénico amarillo, se destaca la zona de ruptura (flechas) por donde se libera el vitelo. V (vitelo); C.F (Células foliculares); E.T (envolturas tecales); Hematoxi-

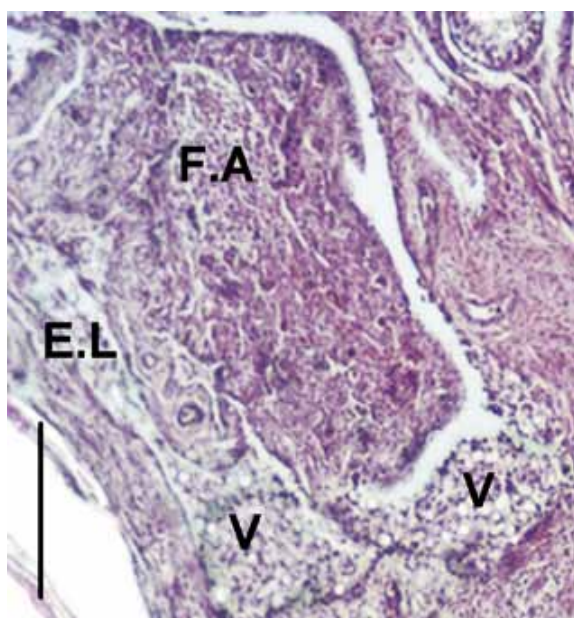


Figura 10. Folículo atresico *bursting*. Espacios lacunares (E.L) en las proximidades del folículo (F.A), conteniendo abundante vitelo (V). Hematoxilina - Eosina. Barra: 0,45 mm.

epitelio folicular ocupa paulatinamente el área de la cavidad folicular de un modo similar al que ocurre con los folículos lipoglandulares. Posteriormente la pared folicular se escinde formando en la proximidad del tallo folicular una abertura simple y pequeña, a través de la cual el contenido del ovoplasma se libera al exterior del folículo. La masa ectópica, constituida por vitelo y células de diferente naturaleza cae sobre el estroma del ovario ocupando los espacios lacunares o en la cavidad peritoneal. Luego de la extrusión, se observan pequeñas hemorragias en el centro del folículo como consecuencia de la ruptura de la pared folicular. Las tecas se colagenizan formando un cordón trabeculado azulado, revelado con Tricrómico de Mallory, mientras que, el interior del folículo es ocupado por células muy vacuoladas, similares a las luteales. Finalmente fibras conectivas ocupan paulatinamente toda la superficie folicular, al igual que en los folículos lipoglandulares (Fig. 9 y 10).

Análisis cuantitativo y estadístico

Los ovocitos primordiales ($48\% \pm 4,30$), folículos previtelogénicos ($23\% \pm 3,80$) y vitelogénicos blancos ($16\% \pm 3,30$) son los más abundantes en la gónada recrudesciente, los folículos vitelogénicos amarillos entre 2 y 4 mm ($8,5\% \pm 2,60$) y los mayores a 4mm ($5,5\% \pm 1,90$) presentan valores porcentuales menores que los folículos anteriores. Las variaciones estimadas entre folículos son estadísticamente significativas entre los primeros folículos y los amarillos (Fig. 11).

Los porcentajes de atresia lipoidal durante esta fase es de ($37,60\% \pm 15,90$), la lipoglandular ($49\% \pm 3,20$) y la *bursting* ($13,40\% \pm 1,80$). Las variaciones estimadas entre los folículos atresicos lipoidal y lipoglandular no revelan diferencias, mientras que, entre estos últimos y los atresicos *bursting* o por ruptura, las variaciones estadísticas son significativas (Fig. 12).

Discusión

El análisis morfohistológico del ovario de *F. armillata* rea-

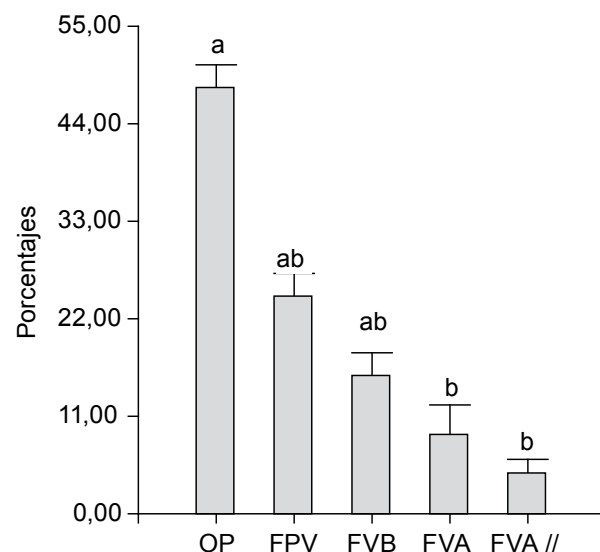


Figura 11. Variaciones porcentuales de los folículos ováricos en desarrollo de *F. armillata* durante la recrudescencia gonadal. N = 20. Las barras representan ($x \pm DS$). Letras distintas indican diferencias significativas ($p < 0,05$).

desarrollo y diferenciación folicular, la gónada exhibe importantes variaciones en la forma y tamaño que la convierten en una estructura cambiante y polimórfica.

En esta fase del ciclo, la maduración de un elevado porcentaje de folículos ováricos se asocia estrechamente a la formación del epitelio folicular. La foliculogénesis se inicia en etapas tempranas de desarrollo desde los ovocitos primordiales y culmina con la formación del folículo preovulatorio. Este proceso evidenciado por modificaciones en la morfología y distribución de las células de la granulosa, el incremento en la irrigación de la pared folicular y los componentes ovocitarios entre otros, refleja los cambios

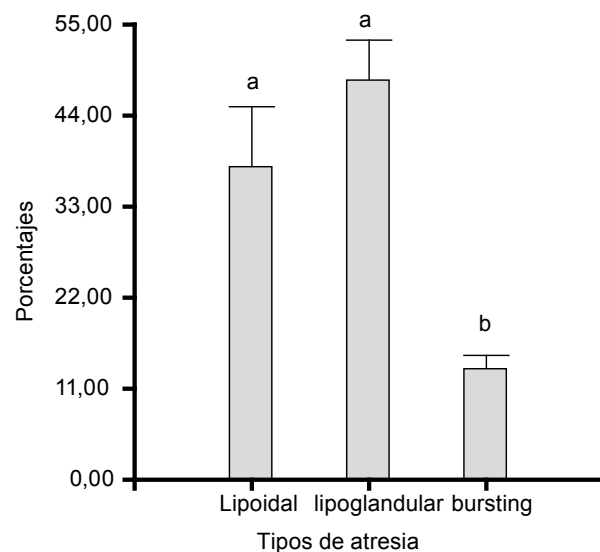


Figura 12. Variaciones porcentuales de los folículos atresicos de *F. armillata* durante la recrudescencia gonadal. N = 20. Las barras representan ($x \pm DS$). Letras distintas indican diferencias significativas ($p < 0,05$).

estructurales inherentes a la diferenciación folicular. Asimismo, la proximidad de las células foliculares con la membrana plasmática del ovocito y la formación de la zona radiada, permite que las diversas macromoléculas y precursores del vitelo sean transportados a través de los vasos sanguíneos para constituir el vitelo. Este proceso denominado vitelogénesis es bien conocido en el ovario de *Gallus domesticus* y ha sido descrito por numerosos autores (Wallace 1985, Guraya 1989a, Etches 1990). La misma se desarrolla en varias etapas, la última deposición vitelogénica o fase de rápido crecimiento se realiza durante la recrudescencia gonadal incrementando notoriamente de tamaño a algunos folículos amarillos en pocos días. En *F. armillata* este grupo o cohorte comprende de 4 a 5 folículos los cuales exhiben una jerarquía morfológica de acuerdo al tamaño y de la cual surgirán los folículos dominantes para ovular a *posteriori*.

Las características morfohistológicas de la gónada femenina de esta ave, son similares a las analizadas en *G. domesticus* por (Gilbert et al. 1981, 1983, Etches 1990), en *Anser anser* (Forgó et al. 1988, Kovacks et al. 1992) y también en especies silvestres como *Passer domesticus* (Guraya & Chalana 1976), *Columba livia* (Guraya 1989a), *Spheniscus magellanicus* (Bulfon & Bee de Speroni 2003), *Struthio camelus* (Madekuroswa & Kimaro 2006), *Columbina picui* (Altamirano et al. 2009).

En *F. armillata* los ovocitos primordiales, los folículos pre-vitelogénicos y vitelogénicos blancos son los más abundantes durante la fase analizada, el significado de estas ponderaciones se asocia a la formación de un importante reservorio folicular. Asimismo el bajo porcentaje de folículos vitelogénicos amarillos indica que sólo lo más aptos son reclutados y seleccionados en cada ciclo reproductivo para la posterior maduración y oviposición; en ovarios de aves silvestres estos eventos aún no están claramente dilucidados.

Contrariamente a los mecanismos de desarrollo y diferenciación, la atresia folicular produce en el ovario de *F. armillata*, la degeneración y ulterior eliminación de una gran cantidad de folículos ováricos en diferentes estadios de diferenciación y desarrollo.

Las características morfohistológicas de los folículos lipoidales y lipoglandulares y las secuencias en la involución de los mismos concuerdan con las descripciones realizadas en los folículos ováricos de aves silvestres como *Passer domesticus* (Guraya & Chalana 1976), *Zonotrichia leucophrys gambelii* (Kern 1972), *Columba livia* (Guraya 1989a), *Struthio camelus* (Madekuroswa & Kimaro 2006), *Nothura maculosa* (Claver et al. 2008), *Vanellus chilensis* e *Himantopus melanurus* (Bulfon & Bee de Speroni 2009).

El otro proceso regresivo visualizado en los folículos ováricos amarillos mayores de 2 mm de *F. armillata* corresponde a la formación de la ruptura de la pared folicular o *bursting*. Así, mediante un eficiente mecanismo estas aves remueven de los folículos vitelogénicos grandes una cantidad importante de vitelo. La involución se facilita porque esta masa ectópica es digerida posteriormente fuera del folículo, ya sea en los espacios lacunares ubicados en la proximidad de los folículos atrésicos como también en la cavidad peritoneal.

Nili y Kely (1996) han demostrado que, el sistema lacunar del ovario de *G. domesticus* provee a los folículos *bursting* de un espacio voluminoso para que el vitelo allí depositado sea luego metabolizado por las células fagocíticas.

La atresia folicular de *F. armillata* muestra similitudes morfológicas con las descritas en el ovario de diferentes especies de aves silvestres por diferentes autores (Halse 1985, Gupta & Maití 1986, Gupta et al. 1988, Guraya 1989b, Bulfon & Bee de Speroni 2003, 2009, Madekuroswa & Kimaro 2006, Claver et al. 2008).

El papel que desempeña la atresia no *bursting* (lipoidal y lipoglandular) en el ovario de *F. armillata*, se relaciona con un mecanismo temprano de selección folicular debido a que involucra a los folículos ováricos pequeños y presenta un alto porcentaje durante la recrudescencia, mientras que debido a la atresia *bursting* o por ruptura se eliminan los folículos vitelogénicos amarillos no aptos para ovular.

De este estudio se concluye que, durante la fase de recrudescencia gonadal de *F. armillata*, el desarrollo y diferenciación y la atresia folicular son procesos normales y dinámicos que contribuyen a la homeostasis del ovario de esta ave de hábitat acuático.

Agradecimientos

Los autores agradecen a la Dra. María Helena Samar por las sugerencias y lectura crítica del manuscrito, al Prof. Jorge Dongiovani por la colaboración en los trabajos de campo y a la SECYT- UNC. Resol-214/10 por la financiación de este trabajo.

Literatura citada

- Altamirano E., M. Bulfon & N. Bee de Speroni. 2009. Histología del ovario y ciclo reproductivo de *Columbina picui* (Temminck, 1813) (Aves: Columbidae). Rev. peru. bio. 16 (1): 61-66.
- Bulfon M. & N. Bee de Speroni. 2003. Atresia folicular de *Spheniscus magellanicus* Forster 1871 (Aves: Spheniscidae). Ararajuba 11(2):189-194.
- Bulfon M. 2008. Características ultraestructurales, histoquímicas e inmunohistoquímicas de la atresia folicular de *Myiopsitta monachus* y *Zenaida auriculata* (Psittacidae y Columbidae). Tesis de Doctorado. F.C.E.F. y N. Universidad Nacional de Córdoba.
- Bulfon M. & N. Bee de Speroni. 2009. Análisis estructural e inmunohistoquímico de la atresia folicular de *Vanellus chilensis* e *Himantopus melanurus*. Rev. peru. bio. 16 (2):169-174.
- Claver J., J. Rosa, D. Lombardo et al. 2008. Histological seasonal change in ovaries of spotted Tinamou, related to gonadotrope population. Int. J. Morphol. <http://www.scielo.cl/scielo.php. Acceso 21-06-2011.
- Chalana, R. y S. Guraya. 1978. Histophysiological studies on the postovulatory follicles of the fowl ovary. Poult. Sci. 57:814-817.
- Chalana R. & S. Guraya. 1979. Morphological and histochemical observations on the primordial and early growing oocytes of crow (*Corvus splendens*) and myna (*Acridotheres tristis*). Poult. Sci 58 (1): 225 - 231.
- Dorst J. 1976. Las modalidades y el ciclo de la reproducción. En: Ediciones Destino, Barcelona. La vida de las aves. Tomo II. Pp. 401 - 422
- Etches R. 1990. The ovulatory cycle of the hen. In: CRC Press, Inc., edits. Critical Reviews in Poultry Biogyl. 2 (4) Pp. 293 - 318.
- Forgó V., G. Afanasiev & P. Péczely. 1988. Light microscopic, enzyme biochemical and steroid analytical investigations of follicular atresia in the ovary of domestic goose. Acta Biol. Hung. 39 (4): 377 - 401.
- Gilbert A., M. Davidson, M. Hardie et al. 1981. The induction of atresia in the domestic fowl (*Gallus domesticus*). Gen.

- Gilbert A., M. Perry, D. Waddington et al. 1983. Role of atresia in establishing the follicular hierarchy in the ovary of the domestic hen *Gallus domesticus*. *J. Reprod. Fert.* 69: 221 - 228.
- Gupta S. & B. Maiti. 1986. Study of atresia in the ovary during the annual reproductive cycle of the pied myna. *J. Morph.* 190 (3): 285 - 296.
- Gupta S., A. Gilbert & A. Walker. 1988. Histological study of follicular atresia in the ovary of the domestic hen (*Gallus domesticus*). *J.Reprod. Fert.* 82: 219-225.
- Guraya S. 1989a. Follicle wall. In: W.Burggren, S.Ishii. H.Langer, G.Neuweilery, D-Randall(eds).*Zoophysiology*, Volumen 24. Springer - Verlag – Berlin. Pp. 116 -146.
- Guraya S. 1989b. Follicular atresia. En: W.Burggren, S.Ishii. H. Langer, G. Neuweiler y D-Randall (eds.). *Zoophysiology*, Volumen 24. Springer - Verlag – Berlin. Pp 201-270.
- Guraya S. & R. Chalana. 1976. Histochemical observations on the seasonal fluctuations in the follicular atresia and interstitial gland tissue in the House Sparrow ovary. *Poult. Sci.* 55: 1881 - 1885.
- Halse S. 1985. Gonadal cycles and levels of luteinizing hormone in Wild Spur-winged geese, *Plectropterus gambensis*. *J. Zool. Lond. (A)* 205: 335 - 355.
- Kern M. 1972. Seasonal changes in the reproductive system of the female White-crowned sparrow, *Zonotrichia leucophrys gambelli*, in captivity and in the field. I. The ovary. *Z.Zellforsch. Mikrosk. Anat.* 126: 297-319.
- Kovács J., V. Forgó & P. Péczely. 1992. The fine structure of the follicular cells in growing and atretic ovarian follicles of the domestic goose. *Cell Tissue Res.* 267: 561 - 589.
- Madekurozwa M. & W. Kimaro. 2006. A morphological and immunohistochemical study of healthy and atretic follicles in the ovary of the sexually immature Ostrich (*Struthio camelus*). *Anat. Histol.Embryol.* 35, 253-258.
- Maron C. 2007. Características estructurales y cuantitativas del ciclo reproductivo femenino en relación al régimen alimentario de *Columba maculosa maculosa* (Temminck, 1813) (Aves: Columbidae). Tesina de Grado. Inédito. Facultad de Ciencias Exactas, Físicas y Naturales. UNC. 2007.
- Nili H. & R.Kelly. 1996. Form and function of lacunae in the ovary of the laying Hen. *Anat.Rec.* 244: 165-174.
- Nores M. & D.Izurietta. 1980. Aves de ambientes acuáticos de Córdoba y Centro de Argentina. Secretaría de Estado de Agricultura y Ganadería. Academia Nacional de Ciencias de Córdoba. Pp. 86.
- Romeis B. 1928. La coloración. En: Editorial Labor S.A. Guía Formulario de Técnicas Histológicas. Barcelona - Madrid-Buenos Aires. Pp. 39-184.
- Wallace R. 1985. Vitellogenesis and oocyte growth. En nonmammalian vertebrates. In: L. W.Browder, Plenum Press, Eds. *Development biology*. Vol 1. New York. Pp. 127-177.
- Wight H. 1959. A field technique for bursal inspection or mourning doves. *J. Wildl. Mgmt.* 20 (1): 94 - 95.
