



Revista Colombiana de Obstetricia y
Ginecología

ISSN: 0034-7434

rcog@fecolsog.org

Federación Colombiana de Asociaciones
de Obstetricia y Ginecología
Colombia

Vásquez-Arenas, Mónica Isabel; Echeverri-Álvarez, Lina; Rendón-Pereira, Gabriel; Pareja
-Franco, René

QUIMIOTERAPIA NEOADYUVANTE COMO TRATAMIENTO PARA LA
PRESERVACIÓN DE LA FERTILIDAD EN PACIENTES CON CÁNCER DE CÉRVIX EN
ESTADIO IB: REPORTE DE UN CASO Y REVISIÓN DE LA LITERATURA

Revista Colombiana de Obstetricia y Ginecología, vol. 66, núm. 2, abril-junio, 2015, pp.
124-130

Federación Colombiana de Asociaciones de Obstetricia y Ginecología
Bogotá, Colombia

Disponible en: <http://www.redalyc.org/articulo.oa?id=195240441007>

- Cómo citar el artículo
- Número completo
- Más información del artículo
- Página de la revista en redalyc.org

redalyc.org

Sistema de Información Científica

Red de Revistas Científicas de América Latina, el Caribe, España y Portugal

Proyecto académico sin fines de lucro, desarrollado bajo la iniciativa de acceso abierto



REPORTE DE CASO

QUIMIOTERAPIA NEOADYUVANTE COMO TRATAMIENTO PARA LA PRESERVACIÓN DE LA FERTILIDAD EN PACIENTES CON CÁNCER DE CÉRVIX EN ESTADIO IB: REPORTE DE UN CASO Y REVISIÓN DE LA LITERATURA

Neo-adjuvant chemotherapy as treatment for fertility preservation in patients with stage IB cervical cancer: Case presentation and review of the literature

Mónica Isabel Vásquez-Arenas, MD¹; Lina Echeverri-Álvarez, MD²; Gabriel Rendón-Pereira, MD³; René Pareja-Franco, MD³

Recibido: octubre 20/14 – Aceptado: mayo 28/15

RESUMEN

Objetivo: presentar el caso de una paciente con cáncer de cérvix en estadio IB1 mayor de dos centímetros, a quien se le administró quimioterapia neoadyuvante seguida de traquelectomía radical con linfadenectomía pélvica por laparoscopia, con el fin de preservar su fertilidad; hacer una revisión de los casos reportados en la literatura con énfasis en los resultados obstétricos y oncológicos.

Materiales y métodos: presentación del caso y búsqueda en Medline vía PubMed de los artículos publicados en inglés, francés y español desde enero de 2000 hasta agosto de 2014, sobre la administración de quimioterapia neoadyuvante y cirugía conservadora de la fertilidad en pacientes con cáncer de cérvix en estadio IB.

Resultados: se seleccionaron 12 artículos pertinentes, para un total de 55 pacientes. Con un seguimiento entre 14 y 69 meses, se reportaron 4 recaídas y solo una muerte por enfermedad. Resultados obstétricos: 30 embarazos, 24 nacimientos, 3 abortos, 1 embarazo ectópico y 2 embarazos en curso.

Conclusión: la quimioterapia neoadyuvante, seguida de cirugía conservadora de la fertilidad, puede considerarse como una alternativa de manejo en pacientes seleccionadas con cáncer de cérvix en estadio IB, con tumores voluminosos, que deseen preservar su fertilidad.

Palabras clave: preservación de la fertilidad, neoplasias del cuello uterino, quimioterapia, terapia neoadyuvante, laparoscopia.

ABSTRACT

Objective: To present the case of a patient with stage IB1 cervical cancer larger than 2 centimetres who received neo-adjuvant chemotherapy followed by laparoscopic radical cervicectomy and pelvic lymphadenectomy for fertility preservation; and to

- 1 Ginecóloga oncóloga, Departamento de Ginecología Oncológica, Hospital Universitario de San Vicente Fundación, Medellín (Colombia). mivas23@gmail.com
- 2 Ginecóloga y obstetra; residente segunda especialidad en Ginecología Oncológica, Hospital de San José, Bogotá (Colombia).
- 3 Ginecólogo oncólogo, Departamento de Ginecología Oncológica, Instituto de Cancerología, Clínica Las Américas, Medellín (Colombia).

review the literature for case reports emphasizing obstetric and oncologic outcomes.

Materials and methods: Case presentation and search of the literature in Medline through PubMed of articles published in English, French and Spanish between January 2000 and August 2014 on the topic of neo-adjuvant chemotherapy and fertility preservation surgery in patients with stage IB cervical cancer.

Results: Overall, 12 relevant articles were selected totalling 55 patients. Over follow-up period ranging between 14 and 69 months there were 4 relapses and only one death attributable to the disease. Obstetric outcomes included 30 pregnancies, 24 births, 3 miscarriages, 1 ectopic pregnancy, and 2 on going pregnancies.

Conclusion: Neo-adjuvant chemotherapy followed by conservative, fertility preservation surgery may be an option for the management of selected patients with stage IB cervical cancer involving large tumours sizes, who wish to preserve their fertility.

Key words: Fertility preservation, uterine cervix neoplasms, chemotherapy, neo-adjuvant therapy, laparoscopy.

INTRODUCCIÓN

El cáncer de cuello uterino fue el tercero más frecuente en las mujeres alrededor del mundo para el año 2012 (1). En Colombia, ocupa el segundo lugar en frecuencia en las mujeres, con una incidencia ajustada por edad de 18,7 x 100.000 y una mortalidad ajustada por edad del 8 por 100.000 para este mismo año (1). Para el periodo 1998-2003, cerca del 29% de las mujeres con cáncer de cérvix en Estados Unidos eran menores de 40 años (2); por otra parte, un número cada vez mayor de mujeres retarda la edad para tener hijos (3), por tanto, es necesario tener alternativas terapéuticas para aquellas que desarrollan la enfermedad y aún no han completado su paridad. El manejo estándar del cáncer de cérvix en estado temprano, en mujeres con deseo de fertilidad, es la traquelectomía radical con linfadenectomía pélvica (4).

El primer reporte de caso de quimioterapia neoadyuvante para el tratamiento conservador en cáncer de cérvix fue publicado por Andrade *et al.* en el año 2000, en una paciente con un carcinoma escamocelular en estadio IIA, a quien le administraron dos ciclos de quimioterapia con cisplatino y bleomicina, con la intención de realizar una histerectomía radical luego de la quimioterapia; sin embargo, la paciente rehusó la cirugía, y volvió unos meses después en embarazo. Se le documentó una respuesta patológica completa y no presentó signos de recaída durante los 35 meses de seguimiento (5).

En 2005, Kobayashi *et al.* informaron el caso de una paciente con un carcinoma escamocelular en estadio IB1 de 2,5 cm, a quien se le administró quimioterapia neoadyuvante, con respuesta patológica completa documentada por conización. La paciente estuvo libre de enfermedad en 24 meses de seguimiento sin cirugías adicionales y presentó parto a las 36 semanas (6). Por otra parte, en 2006, Plante *et al.* reportaron tres casos con tumores mayores de 3 cm, en quienes se administró quimioterapia neoadyuvante con cisplatino, paclitaxel e ifosfamida, seguida de traquelectomía radical vaginal y linfadenectomía pélvica con o sin linfadenectomía paraaórtica laparoscópica. Las pacientes estuvieron libres de enfermedad durante el seguimiento sin embarazos (7). Esta aproximación se hizo debido a que el cáncer de cérvix es altamente quimiosensible, la quimioterapia neoadyuvante erradicaría las micrometástasis, reduciría el número de ganglios positivos y disminuiría el tamaño tumoral, con el fin de ofrecer una cirugía menos extensa que brinda la posibilidad de preservar la fertilidad (8).

Existe controversia en este tema debido a que hay pocos ensayos clínicos controlados que comparen el uso de la quimioterapia con el tratamiento quirúrgico primario, y los resultados en los desenlaces más importantes —como supervivencia libre de progresión y recurrencia local— no muestran diferencias entre los dos tratamientos (9), porque su uso previo a la cirugía es evaluado por unos pocos reportes de casos (8) y porque aún es considerado un tratamiento experimental.

El objetivo de este documento es reportar el caso de una paciente con cáncer de cérvix a quien se le realizó un tratamiento conservador de la fertilidad posterior a la administración de quimioterapia neoadyuvante, y hacer una revisión de los casos reportados en la literatura con esta modalidad de tratamiento, teniendo en cuenta los resultados obstétricos y oncológicos.

PRESENTACIÓN DEL CASO

Mujer de 29 años, nulípara, con deseo de conservar la fertilidad, remitida en febrero de 2011 al Instituto de Cancerología - Clínica Las Américas, Medellín (Colombia), institución privada de referencia para población oncológica, por presentar una tumoración en el cérvix. En el examen físico se encontró una lesión de 2,5 cm, sin compromiso vaginal ni parametrial, clasificado como estadio IB1. La biopsia reportó un carcinoma escamocelular infiltrante

no queratinizante. Estos hallazgos fueron confirmados por una resonancia magnética en la cual se encontró una lesión infiltrativa de 2,4 por 1,8 cm, con su extremo proximal a 6 mm del orificio cervical interno y sin aparente invasión parametrial ni vaginal (figura 1).

Dada la edad de la paciente y la ausencia de hijos, se decidió iniciar esquema de quimioterapia antes de la cirugía conservadora para el cáncer de cérvix. El esquema de quimioterapia consistió en cisplatino 75 mg/m², paclitaxel 175 mg/m² e ifosfamida 5 g/m², cada tres semanas hasta completar tres ciclos, basado en algunos reportes de caso reportados en la literatura (7, 10, 11). La paciente presentó náuseas y vómito grado 2 y alopecia universal. La resonancia magnética de control mostró un tumor residual de 10 mm localizado hacia el canal cervical y sin afectación vaginal ni parametrial (figura 2), resultado que coincidió con los hallazgos en el examen físico. En

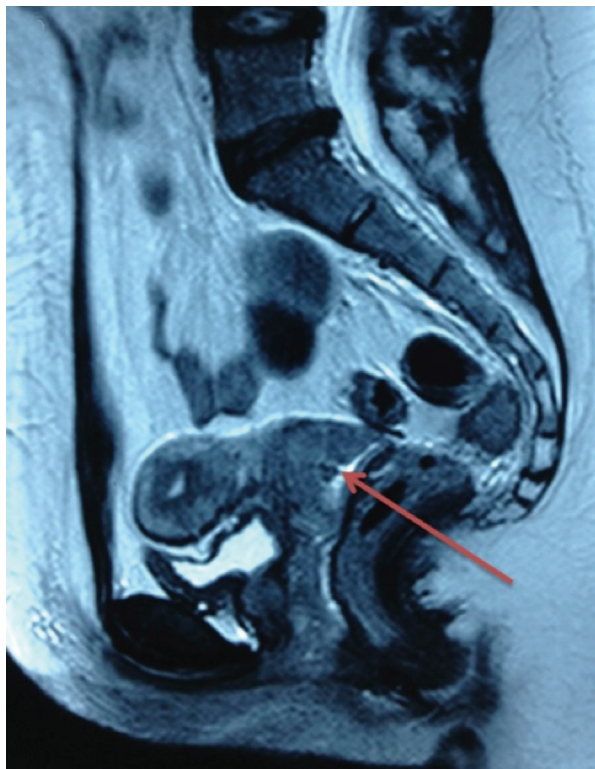


Figura 1. Resonancia magnética pélvica inicial. Lesión infiltrativa en cérvix, de 24 x 18 mm, a 6 mm del orificio cervical interno, sin compromiso parametrial ni vaginal.

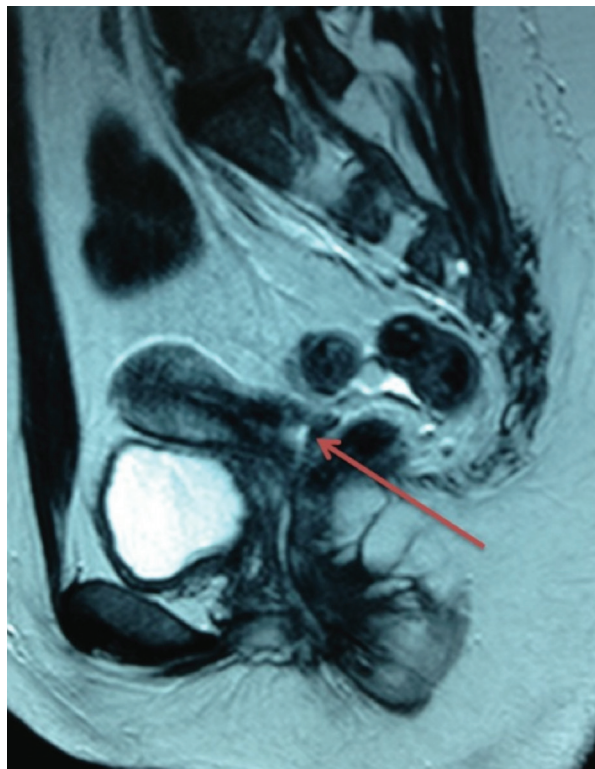


Figura 2. Resonancia magnética pélvica de control luego de la quimioterapia neoadyuvante. Tumor residual de 10 mm, localizado hacia el canal cervical y sin afectación vaginal ni parametrial.

julio de 2011, se realizó una traquelectomía radical con linfadenectomía pélvica por laparoscopia; en la biopsia por congelación no se encontró afectación del margen superior. La duración del acto operatorio fue de 145 minutos, el sangrado fue de 50 mililitros y no hubo complicaciones. La paciente fue enviada a su casa el segundo día posoperatorio. La patología final reportó un carcinoma escamocelular no queratinizante, pobremente diferenciado, con una profundidad de 7 mm y una extensión superficial de 8 mm, con márgenes de resección negativos, parametrios sin tumor y 18 ganglios pélvicos negativos. Su evolución posoperatoria fue satisfactoria y la reanudación de los ciclos menstruales fue a partir del cuarto mes.

El seguimiento se realizó con citología y examen físico trimestral durante el primer año, y cada cuatro meses el segundo año. A los 36 meses de seguimiento, la paciente se encuentra libre de enfermedad, y, por razones personales, aún no ha buscado quedar en embarazo.

MATERIALES Y MÉTODOS

Se realizó una búsqueda en Medline, vía PubMed, desde enero de 2000 hasta agosto de 2014, de artículos publicados (observacionales o experimentales) en inglés, francés y español, sobre el uso de quimioterapia neoadyuvante en pacientes con cáncer de cérvix y deseo de fertilidad empleando los términos: quimioterapia neoadyuvante, cirugía conservadora de fertilidad, cáncer de cérvix y traquelectomía radical; se evaluaron desenlaces oncológicos y obstétricos.

Se contó con aprobación del Comité de Ética Médica e Investigación del Instituto de Cancerología - Las Américas y con autorización de la paciente para la publicación del caso. Se garantizó la confidencialidad de la información.

RESULTADOS

Se encontraron 12 artículos; 8 reportes de caso (6-8, 12-15, 18) y 4 series de casos (10, 11, 16, 17) que incluyeron un total de 55 pacientes a quienes

se les administró quimioterapia neoadyuvante en diferentes regímenes para tumores entre 2 y 6 cm, y posteriormente cirugía conservadora: conización exclusiva (6), conización más linfadenectomía pélvica (10, 18), traquelectomía simple más linfadenectomía pélvica (15, 17), traquelectomía radical (7, 8, 11-14, 16) con o sin linfadenectomía pélvica o paraaórtica, con la intención de mantener la potencial fertilidad y con diferentes vías de abordaje: abdominal (12), vaginal (7, 8, 11, 13, 15, 18) laparoscópica (13) o robótica (14).

Con un seguimiento entre 14 y 69 meses, se lograron 30 embarazos con 24 nacimientos, 3 abortos, un embarazo ectópico y 2 embarazos en curso. En cuanto a los resultados oncológicos, se presentaron 4 recaídas (7,2%), 3 de ellas reportadas en la serie de Robova *et al.* (17) y una en la serie de Lanowska *et al.* (16). Solo una paciente de la serie de Robova *et al.* (17) murió por diseminación hematogena del tumor luego de una recaída ovárica. Dos pacientes presentaron recaídas en el muñón cervical y una que se manifestó como lesión quística en la pelvis (16, 17).

Además de los reportes de caso de Kobayashi (6) y Plante (7) mencionados, se encuentran los reportes de caso publicados por Marchiole *et al.* (11), Singh *et al.* (13) y Wang *et al.* (8), con once pacientes en total, sin recurrencias, dos embarazos y un nacido vivo.

En 2007, Landoni *et al.* (18) reportaron tres pacientes con volúmenes tumorales inferiores a 3 cm, quienes recibieron tres ciclos de quimioterapia neoadyuvante con cisplatino, paclitaxel e ifosfamida (epirubicina para adenocarcinomas) y conización con láser más linfadenectomía pélvica laparoscópica, sin recaídas, con tres embarazos y tres nacimientos (17). Esta experiencia fue repetida por Maneo *et al.*, quienes publicaron una serie de 16 pacientes, 8 de ellas con tumores mayores a 2 cm, a las que se les realizó conización con bisturí frío, sin encontrar recidivas, con 10 embarazos y 9 nacimientos (10).

La quimioterapia neoadyuvante para preservación de la fertilidad, también ha sido vinculada

con la detección del ganglio centinela, tal como lo muestran Robova *et al.* en una serie de 9 pacientes a quienes se les preservó su fertilidad, luego de la administraron de tres ciclos de quimioterapia neoadyuvante con cisplatino e ifosfamida (doxorubicina para adenocarcinoma), seguida de traquelectomía simple, identificación de ganglio centinela y linfadenectomía pélvica. En esta serie, como se mencionó, se presentaron tres recaídas y una muerte, se informaron además 7 embarazos y 6 nacimientos (17).

Otra propuesta de tratamiento fue realizada Lanowska *et al.*, quienes a un grupo de 18 pacientes con estadio IB1 voluminoso y IB2 que deseaban preservar la fertilidad, les realizaron linfadenectomía pélvica y paraaórtica laparoscópica clasificatoria. Las pacientes que presentaron afectación ganglionar fueron enviadas a quimiorradiación concomitante, y a las que no, les administraron un esquema de quimioterapia neoadyuvante con paclitaxel, cisplatino e ifosfamida, y posteriormente traquelectomía radical vaginal. Se presentó una recaída, ya mencionada, y ninguna muerte, 7 embarazos en 5 pacientes, con 4 nacidos vivos, dos de ellos prematuros (16).

CONCLUSIÓN

A pesar de no ser un tratamiento estándar, la quimioterapia neoadyuvante puede ser una opción en pacientes bien seleccionadas, con cáncer de cérvix en estadio IB con tumores entre 2 y 4 cm, que desean preservar la fertilidad. Hace falta evidencia de mejor calidad en cuanto a la efectividad, seguridad y pronóstico oncológico y obstétrico.

Se necesitan ensayos clínicos prospectivos, probablemente multicéntricos, con un mismo esquema de quimioterapia y el mismo tratamiento quirúrgico, con el fin de determinar el papel que tiene la quimioterapia neoadyuvante seguida de cirugía preservadora de la fertilidad.

REFERENCIAS

1. Ferlay J, Soerjomataram I, Ervik M, Dikshit R, Eser S, Mathers C, et al. GLOBOCAN 2012. Estimated

- cancer incidence, mortality and prevalence in 2012 Worldwide France: International Agency for Research on Cancer; 2012 [visitado 2015 May 18]. Disponible en: <http://globocan.iarc.fr>.
2. Watson M, Saraiya M, Benard V, Coughlin SS, Flowers L, Cokkinides V, et al. Burden of cervical cancer in the United States, 1998-2003. *Cancer*. 2008;113(10 Suppl):2855-64.
3. Kardakis S. Fertility-preserving surgery in patients with early stage cervical carcinoma. *ISRN Oncol*. 2012;2012:817065.
4. National Comprehensive Cancer Network. The National Comprehensive Cancer Network Clinical Practice Guidelines in Oncology. Cervical Cancer. CERV-2-3 [visitado 2015 May 22]. Disponible en: <http://www.nccn.org/professionals>
5. Andrade JM, Marana HR, Mangieri LF, Matthes AC, Cunha SP, Bighetti S. Successful preservation of fertility subsequent to a complete pathologic response of a squamous cell carcinoma of the uterine cervix treated with primary systemic chemotherapy. *Gynecol Oncol*. 2000;77:213-5.
6. Kobayashi Y, Akiyama F, Hasumi K. A case of successful pregnancy after treatment of invasive cervical cancer with systemic chemotherapy and conization. *Gynecol Oncol*. 2006;100:213-5.
7. Plante M, Lau S, Brydon L, Swenerton K, LeBlanc R, Roy M. Neoadjuvant chemotherapy followed by vaginal radical trachelectomy in bulky stage IB1 cervical cancer: case report. *Gynecol Oncol*. 2006;101:367-70.
8. Wang D, Yang J, Shen K, Xiang Y. Neoadjuvant chemotherapy followed by fertility-sparing surgery for women with stage IB1 cervical cancer. *J Gynecol Oncol*. 2013;24:287-90.
9. Kim HS, Sardi JE, Katsumata N, Ryu HS, Nam JH, Chung HH, et al. Efficacy of neoadjuvant chemotherapy in patients with FIGO stage IB1 to IIA cervical cancer: An international collaborative meta-analysis. *Eur J Surg Oncol*. 2013;39:115-24.
10. Maneo A, Chiari S, Bonazzi C, Mangioni C. Neoadjuvant chemotherapy and conservative surgery for stage IB1 cervical cancer. *Gynecol Oncol*. 2008;111:438-43.
11. Marchiole P, Tiguaud JD, Costantini S, Mammoliti S, Buenerd A, Moran E, et al. Neoadjuvant chemotherapy and vaginal radical trachelectomy for fertility-sparing treatment in women affected by cervical cancer (FIGO stage IB-IIA1). *Gynecol Oncol*. 2011;122:484-90.

12. Liu H, Peng ZL, Lou JY, Ping W. Pregnancy after neoadjuvant chemotherapy followed by pelvic lymphadenectomy and radical trachelectomy in bulky stage IB1 cervical cancer: a case report. *Aust N Z J Obstet Gynaecol.* 2008;48:517-8.
13. Singh P, Nicklin J, Hassall T. Neoadjuvant chemotherapy followed by radical vaginal trachelectomy and adjuvant chemotherapy for clear cell cancer of the cervix: a feasible approach and review. *Int J Gynecol Cancer.* 2011;21:137-40.
14. Hamed AH, Shepard MK, Maglinte DD, Ding S, Del Priore G. Neoadjuvant chemotherapy followed by simultaneous robotic radical trachelectomy and reversal of tubal sterilization in stage IB2 cervical cancer. *JSLs.* 2012;16:650-3.
15. Palaia I, Musella A, Loprete E, Achilli C, Perniola G, Panici PB. Neoadjuvant chemotherapy plus fertility-sparing surgery in locally advanced cervical cancer: case report. *J Minim Invasive Gynecol.* 2011;18:121-2.
16. Lanowska M, Mangler M, Speiser D, Bockholdt C, Schneider A, Kohler C, et al. Radical vaginal trachelectomy after laparoscopic staging and neoadjuvant chemotherapy in women with early-stage cervical cancer over 2 cm: oncologic, fertility, and neonatal outcome in a series of 20 patients. *Int J Gynecol Cancer.* 2014;24:586-93.
17. Robova H, Halaska M, Pluta M, Skapa P, Strnad P, Lisy J, et al. The role of neoadjuvant chemotherapy and surgery in cervical cancer. *Int J Gynecol Cancer.* 2010;20:S42-6.
18. Landoni F, Parma G, Peiretti M, Zanagnolo V, Sideri M, Colombo N, et al. Chemo-conization in early cervical cancer. *Gynecol Oncol.* 2007;107:S125-6.

Conflicto de intereses: ninguno declarado.

Tabla 1.
Revisión de la literatura sobre las características clínicas y patológicas, resultados oncológicos y desenlaces obstétricos en pacientes con cáncer de cérvix con quimioterapia neoadyuvante y cirugía preservadora de fertilidad

Autor	N	Edad (media)	Tipo histológico		Estadio	Tamaño (cm)	Esquema de quimioterapia	Cirugía	Seguimiento (meses)	Recidivas (n)	Muertes (n)	Embarazos (n)	Abortos (n)	Nacimientos (n)
			CEC*	AC+										
Kobayashi (2006) (6)	1	28	1	0	0	IB1	Cisplatino 10 mg/m ² , bleomicina 5 mg/m ² , vincristina 0,7 mg/m ² , mitomicina C 7 mg/m ²	Conización con bisturí frío	48	0	0	1	0	1
Plante (2006) (7)	3	32,3	3	0	0	IB1	Paclitaxel 175 mg/m ² día 1, cisplatino 75 mg/m ² día 2 e ifosfamida 5 g/m ²	Traquelectomía radical vaginal y linfadenectomía pélvica laparoscópica	48-57	0	0	0	0	0
Landoni (2007) (18)	3	32	1	2	0	IA2, IB1	Cisplatino 75 mg/m ² , paclitaxel 175 mg/m ² e ifosfamida 5 g/m ² (epirubicina 80 mg/m ² para adenocarcinomas)	Conización con láser y linfadenectomía pélvica laparoscópica	20	0	0	3	0	3
Manco (2008) (10)	8	30	7	7	2	IB1	Cisplatino 75 mg/m ² , paclitaxel 175 mg/m ² e ifosfamida 5 g/m ² (epirubicina 80 mg/m ² en adenocarcinoma)	Conización con bisturí frío y linfadenectomía pélvica	69	0	0	10	1	9
Liu (2008) (12)	1	24	1	0	0	IB1	Bleomicina 15 mg/m ² días 1-2 y cisplatino 70 mg/m ² día 1	Traquelectomía radical y linfadenectomía pélvica abdominal	>24	0	0	1	0	1
Robova (2010) (17)	9	29	8	4	0	IB1	Cisplatino 75 mg/m ² e ifosfamida 2 g/m ² (doxorubicina 35 mg/m ² para adenocarcinoma)	Traquelectomía simple, identificación de ganglio centinela, linfadenectomía pélvica	Sin dato	3	1	7	0	6
Palaia (2011) (15)	1	24	1	0	0	IB2	Cisplatino 75 mg/m ² , paclitaxel 175 mg/m ² , ifosfamida 5 g/m ²	Traquelectomía vaginal simple y linfadenectomía pélvica laparoscópica	18	0	0	0	0	0
Marchiole (2011) (11)	7	28,4	4	3	0	IB- IIA1	Cisplatino 75 mg/m ² , paclitaxel 175 mg/m ² e ifosfamida 5 g/m ² (epirubicina 80 mg/m ² para adenocarcinoma)	Traquelectomía radical vaginal y linfadenectomía pélvica laparoscópica	22	0	0	0	0	0
Singh (2011) (13)	1	13	0	1	0	IB1	Carboplatino y paclitaxel 175 mg/m ²	Traquelectomía radical vaginal con linfadenectomía pélvica laparoscópica	14	0	0	1	0	0
Hamed (2012) (14)	1	31	1	0	0	IB1	Paclitaxel 135 mg/m ² y cisplatino 50 mg/m ²	Traquelectomía radical asistida por robótica, linfadenectomía pélvica, para-aórtica y anastomosis tubérica	16	0	0	0	0	0
Wang (2013) (8)	2	30	2	0	0	IB1	Cisplatino 100 mg/m ² , día 1; 5-fluorouracilo (5-FU) 1,000 mg/m ² , día 1-4 o bleomicina 15 mg/m ² , día 1; cisplatino 25 mg/m ² , días 1-3	Traquelectomía radical vaginal y linfadenectomía pélvica laparoscópica	69	0	0	0	0	0
Lanowska (2014) (16)	18	32	9	8	1	IB1, IB2, IIA	Cisplatino 100 mg/m ² , paclitaxel 200 mg/m ² e ifosfamida 5 g/m ²	Linfadenectomía pélvica y para-aórtica laparoscópica seguida de traquelectomía radical vaginal	23,1	1	0	7	2	4
Vázquez-Arenas (2015) (RCOG)	1	29	1	0	0	IB1	Cisplatino 75 mg/m ² , paclitaxel 175 mg/m ² and ifosfamida 5 g/m ²	Traquelectomía radical y linfadenectomía pélvica laparoscópica	24	0	0	0	0	0

* CEC: carcinoma escamocelular
AC: adenocarcinoma