



Archivo Médico de Camagüey

E-ISSN: 1025-0255

jorsan@finlay.cmw.sld.cu

Centro Provincial de Información de
Ciencias Médicas de Camagüey
Cuba

Álvarez López, Alejandro; García Lorenzo, Yenima de la Caridad
Plica sinovial de la rodilla
Archivo Médico de Camagüey, vol. 21, núm. 1, 2017, pp. 892-901
Centro Provincial de Información de Ciencias Médicas de Camagüey
Camagüey, Cuba

Disponible en: <http://www.redalyc.org/articulo.oa?id=211149710013>

- Cómo citar el artículo
- Número completo
- Más información del artículo
- Página de la revista en redalyc.org

redalyc.org

Sistema de Información Científica

Red de Revistas Científicas de América Latina, el Caribe, España y Portugal

Proyecto académico sin fines de lucro, desarrollado bajo la iniciativa de acceso abierto

Plica sinovial de la rodilla

Synovial plica of the knee

Dr. C. Alejandro Álvarez López ^I; Dra. Yenima de la Caridad García Lorenzo ^{II}

I Hospital Universitario Manuel Ascunce Domenech. Universidad de Ciencias Médicas de Camagüey. Camagüey, Cuba.

II Policlínico Universitario Tula Aguilera. Universidad de Ciencias Médicas de Camagüey. Camagüey, Cuba.

RESUMEN

Fundamento: la plica sinovial es una de las enfermedades más frecuentes de la rodilla, su principal síntoma es el dolor, que se incrementa con la actividad física y por lo general se localiza en la región anterior de la rodilla.

Objetivo: profundizar en el estudio de la plica sinovial de acuerdo a su localización y enfatizar en la utilidad de la vía artroscópica, para su diagnóstico y tratamiento.

Métodos: la búsqueda de la información se realizó en un periodo de dos meses desde junio hasta julio de 2016, a partir de la información obtenida se realizó una revisión bibliográfica de un total de 217 artículos publicados en las bases de datos PubMed, Hinari, SciELO y Medline mediante el gestor de búsqueda y administrador de referencias EndNote, de ellos se utilizaron 50 citas seleccionadas para realizar la revisión, 39 de ellas de los últimos cinco. Se incluyeron ocho libros. Este estudio tiene un nivel de evidencia III recomendación B.

Desarrollo: se aborda la clasificación de las plicas sinoviales de acuerdo a su relación con la rótula y su configuración. Por otra parte, se hace referencia a los síntomas y signos más encontrados, así

como la interpretación de diversas maniobras. Se describe el tratamiento conservador y la indicación de intervención quirúrgica. En la última parte de la investigación, los autores aconsejan el momento de realizar la resección de la plica sinovial.

Conclusiones: la plica sinovial es una enfermedad que para su diagnóstico se debe tener un alto índice de sospecha, ya que los elementos clínicos e imaginológicos no son concluyentes. La vía artroscópica es la más apropiada, para confirmar el diagnóstico y llevar a cabo el tratamiento.

DeCS: RODILLA/ anomalías; SÍNDROME DE DOLOR PATELOFEMORAL; RÓTULA; ARTROSCOPIA; LITERATURA DE REVISIÓN COMO ASUNTO.

ABSTRACT

Background: synovial plica is one of the commonest diseases of the knee. Pain is the main symptom and it increases with physical activity. Generally it is located in the anterior region of the joint.

Objective: to deepen into knowledge of synovial plica regarding its location and to emphasize the importance of arthroscopy for its diagnosis and treatment.

Methods: search of information was conducted in two months (from June 1st 2016 to July 31st 2016). A bibliographic review of 217 articles published in PubMed, Hinari, SciELO and Medline was carried out through software program EndNote. Among them, 50 citations were selected to undertake the review and 39 of them from the last five years. Eight books were included. This study has a level of evidence III and a recommendation grade B.

Development: classification of synovial plicae regarding patella and shape was described. On the other hand, most found symptoms and signs were pointed out as well as interpretation of different maneuvers. Conservative treatment and surgical indications were described. In the last part of the research, authors recommend when to perform resection of synovial plica.

Conclusions: synovial plica is a disease which requires a high rate of suspicion to diagnose it because clinical symptoms and imaging elements are not conclusive. Arthroscopy is the most appropriate way to diagnose and treat synovial plica.

DeCS: KNEE/ abnormalities; PATELOFEMORAL PAIN SYNDROME; PATELLA; ARTHROSCOPY; REVIEW LITERATURE AS TOPIC.

INTRODUCCIÓN

La plica sinovial (PS) es una de las enfermedades que integran el síndrome doloroso anterior de la rodilla (SDAR), el cual es considerado por Sanchis Alfonso V, et al,¹ como el agujero negro de la Ortopedia, debido a la complejidad de su etiopatogenia.

El diagnóstico diferencial de pacientes con SDAR incluye enfermedades como: PS, la rodilla de saltador, lesiones de menisco, mala alineación patelofemoral con o sin cambios en los cartílagos, rótula bipartita, artrosis patelofemoral, entre otros.²⁻⁴

La PS se puede presentar de forma aislada o asociada a otras enfermedades, pero su responsabilidad como causa de dolor de la articulación se justifica cuando no se detectan otras alteraciones intrarticulares que expliquen los síntomas o cuando se asocia a otras enfermedades y se observa la PS vascularizada e irritada.⁵⁻⁷

El diagnóstico positivo es difícil tanto desde el punto visto clínico como imaginológico, de allí que la artroscopia constituye el estándar de oro, para confirmar su presencia y realizar el tratamiento, el que es efectivo de un 75 % a un 91 % de los enfermos, por lo que el personal médico debe tener un alto índice de sospecha de esta enfermedad.⁸⁻¹⁰

La historia típica es la de un enfermo que sufre un trauma anterior de la rodilla, después de los cual continua con dolor en la articulación de forma más o menos permanente y que se incre

menta con la actividad física.¹¹⁻¹³

La PS es clasificada de acuerdo a su relación con la rótula, de allí que pueden ser según su localización y orden de frecuencia: suprapatelares, infrapatelares, mediopatelares y laterales.¹⁴⁻¹⁶

Debido a la importancia de esta temática, la gran cantidad de pacientes afectados por esta enfermedad y la ausencia de publicaciones al respecto en la literatura nacional, los autores del trabajo tienen como objetivo profundizar en la PS de acuerdo a su localización y enfatizar en la utilidad de la vía artroscópica, para su diagnóstico y tratamiento.

MÉTODOS

La búsqueda de la información se realizó en un periodo de dos meses de junio a julio de 2016, a partir de la información obtenida se realizó una revisión bibliográfica de un total de 217 artículos publicados en las bases de datos PubMed, Hinari, SciELO y Medline mediante el gestor de búsqueda y administrador de referencias EndNote, de ellos se utilizaron 50 citas seleccionadas para realizar la revisión, 39 de ellas de los últimos cinco. Se incluyeron ocho libros.

Se consideraron estudios de pacientes tratados de PS por la vía artroscópica. Se excluyeron las investigaciones de pacientes tratados mediante artrotomía, SDAR relacionado con artroplastia total de la articulación y reconstrucción del ligamento cruzado anterior. Este trabajo tiene un nivel de evidencia III, recomendación B.

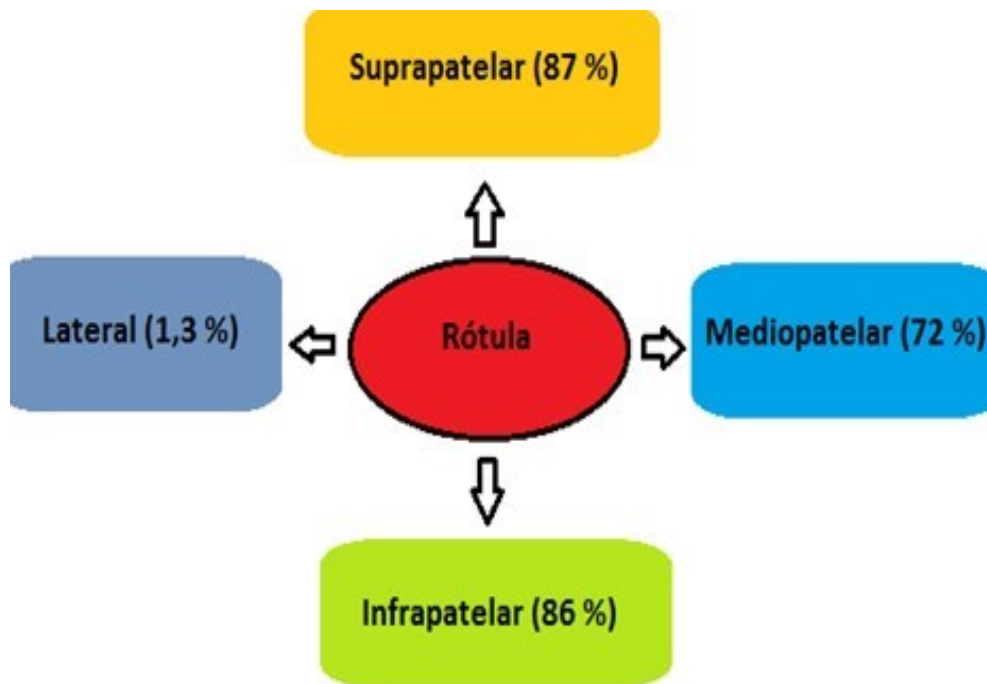


Figura 1. Clasificación de las plicas sinoviales de acuerdo a localización y frecuencia

DESARROLLO

Las plicas sinoviales según Kim SJ y Choe WS ¹⁷ pueden ser clasificadas por su relación con la rótula con la siguiente frecuencia en: suprapatellares (87 %), infrapatellares (86 %), mediopatellares (72 %), y laterales (1,3 %) (figura 1). ¹⁸⁻²⁰

La incidencia de esta variedad de plica es del 20 % al 87 %. ¹⁸⁻²⁰

Existen cuatro formas según su configuración, en forma completa de *septum*, *septum* perforado, *septum* residual y de *septum* extinto. También pueden ser clasificadas como: ausente, en forma de vestigio, medial, lateral, en arco, en orificio y *septum* completo. La forma de arco es la más frecuente. ²¹⁻²³

La presencia de traumas, hemorragia local y la laxitud articular pueden provocar síntomas en la plica sinovial suprapatelar, en cualquier caso, se

observa pérdida de la elasticidad del tejido, aumento del grosor e inflamación, que conllevan a presentar cambios en la superficie articular del cóndilo femoral y la rótula. ^{10, 21}

Los síntomas más encontrados son dolor en la parte superior de la rodilla, acompañado de aumento de volumen a la actividad física. A la palpación se detecta una cuerda suprapatelar dolorosa e inflamada. El dolor aumenta al subir escaleras o estar mucho tiempo sentado el enfermo con la rodilla de 45 a 90 grados de flexión. Las radiografías, la artrografía y la imagen de resonancia magnética son de poca ayuda para el diagnóstico. Sin embargo, la artroscopia constituye el estándar de oro, para confirmar y tratar esta afección. ^{10, 22, 23}

La plica mediopatelar (PM) es un pliegue sinovial de la pared interna de la articulación de la

rodilla, que se origina en la plica suprapatelar o en los alrededores de ella y se extiende de manera oblicua hacia abajo y finaliza en la sinovial que recubre la grasa de Hoffa. La incidencia puede variar de un 18,5 % a un 72 %.^{17, 24, 25}

Debido a la reacción inflamatoria que ocurre en la plica, esta se torna engrosada e inflexible, choca contra el cóndilo femoral o queda atrapada entre la rótula y el cóndilo femoral, lo que provoca dolor de forma intermitente, que aumenta con la actividad física acompañado, en ocasiones, con sensación de chasquido.²⁶⁻²⁸ A la palpación se detecta dolor del lado medial del cóndilo femoral, en especial a la flexión de la articulación. Existen una serie de maniobras que ayudan al diagnóstico, entre las que se encuentran: la prueba de plica mediopatelar que consiste en colocar el paciente en decúbito supino con la rodilla en extensión y con el dedo pulgar se aplica presión sobre la porción inferomedial de la rótula, lo que provoca dolor al quedar la plica atrapada entre el cóndilo femoral y la rótula. De este punto, se realiza flexión de 90 grados y el dolor se alivia o se elimina durante la flexión. El examen debe ser comparativo.²⁹⁻³¹

En la prueba de extensión de rodilla, la articulación se extiende a punto de partida de estar en flexión de 90 grados con rotación interna y se empuja la rótula de forma medial. Lo típico es sentir un resalte entre 45 y 60 grados de flexión.³²⁻³⁴

La prueba con la rodilla en flexión consiste en hacer presión sobre la plica y flexionar la rodilla de forma pasiva no más de seis veces, lo que

provoca dolor. Por su parte, la prueba de rotación en valgo, consiste en flexionar la rodilla en valgo y presionar la rótula de manera medial en rotación interna o externa, lo que provoca dolor y sensación de resalte.³⁵⁻³⁷

Los exámenes imaginológicos son de gran ayuda en esta variedad de plica, en específico el ultrasonido diagnóstico de alta resolución y la imagen de resonancia magnética.³⁸⁻⁴⁰

La primera modalidad de tratamiento empleada es la conservadora y consiste en la administración de analgésicos, antiinflamatorios no esteroideos y fisioterapia, pero si en un periodo de tres a seis meses los síntomas no remiten, está justificado el tratamiento quirúrgico por la vía artroscópica, que consiste en seccionar la plica con pinzas de cesto, tijeras, uso de rasuradores mecánicos y electrocoaguladores intrarticulares.⁴¹⁻

43

Desde el punto de vista artroscópico la plica mediopatelar se clasifica en cuatro tipos y diferentes configuraciones (figura 2).^{10, 44, 45}

Tipo A: pequeña elevación en la pared sinovial que parte de la bolsa de Hoffa, se puede confundir con la plica *alaris tibialis*.^{10, 46}

Tipo B: presenta apariencia de estante, pero no cubre la superficie anterior del cóndilo femoral interno en la visión artroscópica.^{10, 46}

Tipo C: es un gran estante en forma de vela que en la visión artroscópica cubre la superficie anterior del cóndilo femoral interno puede o no continuar con la plica infrapatelar.^{10, 46}

Tipo D: es una variante diferente, en la visión artroscópica se pueden ver dos inserciones en la pared interna con dos bandas. ^{10, 46}

Por su parte, la plica infrapatelar es una estructura sinovial que se deriva del *septum* que divide el compartimento externo del interno de la rodilla durante la vida fetal. Se sitúa paralela y anterior al ligamento cruzado anterior. Se extiende

desde la bolsa de Hoffa hasta el área intercondilar y varía desde una pequeña banda a una pared sinovial completa, que separa el compartimento interno del externo. Debido a estas características y localización, se puede lesionar de manera accidental al efectuar una artroscopia, pero su importancia clínica no está clara. Otras denominaciones de esta plica son: ligamento adiposo y ligamento mucoso. ⁴⁷⁻⁴⁹

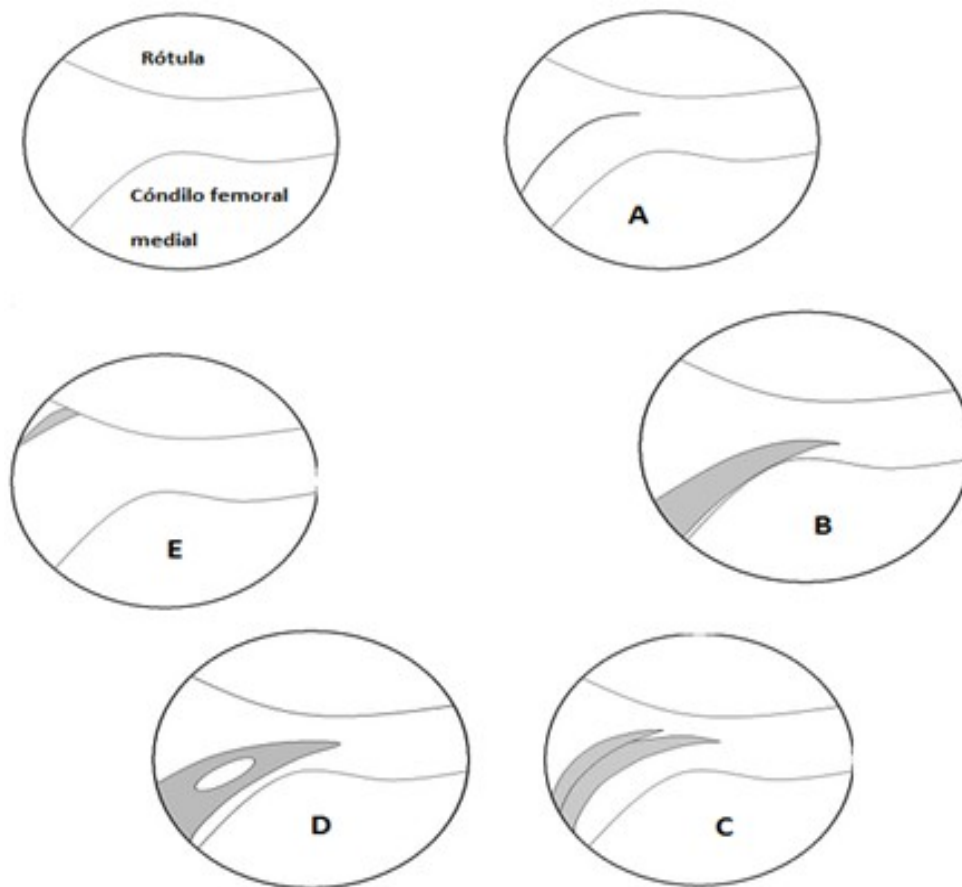


Figura 2. Diferentes modalidades de plica mediopatelar vestigio de plica, B- plica clásica, C- duplicada, D- plica fenestrada y E- plica alta

En la sinovial del compartimento externo también puede encontrarse una plica la cual no está tan bien definida, como lo está la PM. Tanto la plica sinovial externa como la plica sinovial interna se corresponden con las plicas alares, que se extienden bilateral entre los cóndilos femorales y

las áreas superiores de las astas anteriores de ambos meniscos, esta variedad de plica es en ocasiones sintomática y es la más infrecuente de todas. ^{10, 12, 50}

En la experiencia de los autores de este trabajo, la sección de la PS debe ser llevada a cabo una

vez que se han realizado otros procedimientos intrarticulares, debido a la posibilidad de sangrado e interferir con la visualización del campo quirúrgico, una vez realizada la sección de la PS.

CONCLUSIONES

La PS es una enfermedad de difícil diagnóstico clínico e imaginológico, debido a estar asociada a otras afecciones intrarticulares y la localización de algunas de estas lesiones, que son muy imperceptibles a los medios diagnósticos actuales. De allí, que la artroscopia es el medio diagnóstico y terapéutico más efectivo independiente de su localización y magnitud.

REFERENCIAS BIBLIOGRÁFICAS

1. Sanchis Alfonso V, Montesinos Berry E, Serrano A, Martinez Sanjuan V. Evaluation of the patients with anterior knee pain and patellar instability. En: Sanchis Alfonso V, editor. Atlas of the patellofemoral joint. London: Springer Verlag; 2013. p. 47-62.
2. Bellary SS, Lynch G, Housman B, Esmaeili E, Gielecki J, Tubbs RS, et al. Medial plica syndrome: a review of the literature. Clin Anat. 2012 May;25(4):423-8.
3. Vigorita VJ. Orthopaedic pathology. 3 rd ed. Philadelphia: Wolters Kluwer; 2016.
4. Monchik K, Fadale P. Arthroscopic approaches to synovial pathology. En: Johnson DH, editor. Operative Arthroscopy. 4 th ed. Philadelphia: Wolters Kluwer; 2013. p. 923.
5. Al-Hadithy N, Gikas P, Mahapatra AM, Dowd G. Review article: plica syndrome of the knee. J Orthop Surg (Hong Kong). 2011 Dec;19(3):354-8.
6. Miller RH III, Azar FM. Knee injuries. En: Canale ST, Beaty JH, editors. Campbell's Operative Orthopaedics. 12 th ed. Philadelphia: Elsevier; 2013. p. 2182.
7. Witvrouw E, Tiggelen DV, Willems T. Risk factors and prevention of anterior knee pain. En: Sanchis Alfonso V, editor. Atlas of the patellofemoral joint. London: Springer Verlag; 2013. p. 83-5.
8. Valenza MC, Torres-Sánchez I, Cabrera-Martos I, Valenza-Demet G, Cano-Cappellacci M. Acute effects of contract-relax stretching vs TENS in young subjects with anterior knee pain: a randomized controlled trial. J Strength Cond Res. 2016 Aug;30(8):2271-8.
9. Selhorst M, Rice W, Degenhart T, Jackowski M, Tatman M. Evaluation of a treatment algorithm for patients with patellofemoral pain syndrome: a pilot study. Int J Sports Phys Ther. 2015 Apr;10(2):178-88.
10. Ewing JW. Plica: pathologic or not? J Am Acad Orthop Surg. 1993 Nov-Dec;1(2):117-21.
11. Crossley KM, Callaghan MJ, Linschoten RV. Patellofemoral pain. Br J Sports Med. 2016 Feb;50(4):247-50.
12. Liporaci RF, Saad MC, Felício LR, Baffa Ado

- P, Grossi DB. Contribution of the evaluation of the clinical signals in patients with patellofemoral pain syndrome. *Acta Ortop Bras.* 2013 Jul;21(4):198-201.
13. Reider B. A pain in the knee. *Am J Sports Med.* 2016 May;44(5):1103-5.
14. Clarke HD, Scott WN, Insall JN, Pedersen HB, Math KR, Vigorita VJ, et al. Anatomy En: Scott WN, editor. *Insall & Scott Surgery of the Knee.* 5 th ed. Philadelphia: Elsevier; 2012. p. 19-21.
15. Clarke HD, Scott CW, Insall JN. Anatomic aberrations. En: Scott WN, editor. *Insall & Scott Surgery of the Knee.* 5 th ed. Philadelphia: Elsevier; 2012. p. e2-13.
16. Jarvis JG, Uthoff HK. Normal knee embryology and development. En: Scott WN, editor. *Insall & Scott Surgery of the Knee.* 5 th ed. Philadelphia: Elsevier; 2012. p. 810-15.
17. Kim SJ, Choe WS. Arthroscopic findings of the synovial plicae of the knee. *Arthroscopy.* 1997 Feb;13(1):33-41.
18. DeJour D, Saggin PRF. Disorders of the patellofemoral joint. En: Scott WN, editor. *Insall & Scott Surgery of the Knee.* 5 th ed. Philadelphia: Elsevier; 2012. p. 592-623.
19. Rothermich MA, Glaviano NR, Li J, Hart JM. Patellofemoral pain: epidemiology, pathophysiology, and treatment options. *Clin Sports Med.* 2015 Apr;34(2):313-27.
20. Vigorita VJ, Mintz D. The synovium: normal and pathologic conditions. En: Scott WN, editor. *Insall & Scott Surgery of the Knee.* 5 th ed. Philadelphia: Elsevier; 2012. p. e72-e79.
21. Hiemstra LA, Kerslake S, Irving C. Anterior knee pain in the athlete. *Clin Sports Med.* 2014 Jul;33(3):437-59.
22. Vassiou K, Vlychou M, Zibis A, Nikolopoulou A, Fezoulidis I, Arvanitis D. Synovial plicae of the knee joint: the role of advanced MRI. *Postgrad Med J.* 2015 Jan;91(1071):35-40.
23. Hong E, Kraft MC. Evaluating anterior knee pain. *Med Clin North Am.* 2014 Jul;98(4):697-717.
24. Kan H, Arai Y, Nakagawa S, Inoue H, Hara K, Minami G, et al. Characteristics of medial plica syndrome complicated with cartilage damage. *Int Orthop.* 2015 Dec;39(12):2489-94.
25. Kramer DE, Kalish LA, Abola MV, Kramer EM, Yen YM, Kocher MS, et al. The effects of medial synovial plica excision with and without lateral retinacular release on adolescents with anterior knee pain. *J Child Orthop.* 2016 Apr;10(2):155-62.
26. Nakayama A, Sugita T, Aizawa T, Takahashi A, Honma T. Incidence of medial plica in 3,889 knee joints in the Japanese population. *Arthroscopy.* 2011 Nov;27(11):1523-7.
27. Liu DS, Zhuang ZW, Lyu SR. Relationship between medial plica and medial femoral condyle -a three-dimensional dynamic finite element model. *Clin Biomech (Bristol, Avon).* 2013 Nov-Dec;28(9-10):1000-5.

28. Schindler OS. 'The Sneaky Plica' revisited: morphology, pathophysiology and treatment of synovial plicae of the knee. *Knee Surg Sports Traumatol Arthrosc.* 2014 Feb;22(2):247-62.
29. Stubbings N, Smith T. Diagnostic test accuracy of clinical and radiological assessments for medial patella plica syndrome: a systematic review and meta-analysis. *Knee.* 2014 Mar;21(2):486-90.
30. Wessels FJ, van der Wal BC, Nix M. Medial plica syndrome of left knee. *JBR-BTR.* 2012 May-Jun;95(3):170-1.
31. Lester JD, Watson JN, Hutchinson MR. Physical examination of the patellofemoral joint. *Clin Sports Med.* 2014 Jul;33(3):403-12.
32. Lipman R, John RM. A review of knee pain in adolescent females. *Nurse Pract.* 2015 Jul;40(7):28-36.
33. Jackson RW, Patel D. Synovial lesions: plicae. En: McGinty JB, editor. *Operative Arthroscopy.* 2nd ed. Philadelphia: Lippincott Raven; 1996. p. 447-58.
34. Paczesny L, Kruczynski J. Medial plica syndrome of the knee: diagnosis with dynamic sonography. *Radiology.* 2009 May;251(2):439-46.
35. Weckström M, Niva MH, Lamminen A, Mattila VM, Pihlajamäki HK. Arthroscopic resection of medial plica of the knee in young adults. *Knee.* 2010 Mar;17(2):103-7.
36. Anavian J, Born T, Fadale P. Arthroscopic synovectomy. En: Sgaglione NA, Lubowitz JH, Provenche MT, editor. *The Knee: AANA Advance Arthroscopic Surgical Techniques.* Thorofare: SLACK Incorporated; 2016. p. 23-36.
37. Rodriguez-Merchan EC. Evidence Based Conservative Management of Patello-femoral Syndrome. *Arch Bone Jt Surg.* 2014 Mar;2(1):4-6.
38. Fenn S, Datir A, Saifuddin A. Synovial recesses of the knee: MR imaging review of anatomical and pathological features. *Skeletal Radiol.* 2009 Apr;38(4):317-28.
39. Saubade M, Martin R, Becker A, Gremion G. Patellofemoral pain syndrome: understand better in order to treat better. *Rev Med Suisse.* 2014 Jul;10(437):1451-6.
40. Jemelik P, Strover AE, Evans G. Results of resection of medial patellar plica through a supero-lateral portal as a main arthroscopic procedure. *Acta Chir Orthop Traumatol Cech.* 2008 Oct;75(5):369-74.
41. Camanho GL. Treatment of pathological synovial plicae of the knee. *Clinics (Sao Paulo).* 2010 Mar;65(3):247-50.
42. Mine T, Ihara K, Kawamura H, Seto T, Ume-hara K. Shelf syndrome of the knee in elderly people: a report of three cases. *J Orthop Surg (Hong Kong).* 2012 Aug;20(2):269-71.
43. Lyu SR, Chiang JK, Tseng CE. Medial plica in patients with knee osteoarthritis: a histomorphological study. *Knee Surg Sports Traumatol Arthrosc.* 2010 Jun;18(6):769-76.
44. Curtin B, Abbott D, Nyland J, Caborn D.

Bilateral bucket handle medial plica in an adolescent. *Knee Surg Sports Traumatol Arthrosc.* 2010;18(4):551-3.

45. Kim SJ. Patella plica syndrome. En: Sanchis Alfonso V, editor. *Anterior Knee Pain*. London: Springer Verlag; 2006. p. 239-55.

46. Sznajderman T, Smorgick Y, Lindner D, Beer Y, Agar G. Medial plica syndrome. *Isr Med Assoc J.* 2009 Jan;11(1):54-7.

47. Dragoo JL, Johnson C, McConnell J. Evaluation and treatment of disorders of the infrapatellar fat pad. *Sports Med.* 2012;42(1):51-67.

48. Ozcan M, Copuroglu C, Ciftdemir M, Turan FN, Calpur OU. Does an abnormal infrapatellar plica increase the risk of chondral damage in the knee. *Knee Surg Sports Traumatol Arthrosc.* 2011;19(2):218-21.

49. Rooney A, Wahba AJ, Smith TO, Donell ST. The surgical treatment of anterior knee pain due to infrapatellar fat pad pathology: a systematic

review. *Orthop Traumatol Surg Res.* 2015 Jun;101(4):469-75.

50. Panken AM, Heymans MW, van Oort L, Verhagen AP. Clinical prognostic factors for patients with anterior knee pain in physical therapy: a systematic review. *Int J Sports Phys Ther.* 2015 Dec;10(7):929-45.

Recibido: 1 de septiembre de 2016

Aprobado: 21 de diciembre de 2016

Dr. C. Alejandro Álvarez López. Doctor en Ciencias Médicas. Especialista de II grado en Ortopedia y Traumatología. Máster en Urgencias Médicas. Profesor Titular. Investigador agregado del CITMA. Hospital Universitario Manuel Ascunce Domenech. Universidad de Ciencias Médicas de Camagüey. Camagüey, Cuba.
aal.cmw@infomed.sld.cu