



Archivo Médico de Camagüey

E-ISSN: 1025-0255

jorsan@finlay.cmw.sld.cu

Centro Provincial de Información de  
Ciencias Médicas de Camagüey  
Cuba

Álvarez López, Alejandro; García Lorenzo, Yenima de la Caridad  
Lesiones del bíceps en la inserción del reborde glenoideo superior  
Archivo Médico de Camagüey, vol. 21, núm. 3, 2017, pp. 400-408  
Centro Provincial de Información de Ciencias Médicas de Camagüey  
Camagüey, Cuba

Disponible en: <http://www.redalyc.org/articulo.oa?id=211151177012>

- Cómo citar el artículo
- Número completo
- Más información del artículo
- Página de la revista en redalyc.org

redalyc.org

Sistema de Información Científica

Red de Revistas Científicas de América Latina, el Caribe, España y Portugal

Proyecto académico sin fines de lucro, desarrollado bajo la iniciativa de acceso abierto

## Lesiones del bíceps en la inserción del reborde glenoideo superior

### *Lesions of the biceps at the superior glenoid*

**Dr. C. Alejandro Álvarez López <sup>I</sup>; Dra. Yenima de la Caridad García Lorenzo <sup>II</sup>**

I Hospital Universitario Manuel Ascunce Domenech. Universidad de Ciencias Médicas de Camagüey. Camagüey, Cuba.

II Policlínico Universitario Tula Aguilera. Universidad de Ciencias Médicas de Camagüey. Camagüey, Cuba.

---

#### RESUMEN

**Fundamento:** las lesiones del reborde glenoideo superior en la inserción de la porción larga del bíceps provocan dolor, limitación del movimiento articular y debilidad muscular.

**Objetivo:** profundizar en las lesiones del reborde glenoideo superior y en su tratamiento por la vía artroscópica.

**Método:** la búsqueda de la información se realizó en un período de dos meses del 1ro de junio de 2016 al 31 de julio de 2016 y se emplearon las siguientes palabras: *SLAP lesion, superior labral anterior posterior lesion or repair*. A partir de la información obtenida se realizó una revisión bibliográfica de un total de 315 artículos publicados en las bases de datos PubMed, Hinari, SciELO y Medline mediante el gestor de búsqueda y administrador de referencias EndNote, de ellos se utilizaron 52 citas seleccionadas para realizar la revisión, 48 de ellas de los últimos cinco años. Se incluyeron además, cinco libros.

**Desarrollo:** se abordan diferentes elementos relacionados con las funciones anatómicas, factores predisponentes, diagnóstico clínico basado en maniobras específicas y clasificación de las lesiones. Se hace referencia al tratamiento artroscópico según el tipo de lesión, así como las complicaciones más frecuentes.

**Conclusiones:** las lesiones del reborde glenoideo superior son difíciles de diagnosticar desde el punto de vista clínico e imaginológico, de allí que la exploración artroscópica es de vital importancia para detectar y tratar esta afección. El tratamiento está basado en diferentes factores como: edad,

lesiones asociadas, actividad del enfermo y tipo de lesión.

**DeCS:** MANGUITO DE LOS ROTADORES; ARTICULACIÓN DEL HOMBRO/lesiones; CAUSALIDAD; ARTROSCOPIA; LITERATURA DE REVISIÓN COMO ASUNTO.

---

## ABSTRACT

**Background:** superior labrum from anterior to posterior lesions could cause pain, limitation of movement and muscular weakness.

**Objective:** to deep about superior labrum from anterior to posterior lesions and its management by arthroscopy.

**Methods:** a search in the databases PubMed, Hinari, SciELO and Medline was done through the information locator EndNote by using the words SLAP lesion, superior labral anterior posterior lesion or repair, resulting in a total of 315 articles which 52 of them selected for review, 48 of them in the last five years. Five books were included, as well.

**Development:** important aspects related to superior labrum from anterior to posterior lesions were described as: anatomic function, predisposing factors, diagnosis based on maneuvers and classification. Arthroscopic treatment was pointed out and complications were mentioned.

**Conclusions:** superior labrum from anterior to posterior lesion is difficult to diagnose clinically, that is why arthroscopy is so important to detect and treat them. Treatment is based on: age, associated lesions, daily activity and kind of lesion.

**DeCS:** ROTATOR CUFF; SHOULDER JOINT/injuries; CAUSALITY; ARTHROSCOPY; REVIEW LITERATURE AS TOPIC.

---

## INTRODUCCIÓN

La primera descripción de la lesión del *labrum* en el reborde glenoideo superior asociada a afección del manguito rotador en un lanzador, fue realizada por Andrews JR, et al, <sup>1</sup> en el año 1985, más tarde el mismo autor reportó esta enfermedad en 73 lanzadores.

Las manifestaciones clínicas más encontradas son: dolor, debilidad muscular, sensación de inestabilidad de la articulación y crepitación. A la exploración física, se debe explorar el rango de

movimiento, fuerza muscular y puntos de dolor a la palpación. <sup>2-4</sup>

El diagnóstico clínico e imaginológico de las lesiones del reborde glenoideo superior (LRGS) se hace difícil debido a la gran cantidad de padecimientos que concommitan y las variaciones anatómicas de la zona, de allí que los síntomas y signos son inespecíficos. Los exámenes imaginológicos tienen un alcance limitado. Por estas razones, la artroscopia se ha convertido en el

estándar de oro para el diagnóstico y tratamiento de esta afección.<sup>5-7</sup>

Las LRGS son observadas con mayor frecuencia en el sexo masculino por debajo de 40 años en el brazo dominante, en pacientes que han realizado actividad física con las manos por encima de la cabeza o de lanzamiento. Otro grupo de pacientes afectados son aquellos con episodios de inestabilidad glenohumeral o traumatismos previos.<sup>8-10</sup>

Las modalidades de tratamiento transitan de la conservadora a la quirúrgica, esta última por la vía artroscópica. El tratamiento conservador está basado en el uso de analgésicos, antiinflamatorios no esteroideos, terapia de rehabilitación y sobre todo la suspensión de la actividad que desencadenó la lesión, si en un período de tres meses las manifestaciones clínicas no remiten, está justificado el tratamiento quirúrgico.<sup>11-13</sup>

El objetivo de este trabajo es profundizar en las LRGS y su tratamiento mediante un enfoque artroscópico.

## MÉTODO

La búsqueda de la información se realizó en un período de dos meses del 1ro de junio de 2016 al 31 de julio de 2016 y se emplearon las siguientes palabras: *SLAP (Superior Labrum from Anterior to Posterior) lesion, superior labral anterior posterior lesion or repair*. A partir de la información obtenida se realizó una revisión bibliográfica de un total de 315 artículos publicados en las bases de datos PubMed, Hinari, SciELO y Medline mediante el gestor de búsqueda y

administrador de referencias EndNote, de ellos se utilizaron 52 citas seleccionadas para realizar la revisión, 48 de ellas de los últimos cinco años. Se incluyeron además, cinco libros.

Se consideraron estudios de pacientes con LRGS. Se excluyeron las investigaciones de pacientes que abordaban las re-intervenciones de las LRGS u otras lesiones asociadas.

Este trabajo tiene un nivel de evidencia III, recomendación B.

## DESARROLLO

Las funciones anatómicas del *labrum* son: inserción de ligamentos, origen de la porción larga del bíceps, incremento del contacto glenohumeral en un 25 %, lo que contribuye a la estabilidad del hombro.<sup>14-16</sup>

Existen factores predisponentes para las LRGS como: disminución del espacio subacromial (menor de cinco milímetros) por el ascenso de la articulación glenohumeral, presencia de acromion tipo II (en forma curva) o III (en forma de gancho) y actividades deportivas de lanzamiento.<sup>17-19</sup>

Resulta importante interpretar las maniobras relacionadas con la LRGS, ya que su positividad responde a otras lesiones en la articulación. Por ejemplo, la prueba de Speed en la cual el paciente eleva el hombro contra resistencia con el codo extendido y el antebrazo supinado, provoca dolor y se considera positiva, pero esta maniobra es también sensible en caso de tendinitis del bíceps, por lo que no es específica de las LRGS.<sup>20-</sup>

Por su parte, la prueba de Yergason que consiste en mover el hombro contra resistencia al estar el antebrazo en supinación y la articulación del hombro en aducción y rotación interna con el codo en 90 grados de flexión, también es positiva de todas las lesiones del bíceps en su trayecto.<sup>23-25</sup>

La prueba o maniobra de O'Brien tiene de un 47 % a un 87 % de sensibilidad y de un 11 % a un 73 % de especificidad, esta maniobra consiste en colocar el hombro en 90 grados de flexión, 10 grados de aducción con el codo extendido y el paciente realiza un movimiento activo contra la resistencia de la flexión del codo, lo que provoca dolor en el hombro.<sup>26-28</sup>

A la exploración física de la articulación del hombro, se puede detectar disminución de la fuerza muscular, debido a la formación de un quiste paralabral que comprime el nervio supraclavicular a nivel de la escotadura espinoglenoidea y conlleva a la debilidad del músculo infraespinoso.<sup>29-31</sup>

Las lesiones del reborde glenoideo superior se clasifican en diferentes tipos, esta clasificación fue descrita por primera vez por Snyder SJ, et al,<sup>32</sup> en el año 1990 y en aquella ocasión estaba compuesta por los cuatro primeros tipos (figura 1). Más tarde, este sistema se expandió hasta la actualidad hasta contar con 10 variantes.<sup>33-35</sup>

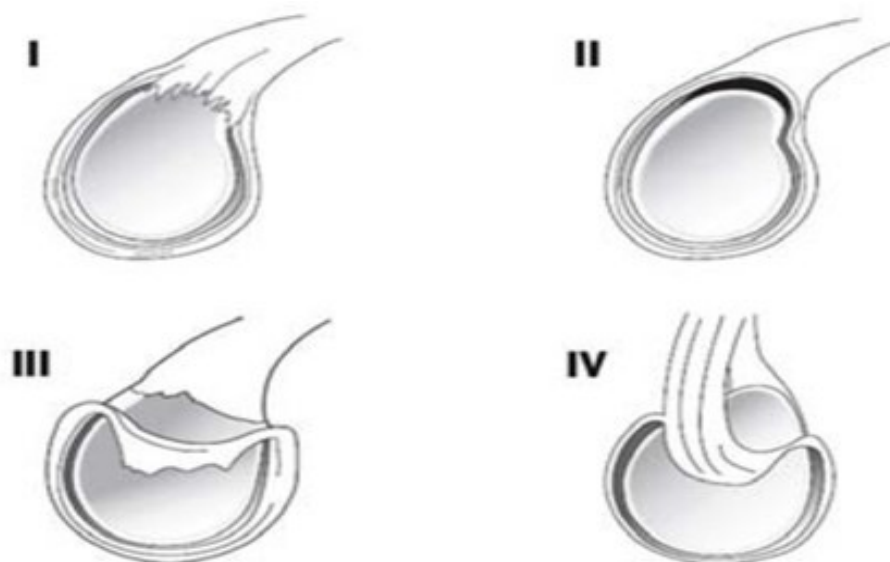
Tipo I. Se considera este variante cuando existen trastornos degenerativos del reborde glenoideo,

lo que se incrementa con la edad (figura 1).<sup>33, 34</sup>

Tipo II. Es la más frecuente en más de un 50 %, ocurre cuando el tendón del bíceps tracciona el borde superior del *labrum* glenoideo, este tipo tiene tres variantes de acuerdo a su localización en: anterior, posterior y antero-posterior. La variante posterior es la más encontrada en los atletas de lanzamiento.<sup>36-38</sup> En pacientes por debajo de 40 años se acompaña por lo general de inestabilidad del hombro. Por otra parte, en enfermos por encima de 40 años se asocia a lesión del manguito rotador y artrosis (figura 1).<sup>39, 40</sup>

Tipo III. Es una lesión en forma de asa de cubo, que es usual se extienda de la región anterior a la posterior. A diferencia de la lesión tipo II, la tipo III no tiene elevación del bíceps (figura 1).<sup>32, 34</sup>

Tipo IV. Lesión en forma de asa de cubo que se extiende al bíceps y lo divide en su inserción en el reborde glenoideo superior, a su vez se subdivide en dos subtipos, el IV A que consiste en que una de las partes separadas del tendón del bíceps es de color rojo y la otra blanca, en esta variante se realiza la resección del asa de cubo y reparación de la otra parte con anclas; por su parte la variante IV B consiste en dos partes de color rojo y es tratada mediante sutura lado a lado (figura 1).<sup>32, 35</sup>



**Figura 1.** Clasificación de las primeras cuatro lesiones descritas del *labrum* superior de la glenoides.

Tipo V. Es una lesión de tipo Bankart, que se extiende a la inserción del bíceps.<sup>32</sup>

Tipo VI. Consiste en una lesión de colgajo del *labrum* de anterior a posterior con tracción superior del tendón del bíceps como en el tipo II.<sup>32, 34</sup>

Tipo VII. La separación de la inserción del bíceps se extiende hasta el ligamento glenohumeral medio.<sup>34, 41</sup>

Tipo VIII. Consiste en la combinación de una lesión tipo II, que se extiende hasta el *labrum* posterior.<sup>35, 41</sup>

Tipo IX. Es una lesión tipo II en combinación con una lesión circunferencial del *labrum*.<sup>34, 41</sup>

Tipo X. Es la combinación de un tipo II con separación del *labrum* postero-inferior.<sup>34, 41</sup>

Los tipos I, II, III, IV y VI se localizan de las horas 11 a la 1. El tipo V de la hora 11 a la 5, el

tipo VII de la 11 a la 3, el tipo VIII de 11 a 7, el tipo IX de 11 a 11 y la X de 11 a 1 o más.<sup>34, 41</sup>

La anestesia empleada es la general endotraqueal combinada con la regional, como el bloqueo interescalénico. La posición quirúrgica puede ser en silla de playa o en decúbito lateral.<sup>42-44</sup>

Los portales artroscópicos más empleados son el posterior estándar y los anteriores, a través de los cuales se realizan las diferentes técnicas artroscópicas.<sup>45-47</sup>

El tratamiento artroscópico está en dependencia del tipo de lesión y de la actividad del enfermo, en caso de lesión tipo I se realiza el desbridamiento del tejido dañado del *labrum*. El tipo II es tratado mediante la re-inserción del tendón en el borde superior del reborde glenoideo por medio de anclas.

En las lesiones tipo III y IV, se realiza el desbridamiento y la resección del asa de cubo, en el caso específico de la tipo IV se realiza reparación o tenodesis del bíceps en dependencia de la severidad de la afección. Las lesiones del tipo V a la VII se asocian a inestabilidad del hombro, la que debe ser tratada y luego realizar la reparación de la inserción superior. En caso de lesiones de los tipos de la VIII a la X, los desgarros del *labrum* deben ser reparados mediante suturas o uso de anclas.<sup>48-50</sup>

Las complicaciones son infrecuentes e incluye: dolor posoperatorio persistente, artrofibrosis, síndrome complejo regional doloroso, infección y las relacionadas con el uso de anclas y suturas.

## CONCLUSIONES

Las LRGS son difíciles de diagnosticar desde el punto de vista clínico e imaginológico, de allí que la exploración artroscópica es de vital importancia para detectar y tratar esta afección. El tratamiento está basado en diferentes factores como: edad, lesiones asociadas, actividad del enfermo y tipo de lesión.

## REFERENCIAS BIBLIOGRÁFICAS

1. Andrews JR, Broussard TS, Carson WG. Arthroscopy of the shoulder in the management of partial tears of the rotator cuff: a preliminary report. *Arthroscopy*. 1985 Jan;1(2):117-22.

2. Clavert P. Glenoid labrum pathology. *Orthop Traumatol Surg Res*. 2015 Feb;101(1 Suppl):S19-24.

3. Kibler WB, Sciascia A. Current practice for the diagnosis of a SLAP lesion: systematic review and physician survey. *Arthroscopy*. 2015 Dec;31(12):2456-69.

4. Moore-Reed SD, Kibler WB, Sciascia AD, Uhl T. Preliminary development of a clinical prediction rule for treatment of patients with suspected SLAP tears. *Arthroscopy*. 2014 Dec;30(12):1540-9.

5. O'Kane JW, Toresdahl BG. The evidenced-based shoulder evaluation. *Curr Sports Med Rep*. 2014 Sep-Oct;13(5):307-13.

6. Popp D, Schöffl V. Superior labral anterior posterior lesions of the shoulder: Current diagnostic and therapeutic standards. *World J Orthop*. 2015 Oct;6(9):660-71.

7. Durban CM, Kim JK, Kim SH, Oh JH. Anterior shoulder instability with concomitant superior labrum from anterior to posterior (SLAP) lesion compared to anterior instability without SLAP Lesion. *Clin Orthop Surg*. 2016 Jun;8(2):168-74.

8. Waterman BR, Cameron KL, Hsiao M, Langston JR, Clark NJ, Owens BD. Trends in the diagnosis of SLAP lesions in the US military. *Knee Surg Sports Traumatol Arthrosc*. 2015 May;23(5):1453-9.

9. Malal JJ, Khan Y, Farrar G, Waseem M. Superior labral anterior posterior lesions of the shoulder. *Open Orthop J*. 2013 Sep;7:356-60.

10. Karzel RP, Snyder SJ. Labral lesions. En: McGinty JB, editor. *Operative Arthroscopy*. 2 nd ed. Philadelphia: Lippincott Raven; 1996. p. 663-76.

11. Ahmad CS, Levine WN. Shoulder and elbow disorders in the athlete. En: Cannada LK, editor.

- Orthopaedic Knowledge Update 11. Rosemont: Am Acad Orthop Surg; 2014. p. 374-5.
12. Blanchette MA, Pham AT, Grenier JM. Conservative treatment of a rock climber with a SLAP lesion: a case report. *J Can Chiropr Assoc.* 2015 Sep;59(3):238-44.
13. Brockmeyer M, Tompkins M, Kohn DM, Lorbach O. SLAP lesions: a treatment algorithm. *Knee Surg Sports Traumatol Arthrosc.* 2016 Feb;24(2):447-55.
14. Arai R, Kobayashi M, Harada H, Tsukiyama H, Saji T, Toda Y, et al. Anatomical study for SLAP lesion repair. *Knee Surg Sports Traumatol Arthrosc.* 2014 Feb;22(2):435-41.
15. Boesmueller S, Fialka C, Pretterklieber ML. The arterial supply of the tendon of the long head of the biceps brachii in the human: a combined anatomical and radiological study. *Ann Anat.* 2014 Dec;196(6):449-55.
16. Denard PJ, Lädermann A, Parsley BK, Burkhart SS. Arthroscopic biceps tenodesis compared with repair of isolated type II SLAP lesions in patients older than 35 years. *Orthopedics.* 2014 Mar;37(3):e292-7.
17. Wieser K, Gerber C, Meyer DC. The throwing shoulder. *Praxis (Bern 1994).* 2016 Feb;105(3):159-65.
18. Lubiawski P, Kaczmarek PK, Ślęzak M, Długosz J, Bręborowicz M, Dudziński W, et al. Problems of the glenohumeral joint in overhead sports - literature review. Part II - pathology and pathophysiology. *Pol Orthop Traumatol.* 2014 May;79:59-66.
19. Schuh A, Eibl P, Pfeiffer M, Manolikakis G. SLAP-lesion of the shoulder. *MMW Fortschr Med.* 2011 Nov;153(47):43-4.
20. Cook C, Beaty S, Kissenberth MJ, Siffri P, Pill SG, Hawkins RJ. Diagnostic accuracy of five orthopedic clinical tests for diagnosis of superior labrum anterior posterior (SLAP) lesions. *J Shoulder Elbow Surg.* 2012 Jan;21(1):13-22.
21. Forsythe B, Frank RM, Ahmed M, Verma NN, Cole BJ, Romeo AA, et al. Identification and treatment of existing copathology in anterior shoulder instability repair. *Arthroscopy.* 2015 Jan;31(1):154-66.
22. Hegedus EJ, Goode AP, Cook CE, Michener L, Myer CA, Myer DM, et al. Which physical examination tests provide clinicians with the most value when examining the shoulder? Update of a systematic review with meta-analysis of individual tests. *Br J Sports Med.* 2012 Nov;46(14):964-78.
23. Nord KD, Brady PC, Wall B. Biceps instability and tendinitis. En: Johnson DH, editor. *Operative Arthroscopy.* 4 th ed. Philadelphia: Wolters Kluwer; 2013. p. 160-78.
24. Sandrey MA. Special physical examination tests for superior labrum anterior-posterior shoulder tears: an examination of clinical usefulness. *J Athl Train.* 2013 Nov-Dec;48(6):856-8.
25. Onyekwelu I, Khatib O, Zuckerman JD, Rokito AS, Kwon YW. The rising incidence of arthroscopic superior labrum anterior and posterior (SLAP) repairs. *J Shoulder Elbow Surg.* 2012 Jun;21(6):728-31.
26. Yildiz V, Aydin A, Kalali F, Topal M, Kose M, Aydin P. The Prevalence of chronic impingement syndrome and SLAP lesion and the sensitivity of O'Brien's test.

- Eurasian J Med. 2012 Dec;44(3):149-52.
27. Bhatnagar A, Bhonsle S, Mehta S. Correlation between MRI and arthroscopy in diagnosis of shoulder pathology. *J Clin Diagn Res.* 2016 Feb;10(2):RC18-21.
28. Kim DS, Yi CH, Kwon KY, Oh JR. Relationship between the extent of labral lesions and the frequency of glenohumeral dislocation in shoulder instability. *Knee Surg Sports Traumatol Arthrosc.* 2013 Feb;21(2):430-7.
29. Lee YK, Han EY, Choi SW, Kim BR, Suh MJ. Type 2 superior labral anterior to posterior lesion-related paralabral cyst causing isolated infraspinatus paralysis: two case reports. *Ann Rehabil Med.* 2015 Oct;39(5):848-52.
30. Saccol MF, Zanca GG, Ejnisman B, de Mello MT, Mattiello SM. Shoulder rotator strength and torque steadiness in athletes with anterior shoulder instability or SLAP lesion. *J Sci Med Sport.* 2014 Sep;17(5):463-8.
31. Tan BY, Lee K. SLAP Lesion with supraglenoid labral cyst causing suprascapular nerve compression: a case report. *Malays Orthop J.* 2012 Jun; 6(SupplA):46-8.
32. Snyder SJ, Karzel RP, Del Pizzo W. SLAP lesions of the shoulder. *Arthroscopy.* 1990 Jun;6(4):274-9.
33. Phillips BB. Arthroscopy of the upper extremity. En: Canale ST, Beaty JH, editors. *Campbell's Operative Orthopaedics.* 12 th ed. Philadelphia: Elsevier; 2013. p. 2479-81.
34. Rapley JH, Barber FA. Labral (including SLAP) lesions: classification and repair techniques. En: Johnson DH, editor. *Operative Arthroscopy.* 4 th ed. Philadelphia: Wolters Kluwer; 2013. p. 149-59.
35. Romeo AA, Chalmers PN, Mellano CR. Arthroscopic superior labral anteroposterior repair. En: Ruy RKN, Angelo RL, Abrams JS, editors. *The shoulder: AANA Advance Arthroscopic Surgical techniques.* Thorofare: Slack Incorporated; 2016. p. 297-311.
36. Tayrose GA, Karas SG, Bosco J. Biceps tenodesis for type II SLAP tears. *Bull Hosp Jt Dis (2013).* 2015 Jun;73(2):116-21.
37. Sayde WM, Cohen SB, Ciccotti MG, Dodson CC. Return to play after type II superior labral anterior-posterior lesion repairs in athletes: a systematic review. *Clin Orthop Relat Res.* 2012 Jun;470(6):1595-600.
38. Castagna A, De Giorgi S, Garofalo R, Tafuri S, Conti M, Moretti B. A new anatomic technique for type II SLAP lesions repair. *Knee Surg Sports Traumatol Arthrosc.* 2016 Feb;24(2):456-63.
39. Ek ET, Shi LL, Tompson JD, Freehill MT, Warner JJ. Surgical treatment of isolated type II superior labrum anterior-posterior (SLAP) lesions: repair versus biceps tenodesis. *J Shoulder Elbow Surg.* 2014 Jul;23(7):1059-65.
40. Erickson J, Lavery K, Monica J, Gatt C, Dhanwan A. Surgical treatment of symptomatic superior labrum anterior-posterior tears in patients older than 40 years: a systematic review. *Am J Sports Med.* 2015 May;43(5):1274-82.
41. Tokish JM, Ryu RKN. SLAP lesions. En: Milano G, Grasso A, editors. *Shoulder Arthroscopy.* London: Springer Verlag; 2014. p. 249-61.
42. Kibler WB, Sciascia A. Current practice for the surgical treatment of SLAP lesions: a systematic review. *Arthroscopy.*

2016 Apr;32(4):669-83.

43. Strauss EJ, Salata MJ, Sershon RA, Garbis N, Provencher MT, Wang VM, et al. Role of the superior labrum after biceps tenodesis in glenohumeral stability. *J Shoulder Elbow Surg.* 2014 Apr;23(4):485-91.

44. Gottschalk MB, Karas SG, Ghattas TN, Burdette R. Subpectoral biceps tenodesis for the treatment of type II and IV superior labral anterior and posterior lesions. *Am J Sports Med.* 2014 Sep;42(9):2128-35.

45. Hoppenfeld S, Boer P de. *Surgical Exposures in Orthopaedics.* 3rd ed. Philadelphia: Lippincott Williams & Wilkins; 2003.

46. Kany J, Guinand R, Amaravathi RS, Alassaf I. The keyhole technique for arthroscopic tenodesis of the long head of the biceps tendon. In vivo prospective study with a radio-opaque marker. *Orthop Traumatol Surg Res.* 2015 Feb;101(1):31-4.

47. Patterson BM, Creighton RA, Spang JT, Robertson JR, Kamath GV. Surgical trends in the treatment of superior labrum anterior and posterior lesions of the shoulder: analysis of data from the American Board of Orthopaedic Surgery Certification Examination Database. *Am J Sports Med.* 2014 Aug;42(8):1904-10.

48. Boddula MR, Adamson GJ, Gupta A, McGarry MH, Lee TQ. Restoration of labral anatomy and biomechanics after superior labral anterior posterior repair: comparison of matters versus simple technique. *Am J Sports Med.* 2012 Apr;40(4):875-81.

50. Kim SJ, Kim SH, Lee SK, Lee JH, Chun YM. Footprint contact restoration between the biceps

-labrum complex and the glenoid rim in SLAP repair: a comparative cadaveric study using pressure-sensitive film. *Arthroscopy.* 2013 Jun;29(6):1005-11.

51. Ok JH, Kim YS, Kim JM, Yoon KS. A new technique of arthroscopic fixation using double anchors for SLAP lesions. *Knee Surg Sports Traumatol Arthrosc.* 2012 Oct;20(10):1939-46.

52. Gulacti U, Can C, Erdogan MO, Lok U, Buyukaslan H. Posttraumatic persistent shoulder pain: Superior labrum anterior-posterior (SLAP) lesions. *Am J Case Rep.* 2013 Aug;14:308-10.

53. Weber SC, Martin DF, Seiler JG 3rd, Harrast JJ. Superior labrum anterior and posterior lesions of the shoulder: incidence rates, complications, and outcomes as reported by American Board of Orthopedic Surgery. Part II candidates. *Am J Sports Med.* 2012 Jul;40(7):1538-43.

Recibido: 14 de agosto de 2016

Aprobado: 1 de marzo de 2017

Dr. C. Alejandro Álvarez López. Doctor en Ciencias Médicas. Especialista de II grado en Ortopedia y Traumatología. Hospital Universitario Manuel Ascunce Domenech. Profesor Titular. Investigador agregado del CITMA. Máster en Urgencias Médicas. Universidad de Ciencias Médicas de Camagüey. Camagüey, Cuba. Email: [aal.cmw@infomed.sld.cu](mailto:aal.cmw@infomed.sld.cu)