



Revista Argentina de Microbiología

ISSN: 0325-7541

ram@aam.org.ar

Asociación Argentina de Microbiología
Argentina

Cruz Choappa, Rodrigo M.; Vieille Oyarzo, Peggy I.; Carvajal Silva, Laura C.
Aislamiento de *Sporothrix pallida* complex en muestras clínicas y ambientales de Chile
Revista Argentina de Microbiología, vol. 46, núm. 4, octubre-diciembre, 2014, pp. 311-314
Asociación Argentina de Microbiología
Buenos Aires, Argentina

Disponible en: <http://www.redalyc.org/articulo.oa?id=213032862006>


- Cómo citar el artículo
- Número completo
- Más información del artículo
- Página de la revista en redalyc.org

redalyc.org

Sistema de Información Científica

Red de Revistas Científicas de América Latina, el Caribe, España y Portugal

Proyecto académico sin fines de lucro, desarrollado bajo la iniciativa de acceso abierto



INFORME BREVE

Aislamiento de *Sporothrix pallida complex* en muestras clínicas y ambientales de Chile

Rodrigo M. Cruz Choappa^{a,b,*}, Peggy I. Vieille Oyarzo^{a,c} y Laura C. Carvajal Silva^a

^a Cátedra de Micología, Facultad de Medicina, Universidad de Valparaíso, Valparaíso, Chile

^b Unidad de Infectología, Hospital Carlos van Buren de Valparaíso, Valparaíso, Chile

^c Departamento de Anatomía Patológica, Facultad de Medicina, Universidad de Valparaíso, Valparaíso, Chile

Recibido el 10 de marzo de 2014; aceptado el 19 de agosto de 2014.

PALABRAS CLAVE

Sporothrix pallida
complex;
Onychomycosis;
Ambiente

KEYWORDS

Sporothrix pallida
complex;
Onychomycosis;
Environment

Resumen

Se informa para Chile el aislamiento de *S. pallida complex* desde muestras médicas y del suelo del hogar de una paciente. Los hongos del complejo *Sporothrix schenckii* pueden causar distintas infecciones. En Chile, los aislamientos médicos y ambientales de este complejo son poco frecuentes. El objetivo de este trabajo fue identificar un agente atípico en un caso de onychomycosis y detectar su presencia en el suelo del jardín del hogar de la paciente. Para esto, las muestras clínicas se obtuvieron por raspado subungueal del primer dedo del pie derecho, y las muestras de suelo, de diferentes sectores del jardín. La identificación de las especies se realizó por morfofisiología y para la confirmación molecular se envió una de las cepas aisladas de la uña de la paciente al CBS (14.062). Se identificó *S. pallida complex* tanto de las muestras de uña como de aquellas provenientes del suelo del jardín.

© 2014 Asociación Argentina de Microbiología. Publicado por Elsevier España, S.L. Todos los derechos reservados.

Isolation of *Sporothrix pallida complex* in clinical and environmental samples from Chile

Abstract

The isolation of *S. pallida complex* from medical samples and home garden soil of a patient in Chile is here reported. Fungi of the *Sporothrix schenckii complex* can cause various infections. In Chile, the medical and environmental isolates of these this complex are rare. The aim of this study was to identify an unusual agent in a case of onychomycosis and to detect its presence in the patient's home garden. For this purpose, clinical samples were obtained by scraping the patient's subungueal first right toe nail as well as by taking

* Autor para correspondencia.

Correo electrónico: rcruzchoappa@gmail.com (R.M. Cruz Choappa).

soil samples from different areas of her home garden. Species identification was performed by morphophysiology and one of the strains isolated from the patient's toe nail was sent to CBS for molecular confirmation (14.062). *S. pallida* complex was identified both from the patient's toe nail and samples taken from her home garden.

© 2014 Asociación Argentina de Microbiología. Published by Elsevier España, S.L. All rights reserved.

La esporotricosis es una infección granulomatosa crónica cuya presentación clínica más frecuente es el compromiso linfocutáneo de las extremidades³. Esta infección es considerada una enfermedad profesional, ya que afecta principalmente a jardineros, agricultores, veterinarios y personas que sufren alguna lesión traumática cutánea¹⁰. Es provocada por hongos dimorfos del complejo *Sporothrix schenckii*, los cuales se encuentran frecuentemente en la tierra y en plantas espinosas de zonas tropicales o subtropicales^{10,15}. Estudios fenotípicos, fisiológicos y moleculares han demostrado que *S. schenckii* es un complejo de especies, entre ellas *S. schenckii sensu stricto*, *S. luriei*, *S. brasiliensis* y *S. globosa* tienen importancia médica y veterinaria, mientras que *S. mexicana* y *S. pallida* son principalmente aisladas de muestras medioambientales^{6,9,14}. Los distintos análisis filogenéticos de *S. pallida*, *S. albicans* y *S. nivea* revelan una similitud significativa entre ellas, por lo que se ha propuesto que estas tres especies, estrechamente relacionadas, sean llamadas *S. pallida complex*^{13,14}.

Si bien se ha descrito que estas especies son cosmopolitas, los casos diagnosticados en Chile han sido escasos y correspondieron a la forma linfocutánea³. El aislamiento de especies del complejo *Sporothrix* en casos de onicomicosis es poco frecuente; solo se encuentran algunas comunicaciones en la literatura^{2,4}.

El objetivo de esta publicación es comunicar la presencia de *S. pallida complex* asociada a un caso de onicomicosis de pie en muestras clínicas y en muestras de suelo del jardín de una paciente de Chile.

Caso clínico

Paciente femenina de 64 años, residente de Viña del Mar, sin antecedentes mórbidos de importancia. Realiza a diario trabajos de jardinería en su hogar con pies descalzos. Consulta por presentar lesión en la uña del primer dedo del pie derecho, de un año de evolución. La lesión se caracterizaba por el engrosamiento subungueal y el cambio en la coloración lateral (fig. 1). Una vez tomadas las muestras, aislado e identificado el agente causal, se realizó tratamiento con itraconazol 200 mg/día durante 12 semanas. La respuesta clínica fue buena; las lesiones de la uña desaparecieron.

Muestras clínicas

Se obtuvieron 3 muestras en distintos tiempos por raspado subungueal del primer dedo del pie derecho mediante bisturí estéril (la paciente fue citada en 3 fechas distintas a lo largo de 45 días). El examen microscópico directo se realizó

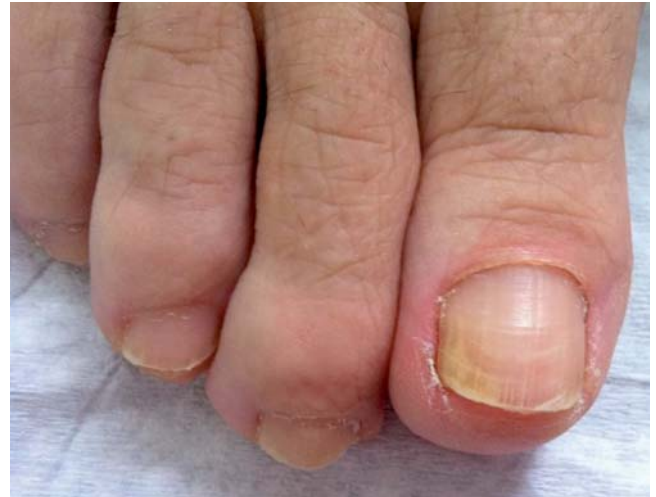

Figura 1 Uña del pie derecho de la paciente. Se observa cambio de coloración y engrosamiento subungueal del borde lateral.

mediante el montaje del material en una solución acuosa de KOH al 20 % entre porta y cubreobjetos; los cultivos se realizaron en agar de Sabouraud (glucosa, 20 g; peptona, 10 g; agar-agar, 20 g; cloranfenicol, 0,25 g; agua destilada, 1000 ml) y en lactrimel (harina de trigo, 14 g; miel, 7 g; leche de vaca descremada, 14 g; agar-agar, 14 g; cloranfenicol, 0,25 g; agua destilada, 1000 ml); los medios de cultivo fueron preparados en nuestro laboratorio. La incubación en ambos medios se realizó a 26 °C y 37 °C.

Muestras ambientales

Con una cucharilla metálica se obtuvo tierra de diferentes partes del jardín del hogar. Dichas muestras fueron introducidas en bolsas plásticas (numeradas según el sector al que pertenecían) para ser transportadas hasta el laboratorio. Posteriormente se emplearon tubos cónicos estériles Miniplast de 15 ml, en los que se colocaron aproximadamente 2,5 g de la muestra de tierra y 12,5 ml de agua estéril; estos se agitaron durante 10 minutos en vórtex, para luego dejarlos 20 minutos en reposo. Después se tomaron alícuotas de 0,5 ml del sobrenadante mediante pipeta de cristal estéril y se inocularon en placas de Petri que contenían agar Sabouraud adicionado con cicloheximida (400 µg/l) y cloranfenicol (0,25 g/l).

A partir de las colonias morfológicamente compatibles con *Sporothrix* spp. se realizaron resiembras en agar con extracto de papa y glucosa (PDA; papa, 200 g; glucosa, 10 g; agar agar, 18 g; agua destilada, 1000 ml); estas placas se

incubaron a 26 °C. Para identificar los hongos, se consideraron tanto las características de las colonias (color de la superficie y el reverso, textura, velocidad de crecimiento, producción de exudados y pigmentos solubles) como las características morfológicas de las estructuras vegetativas y reproductivas (diámetro de las hifas y los conidióforos, forma, tamaño, ornamentación, disposición y coloración de los conidios). El estudio fisiológico fue realizado según Marimón *et al.*⁹, evaluando el crecimiento en PDA a 30 °C y a 37 °C durante 21 días, y la asimilación de azúcares en agar base nitrogenado con sacarosa y rafinosa.

En el examen microscópico directo solo se observaron escasas células levaduriformes. En los cultivos de la uña se desarrolló un hongo filamentososo de color blanquecino; este color no se modificó a lo largo del período de incubación (fig. 2). Al microscopio de luz (Zeiss® Axiostar Plus) con azul de lactofenol y azul de algodón, se observaron hifas delgadas, hialinas, septadas y ramificadas, con abundantes conidios hialinos, ovoides, de 4-7 × 1,6-2,5 µm, en agrupaciones simpodiales en la región terminal del conidióforo (fig. 3). En PDA las colonias midieron entre 50 y 60 mm de diámetro, tanto a 30 °C como a 37 °C. La prueba de asimilación de azúcares fue positiva para la sacarosa y negativa para la rafinosa. Todos estos resultados fueron compatibles con *S. pallida* complex⁸. Con respecto al estudio ambiental, a partir de los 5 puntos de muestreo se aisló un total de 29 colonias compatibles con *S. pallida* complex. La identificación de dichos aislamientos se realizó siguiendo la misma metodología que se empleó para identificar las cepas aisladas de la uña de la paciente.

Para la identificación molecular se envió uno de los aislamientos de la uña al CBS-KNAW Fungal Biodiversity Centre. Sobre la base de la comparación molecular del gen 26S del ARN ribosomal, región de la subunidad D1 y D2 (LSU); de un fragmento parcial del gen de β-tubulina; de la ITS 1 y 2 y del gen 5.8S (SU), esta cepa pertenece al complejo de especies de *Sporothrix pallida* (CBS 14.062). Las secuencias se compararon con las depositadas en GenBank usando BLAST y en una gran base de datos de hongos de ese centro.

Las distintas especies del complejo *Sporothrix schenckii* se aíslan principalmente en áreas geográficas tropicales y



Figura 2 Colonia de *Sporothrix pallida* complex aislado de paciente con onicomiosis (PDA; 7 días de incubación a 30 °C).

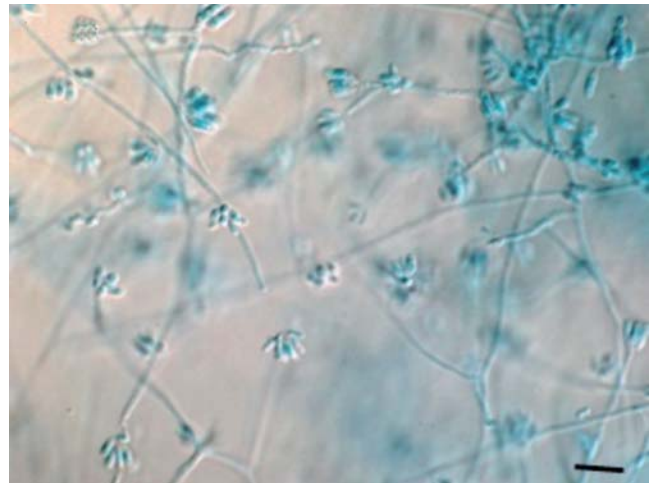


Figura 3 Conidióforos y conidios de *Sporothrix pallida* complex aislado de paciente (barra = 10 µm).

subtropicales, como las correspondientes a Brasil, India, México y Perú, donde el promedio de temperatura es de 20 a 25 °C, y la humedad ambiental, superior a 90 %^{3,11}. Las condiciones climáticas de Viña del Mar corresponden a un clima templado-cálido, con lluvias invernales y estación seca prolongada (7 a 8 meses), con una humedad promedio del 82 %⁷. Estas condiciones no serían las más favorables para el desarrollo de especies del género *Sporothrix*; sin embargo, se pudo demostrar en este estudio la presencia de *S. pallida* complex, lo que sugiere que este tendría un mayor poder adaptativo a las condiciones medioambientales del descrito hasta ahora.

Los aislamientos de hongos ambientales causantes de onicomiosis son cada vez más frecuentes; son predominantes entre ellos varias especies pertenecientes a los géneros *Acremonium*, *Fusarium* y *Scopulariopsis*⁸. Sin embargo, la literatura médica solo recoge un trabajo donde se describen casos de onicomiosis debidas a especies del género *Sporothrix*². *Sporothrix pallida* complex se reconoce como un hongo cosmopolita, especialmente presente en Europa y en Asia⁹. En Sudamérica, su presencia fue comunicada en Brasil, en un caso de infección cutánea de un felino¹², y en Chile, en un caso de onicomiosis, donde además se aisló *Trichophyton rubrum*⁴. En el presente trabajo se aisló de una muestra clínica y, por primera vez, del medioambiente.

Modelos de infección en ratones han demostrado la baja patogenicidad de esta especie¹ y su incapacidad para provocar infecciones diseminadas, a pesar de su termotolerancia⁵. Debido a su aislamiento, tanto de la uña de la paciente (en 3 ocasiones) como de las muestras de tierra del jardín en donde la paciente trabaja habitualmente, concluimos que este hongo podría ser el agente etiológico de la onicomiosis, y el suelo, su reservorio.

Marimón *et al.*⁹ han propuesto una clave morfofisiológica para diferenciar las especies clínicamente relevantes del género *Sporothrix* basada en la pigmentación de los conidios, el crecimiento en PDA a diferentes temperaturas y la asimilación de azúcares. Este método tiene la ventaja de ser económico y, por lo tanto, de fácil implementación en la mayoría de los laboratorios de micología. Sin embargo, la identificación molecular del género *Sporothrix* mediante

la secuenciación de los genes de la calmodulina y de la β -tubulina es una herramienta fundamental, ya que limita los errores derivados de la variabilidad morfológica que pueden presentar ciertas cepas^{9,14}.

Responsabilidades éticas

Protección de personas y animales. Los autores declaran que para esta investigación no se han realizado experimentos en seres humanos ni en animales.

Confidencialidad de los datos. Los autores declaran que han seguido los protocolos de su centro de trabajo sobre la publicación de datos de pacientes.

Derecho a la privacidad y consentimiento informado. Los autores han obtenido el consentimiento informado de los pacientes y/o sujetos referidos en el artículo. Este documento obra en poder del autor de correspondencia.

Financiamiento

Financiado con recursos de la Cátedra de Micología de la Universidad de Valparaíso, Chile.

Conflicto de intereses

Los autores declaran no tener ningún conflicto de intereses.

Bibliografía

1. Arrillaga-Moncrieff I, Capilla J, Mayayo E, Marimon R, Mariné M, Gené J, Cano J. Different virulence levels of the species of *Sporothrix* in a murine model. *Clin Microbiol Infect*. 2009;15:651-5.
2. Conti-Díaz I. Estudio micológico de 85 casos de onicopatías. *An Fac Med Univ Montevideo*. 1964;49:535-40.
3. Cruz R, Vieille P, Oschilewski D. Aislamiento ambiental de *Sporothrix globosa* en relación a un caso de esporotricosis linfo-cutánea. *Rev Chilena Infectol*. 2012;29:401-5.
4. Cruz R, Vieille P, Opazo D, Soto I. Aislamiento de *Sporothrix pallida* y *Trichophyton rubrum* en onicomicosis de mano. *Bol Micol*. 2013;28:26-30.
5. da Rosa AC, Scroferneker ML, Vettorato R, Gervini RL, Vettorato G, Weber A. Epidemiology of sporotrichosis: a study of 304 cases in Brazil. *J Am Acad Dermatol*. 2005;52(3 Pt 1):451-9.
6. de Meyer EM, de Beer ZW, Summerbell RC, Moharram AM, de Hoog GS, Vismar HF, Wingfield MJ. Taxonomy and phylogeny of new wood- and soil-inhabiting *Sporothrix* species in the *Ophiostoma stenoceras-Sporothrix schenckii* complex. *Mycologia*. 2008;100:647-61.
7. Dirección meteorología de Chile [página en internet]. Santiago. Climatología [actualizada 1 Ene 2013; consultado 16 May 2013]. Disponible en: <http://www.meteochile.gob.cl/>
8. Escobar ML, Carmona-Fonseca J. Onicomicosis por hongos ambientales no dermatofíticos. *Rev Iberoam Micol*. 2003;20:6-10.
9. Marimon R, Cano J, Gené J, Sutton DA, Kawasaki M, Guarro J. *Sporothrix brasiliensis*, *S. globosa*, and *S. mexicana*, three new *Sporothrix* species of clinical interest. *J Clin Microbiol*. 2007;45:3198-206.
10. Mendoza M, Diaz E, Alvarado P, Romero E, Bastardo de Albornoz MC. Aislamiento de *Sporothrix schenckii* del medio ambiente en Venezuela. *Rev Iberoam Micol*. 2007;24:317-9.
11. Mesa-Arango A, del Rocio M, Perez-Mejia A, Navarro-Barranco H, Souza V, Zuniga G, Toriello C. Phenotyping and genotyping of *Sporothrix schenckii* isolates according to geographic origin and clinical form of sporotrichosis. *J Clin Microbiol*. 2002;40:3004-11.
12. Oliveira DC, Lopes PG, Spader TB, Mahl CD, Tronco-Alves GR, Lara VM, Santurio J, Hartz Alves S. Antifungal susceptibilities of *Sporothrix albicans*, *S. brasiliensis*, and *S. luriei* of the *S. schenckii* complex identified in Brazil. *J Clin Microbiol*. 2011;49:3047-9.
13. Oliveira MM, Almeida-Paes R, Gutierrez-Galhardo MC, Zancoppe-Oliveira RM. Molecular identification of the *Sporothrix schenckii* complex. *Rev Iberoam Micol*. 2014;31:2-6.
14. Romeo O, Scordino F, Criseo G. New insight into molecular phylogeny and epidemiology of *Sporothrix schenckii* species complex based on calmodulin-encoding gene analysis of Italian isolates. *Mycopathologia*. 2011;172:179-86.
15. Sánchez-Alemán MA, Araiza J, Bonifaz A. Aislamiento y caracterización de cepas silvestres de *Sporothrix schenckii* e investigación de reactores a la esporotricina. *Gac Med Mex*. 2004;140:507-12.