



Jornal Vascular Brasileiro

ISSN: 1677-5449

jvascbr.ed@gmail.com

Sociedade Brasileira de Angiologia e de
Cirurgia Vascular
Brasil

Aun, Ricardo; Tavares Saliture Neto, Fernando; Lederman, Alex; Waksman, Hilton
Tratamento endoluminal de aneurismas anastomóticos na aorta abdominal: relato de dois casos
Jornal Vascular Brasileiro, vol. 5, núm. 1, marzo, 2006, pp. 58-62
Sociedade Brasileira de Angiologia e de Cirurgia Vascular
São Paulo, Brasil

Disponível em: <http://www.redalyc.org/articulo.oa?id=245016534011>

- Como citar este artigo
- Número completo
- Mais artigos
- Home da revista no Redalyc

redalyc.org

Sistema de Informação Científica
Rede de Revistas Científicas da América Latina, Caribe, Espanha e Portugal
Projeto acadêmico sem fins lucrativos desenvolvido no âmbito da iniciativa Acesso Aberto

Tratamento endoluminal de aneurismas anastomóticos na aorta abdominal: relato de dois casos

Endovascular treatment of abdominal aortic anastomotic aneurysms: report of two cases

Ricardo Aun, Fernando Tavares Saliture Neto, Alex Lederman, Hilton Waksman*

Resumo

Os aneurismas anastomóticos que envolvem a anastomose proximal de reconstruções do território aorto-ilíaco são graves, e as operações convencionais para sua correção são complexas e passíveis de graves complicações. Apresentamos dois casos de aneurismas de anastomoses proximais de enxerto aorto-bifemoral que ocorreram após 15 e 18 anos, respectivamente, de evolução dos enxertos e que foram corrigidos pela técnica endoluminal. Ambos os pacientes evoluíram bem e foram submetidos a controle pela tomografia computadorizada com 12 e 6 meses de evolução, respectivamente, com exclusão do aneurisma.

Palavras-chave: Pseudo-aneurisma, tratamento endoluminal.

Abstract

Proximal anastomosis aneurysm is a rare and severe complication in aortofemoral bypass surgery. Surgical treatment is complex and has a high morbidity and mortality rate. We report two cases of proximal anastomosis aneurysm in late follow up of aortobifemoral bypass surgery, which occurred 15 and 18 years, respectively, after the bypasses and were repaired by the endovascular technique. Both patients progressed well and were submitted to 6- and 12-month follow-up CT scans showing aneurysm exclusion.

Key words: Pseudoaneurysm, endovascular treatment.

O aneurisma anastomótico é uma complicação dos enxertos vasculares, e sua incidência varia de 0,2 a 15%, conforme o território analisado e os materiais empregados¹⁻⁵. Pode se relacionar a qualquer sutura que envolva as artérias, seja artério-arterial, artério-venosa (como implantes autógenos) ou artério-protética. Estas últimas são consideradas complicações graves, particularmente quando envolvem reconstruções do território aorto-ilíaco, pois, com frequência, evoluem de maneira fatal e podem envolver a anastomose proximal e as distais.

Ocorre por desgaste da prótese ou do fio de sutura, por infecção ou por uma fraqueza da própria parede arterial². Van den Akker observou que o desenvolvi-

mento de falso aneurisma anastomótico está significativamente correlacionado com hipertensão arterial sistêmica⁴.

Quando relacionado à infecção, podem surgir alguns sinais, como fistula cutânea com saída de secreção seropurulenta ou febre recorrente. Quando ocorrem por desgaste do material, em geral são assintomáticos e observados mais tardiamente ao exame físico ou nos exames de imagem de controle do enxerto.

Independente da causa, os aneurismas anastomóticos, particularmente os que envolvem as anastomoses proximais de próteses aorto-bifemorais ou ilíacas, têm grande probabilidade de ruptura ou de formarem fistulas com o duodeno e devem ser corrigidos^{2,6,7}. Na vigência de infecção, a prótese vascular deve ser removida e substituída por material autógeno, ou deve-se confeccionar um enxerto extra-anatômico para derivar o fluxo sanguíneo deste território acometido.

Quando não há evidência de infecção, pode-se optar pela troca da prótese por outra ou apenas por

* Centro Paulista de Cirurgia Vascular, São Paulo, SP.

Artigo submetido em 11.10.05, aceito em 15.03.06.

um reforço da anastomose (na tentativa de minimizar a agressão cirúrgica) ou por tratamento endovascular^{1,3,8-15}.

Por se tratar de reoperação, é um procedimento cirúrgico difícil, associado a uma morbimortalidade mais elevada do que a correção de um aneurisma de aorta ou cirurgia de derivação aorto-bifemoral. Mulder et al., em estudo de grande casuística, apontam mortalidade que varia entre 7,6 e 24%⁵.

O tratamento endovascular com endoprótese revestida para correção dos aneurismas anastomóticos, envolvendo o segmento infra-renal da aorta renal, já foi empregado por alguns com bons resultados, em casos sem evidência de infecção e com um colo adequado. Essa técnica apresenta baixa complexidade de execução e bons resultados, segundo autores que a empregaram^{6,15}.

Neste artigo, relatamos a utilização da técnica endovascular para correção de aneurisma anastomótico de aorta infra-renal em dois pacientes, submetidos previamente a enxerto de derivação aorto-bifemoral por doença oclusiva há 18 e 15 anos, respectivamente.

Relato dos casos

Caso 1

Paciente do sexo masculino, 68 anos de idade, hipertenso, havia sido submetido a enxerto aorto-bifemoral há 18 anos por doença oclusiva aorto-iliaca bilateral. Estava em acompanhamento pós-operatório quando se diagnosticou, através de ultra-som abdominal, a presença de aneurisma anastomótico na aorta infra-renal, com diâmetro de 4,5 cm. Não havia sinais clínicos e laboratoriais de infecção envolvendo a prótese. A angiotomografia confirmou este achado (Figura 1). O enxerto estava pérvio em seus dois ramos, e decidiu-se por correção endovascular do pseudo-aneurisma.

Utilizou-se uma endoprótese aorto-monoiliaca para o ramo direito do enxerto, oclusão do ramo esquerdo e enxerto fêmoro-femoral cruzado (Figura 2). O paciente encontra-se com 1 ano de pós-operatório, com o aneurisma anastomótico excluído e os membros inferiores revascularizados.

Caso 2

Paciente do sexo masculino, 57 anos, obeso, hipertenso. Tratado cirurgicamente de doença oclu-

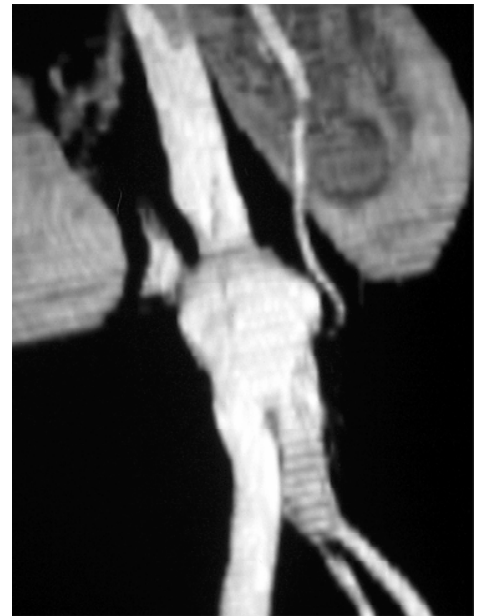

Figura 1 - Caso 1: angiotomografia evidenciando aneurisma anastomótico de aorta abdominal infra-renal

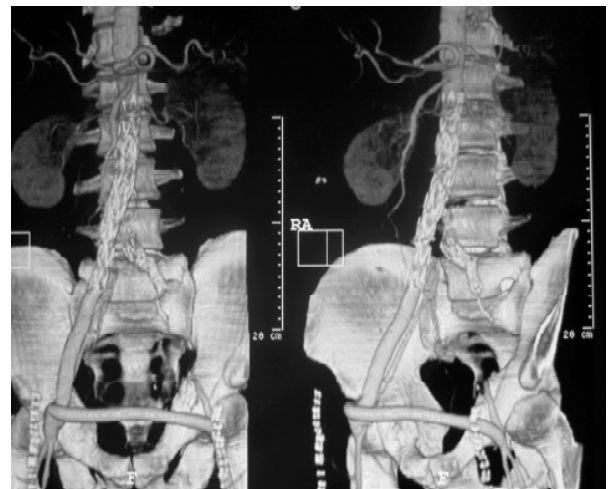


Figura 2 - Caso 1: angiotomografia mostrando a correção endovascular aorto-monoiliaca com enxerto femoral cruzado

siva aorto-iliaca bilateral com enxerto aorto-bifemoral há 15 anos. Neste período de pós-operatório, foi identificado, ao ultra-som, um aneurisma anastomótico de aorta infra-renal, inicialmente de 2 cm, que cresceu até 4,3 cm. Realizou-se angiotomografia pré-operatória (Figura 3).

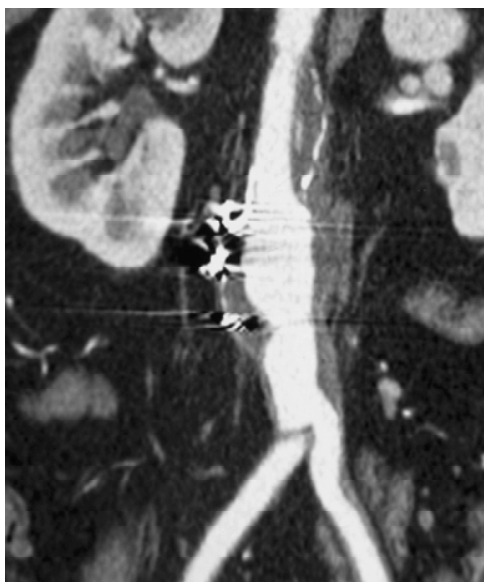

Figura 3 - Caso 2: angiotomografia com aneurisma anastomótico de aorta abdominal infra-renal

Foi realizada correção endovascular do pseudo-aneurisma, utilizando-se uma endoprótese tubular aórtica posicionada justa-renal até a bifurcação do enxerto, também por via femoral. O paciente se encontra com 3 meses de pós-operatório, com evolução satisfatória (Figuras 4 e 5).

Discussão

A incidência real dos aneurismas anastomóticos de aorta não é bem conhecida, pois nem todos os pacientes operados por aneurismas ou doença oclusiva são acompanhados a longo prazo, e trata-se de uma doença, em geral, assintomática. Entretanto, van den Akker estimou, em grande casuística, que a incidência de falso aneurisma em aorta seja de 4,8%; em artérias ilíacas, de 6,3%; e em artérias femorais, de 13,6%⁴.

A melhor forma de controle desta complicação é através de exames de imagem (ultra-sonografia ou angiotomografia), que devem ser realizados nos controles tardios dos pacientes submetidos a enxerto aórtico¹⁶. Gautier coloca que, frente ao diagnóstico de falso aneurisma envolvendo a artéria femoral, deve-se suspeitar e investigar logo a presença de falso aneurisma aórtico⁶.

Uma vez estabelecido o diagnóstico do aneurisma anastomótico envolvendo a aorta abdominal, é aceito que se realize o tratamento cirúrgico nos casos em que

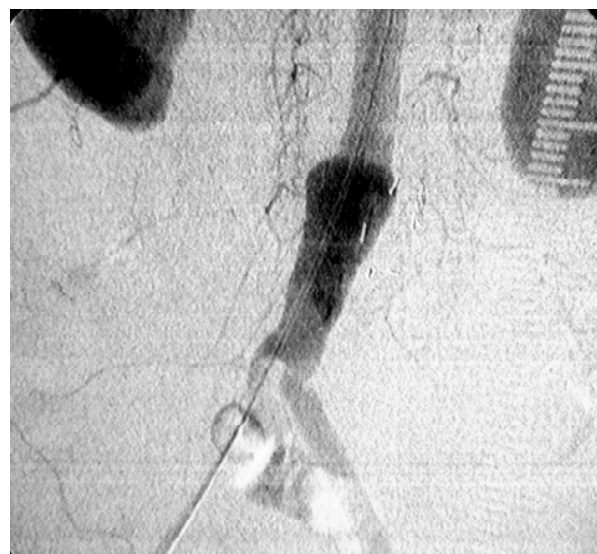


Figura 4 - Caso 2: arteriografia intra-operatória do aneurisma anastomótico envolvendo a aorta abdominal e prótese

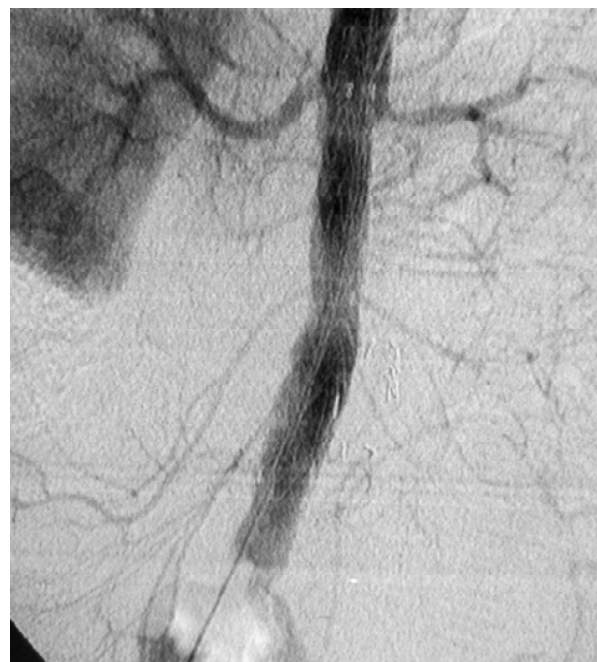

Figura 5 - Caso 2: arteriografia intra-operatória após correção endovascular com prótese tubular aórtica e exclusão do aneurisma (a prótese está posicionada entre as artérias renais e artérias ilíacas comuns)

o diâmetro exceda 4,5 cm, já que a mortalidade devido à ruptura do mesmo pode chegar a 60%, e há alta probabilidade de formação da fistula aorto-entérica ou aorto-duodenal⁷.

As principais causas que levam à formação do falso aneurisma são hipertensão arterial sistêmica, desgaste da prótese ou fio de sutura, enfraquecimento da parede arterial ou infecção da prótese⁴. Essas características denotam um contexto de um paciente mais idoso, com comorbidades clínicas e, algumas vezes, enfraquecido por uma infecção presente, o que eleva bastante o risco cirúrgico. Soma-se a isso, o fato de se tratar de uma reoperação arterial, com dissecação de áreas de fibrose de retroperitônio, aderências de órgãos abdominais, muitas vezes a necessidade de clampeamento aórtico supra-renal ou supra-celiaco e a incidência maior de infecções que ocorrem nas reoperações vasculares^{17,18}.

Mulder et al. relataram uma mortalidade operatória geral, em sua casuística, de 7,6%, sendo 24% nos casos de urgência e 4,5% nos casos operados eletivamente⁵.

Como opção cirúrgica, muitas vezes é necessária a troca do enxerto. Nos casos de infecção, essa conduta é obrigatória, assim como a drenagem do material purulento perianastomótico. Nas outras situações, numa tentativa de diminuir a morbidade cirúrgica, pode-se optar por refazer a anastomose ou interpor entre a aorta e o enxerto prévio um segmento de prótese nova. Por outro lado, nos casos mais graves, pode-se optar por retirada da prótese e confecção de enxerto extra-anatômico.

Em alguns casos, mais selecionados ainda, pode-se optar por correção endovascular dos aneurismas anastomóticos. São condições fundamentais para a indicação desta técnica a ausência de sinais de infecção e a presença de colo justa-renal para fixação da endoprótese.

Em vários estudos publicados com esta técnica, todos mostram ausência de mortalidade operatória, tempo de internação reduzido e elevada taxa de sucesso na exclusão do falso aneurisma a curto e médio prazo^{3,8-10,12,13,15}.

As opções para o tratamento endovascular incluem endopróteses aorto-monoiliacas com oclusão contralateral e confecção de enxerto femoral cruzado, endopróteses tubulares aórticas ou endopróteses aórticas bifurcadas. O fator limitante para a escolha da endoprótese geralmente é a distância entre o óstio das artérias renais e a bifurcação do enxerto, de modo a acomodar a

endoprótese com segurança, para não haver migração ou vazamento (*endoleaks*).

Van Herwaarden, em uma série de 14 pacientes tratados de falso aneurisma por endopróteses, sugeriu que a melhor opção, quando possível, é a utilização de endoprótese bifurcada, ao invés de tubular aórtica. Em dois casos, em que utilizou este último tipo de endoprótese, ele observou, no seguimento de médio prazo, um crescimento do falso aneurisma. Isso ocorreu não por migração da endoprótese, mas por *endoleak* tipo Ib e por má adaptação da endoprótese na parede do enxerto. Nesses dois casos, teve que ser feita a correção aberta do falso aneurisma⁷.

Em nosso primeiro caso, a opção por endoprótese aorto-monoiliaca se deu por curto comprimento entre as artérias renais e a bifurcação do enxerto. Já no segundo caso, esse comprimento tinha 11,5 cm, permitindo o posicionamento adequado de uma endoprótese de fixação transrenal de 11 cm. Os dois pacientes tiveram tempo de internação reduzido, com exclusão do pseudo-aneurisma no seguimento.

Conclusão

O tratamento endovascular do aneurisma anastomótico de aorta infra-renal é factível. Por ser uma cirurgia de menor porte, a morbimortalidade associada é menor. E, pelo sucesso técnico satisfatório, pode ser indicada em casos selecionados, sem infecção e com anatomia favorável.

Referências

1. Noszczyk W, Bielska H, Kostewicz W, Noszczyk B. False aneurysms of the proximal anastomosis of the arterial prosthesis and the abdominal aorta. *Med Sci Monit.* 2000;6:390-8.
2. Millili JJ, Lanes JS, Nemir P Jr. A study of anastomotic aneurysms following aortofemoral prosthetic bypass. *Ann Surg.* 1980;192:69-73.
3. Melissano G, Di Mario C, Tshomba Y, et al. Endovascular treatment of a noninfected anastomotic juxtarenal aortic aneurysm. *Tex Heart Inst J.* 2000;27:408-11.
4. van den Akker PJ, Brand R, van Schilfhaarde R, van Bockel JH, Terpstra JL. False aneurysms after prosthetic reconstructions for aortoiliac obstructive disease. *Ann Surg.* 1989;210:658-66.
5. Szilagyi DE, Smith RF, Elliot JP, Hageman JH, Dall'Olmo CA. Anastomotic aneurysm after vascular reconstruction: problems of incidence, etiology and treatment. *Surgery.* 1975;78:800-16.

6. Gautier C, Borie H, Lagneau P. Aortic false aneurysms after prosthetic reconstruction of the infrarenal aorta. *Ann Vasc Surg.* 1992;6:413-7.
7. Mulder EJ, van Bockel JH, Maas J, van den Akker PJ, Hermans J. Morbidity and mortality of reconstructive surgery of noninfected false aneurysms detected long after aortic prosthetic reconstruction. *Arch Surg.* 1998;133:45-9.
8. Melissano G, Di Mario C, Tschomba Y, et al. Endovascular treatment of aortic aneurysms of the abdominal aorta with covered stents. *Cardiologia.* 1999;44:949-56.
9. Faries PL, Won J, Morrissey NJ, et al. Endovascular treatment of failed prior abdominal aortic aneurysm repair. *Ann Vasc Surg.* 2003;17:43-8.
10. Tiesenhausen K, Hausegger KA, Tauss J, Amann W, Koch G. Endovascular treatment of proximal anastomotic aneurysms after aortic prosthetic reconstruction. *Cardiovasc Intervent Radiol.* 2001;24:49-52.
11. Treiman GS, Weaver FA, Cossman DV, et al. Anastomotic false aneurysms of the abdominal aorta and the iliac arteries. *J Vasc Surg.* 1988;8:268-73.
12. Magnan PE, Albertini JN, Bartoli JM, et al. Endovascular treatment of anastomotic false aneurysms of the abdominal aorta. *Ann Vasc Surg.* 2003;17:365-74.
13. Schonholz C, Donnini F, Naselli G, Pocovi A, Parodi JC. Acute rupture of an aortic false aneurysm treated with a stent-graft. *J Endovasc Surg.* 1999;6:293-6.
14. van Herwaarden JA, Waasdorp EJ, Bendermacher BL, van den Berg JC, Teijing JA, Moll FL. Endovascular repair of paraanastomotic aneurysms after previous open aortic prosthetic reconstruction. *Ann Vasc Surg.* 2004;18:280-6.
15. Morrissey NJ, Yano OJ, Soundararajan K, et al. Endovascular repair of para-anastomotic aneurysm of the aorta and iliac arteries: preferred treatment for a complex problem. *J Vasc Surg.* 2001;34:503-12.
16. Mikati A, Marache P, Watel A, et al. End-to-side aortoprosthetic anastomoses: long-term computed tomography assessment. *Ann Vasc Surg.* 1990;4:584-91.
17. Aguiar ET, Albers MT, Langer B, Fratezi AC, Furlan JC. Surgical treatment of infections involving arterial prosthesis in aorto-femoral position. *Rev Hosp Clin Fac Med Sao Paulo.* 1993;48:76-81.
18. Aguiar ET, Langer B, Albers MT, Fratezi AC, Basseto FL. Infection involving arterial prosthesis: clinical picture, etiology and predisposing factors. *Rev Hosp Clin Fac Med Sao Paulo.* 1993;48:8-12.

Correspondência:

Dr. Ricardo Aun

Av. Albert Einstein, 627/1109

CEP 05652-900 – São Paulo, SP

Tel.: (11) 3742.1365

E-mail: aun@einstein.br

Aviso aos ex-residentes

Se você foi residente até 2005 e ainda não está inscrito
em sua Regional, procure regularizar sua situação
para passar a receber o **J Vasc Br** imediatamente, sem qualquer ônus.
Ajude a manter o cadastro da SBACV atualizado.