



Jornal Vascular Brasileiro

ISSN: 1677-5449

jvascbr.ed@gmail.com

Sociedade Brasileira de Angiologia e de
Cirurgia Vascular
Brasil

Bonamigo, Telmo P.; Erling Jr., Nilon; Lucas, Márcio Luís; Bianco, Claudia; Caetano, Ana Lúcia
Hipertensão arterial sistêmica severa em paciente jovem
Jornal Vascular Brasileiro, vol. 4, núm. 4, 2005, pp. 401-402
Sociedade Brasileira de Angiologia e de Cirurgia Vascular
São Paulo, Brasil

Disponível em: <http://www.redalyc.org/articulo.oa?id=245018752019>

- Como citar este artigo
- Número completo
- Mais artigos
- Home da revista no Redalyc

redalyc.org

Sistema de Informação Científica
Rede de Revistas Científicas da América Latina, Caribe, Espanha e Portugal
Projeto acadêmico sem fins lucrativos desenvolvido no âmbito da iniciativa Acesso Aberto

Hipertensão arterial sistêmica severa em paciente jovem

Severe systemic arterial hypertension in a young patient

Telmo P. Bonamigo¹, Nilon Erling Jr.², Márcio Luis Lucas³, Claudia Bianco⁴, Ana Lúcia Caetano⁵

Parte II - O que foi feito

Inicialmente nossa preocupação foi comprovar o diagnóstico clínico, com o estudo angiográfico, que evidenciou imagens compatíveis com seqüela de arterite primária da aorta de localização abdominal.

A segunda questão seria definir o seu tratamento, se conservador, de forma clínica ou cirúrgica, com restauração vascular. Dadas as características das lesões, o procedimento cirúrgico seria realmente um desafio maior, pois seriam necessários três procedimentos bem definidos, praticamente isolados, mas complementares, quais sejam: a restauração vascular para vencer a oclusão da aorta e a restauração vascular das artérias renais direita e esquerda, como serão descritas abaixo. Esse é obviamente um procedimento cirúrgico complexo, que exige do cirurgião uma experiência consistente na área.

Por outro lado, se fosse optado pela manutenção do tratamento clínico ao invés da cirurgia, aquele deixaria o paciente na condição de dependente das drogas hipotensoras por longo tempo, com os seus

paraeifeitos, e possível evolução para a nefropatia isquêmica e hipertensiva.

Foi indicado para o paciente o tratamento cirúrgico na mesma internação, em dezembro de 1992. Por meio de uma laparotomia xifo-púbiana, identificaram-se artérias viscerais de grosso calibre com exuberante circulação colateral, além da aorta infra-renal ocluída com calibre não maior que 3 mm. Foi feito isolamento da aorta supra-celiaca com o pinçamento aórtico junto ao pilar diafragmático por 21 minutos. Foi implantado um enxerto de Dacron[®] de 12 mm com anastomose proximal término-lateral. O enxerto foi colocado em posição anatômica retro-pancreática, e a anastomose distal término-lateral foi realizada na aorta infra-renal. Em seguida, foi feita a transposição da artéria esplênica com anastomose término-terminal na artéria renal esquerda, e a derivação com enxerto de veia safena magna reversa da artéria hepática comum para a artéria renal direita. O procedimento foi realizado em 410 minutos. Houve uma perda sangüínea de 900 ml, não necessitando transfusão de hemoderivados.

O paciente teve evolução pós-operatória sem intercorrências, com alta hospitalar no 14^o dia, com prescrição de propranolol 100 mg/dia e captopril 25 mg/dia. Já no primeiro retorno ao ambulatório, foi suspensa a medicação anti-hipertensiva.

O paciente, considerando-se curado, afastou-se do seguimento ambulatorial. Retornou 12 anos após, relatando que ficara normotenso sem medicação anti-hipertensiva até 1 ano atrás. A motivação para

1. Professor adjunto, Fundação Faculdade Federal de Ciências Médicas de Porto Alegre (FFFCMPA). Chefe do Serviço de Cirurgia Vascular, Santa Casa de Misericórdia de Porto Alegre, RS.

2. Residente de Cirurgia Vascular, FFFCMPA, Porto Alegre, RS.

3. Mestrando da FFFCMPA. Cirurgião vascular, Santa Casa de Misericórdia de Porto Alegre, RS.

4. Mestre. Cirurgiã vascular, Santa Casa de Misericórdia de P. Alegre, RS.

5. Cirurgiã vascular, Hospital de Caridade de Ijuí, RS.

Artigo submetido em 17.08.05, aceito em 09.11.05.

esse fato pode ter sido um momento de estresse significativo, reconhecido pelo paciente. Nessa ocasião, voltou a ser medicado com amlodipina 10 mg/dia, com boa resposta ao tratamento. Exames laboratoriais atuais mostraram creatinina de 1,1 mg/dl e uréia de 36 mg/dl. Foi submetido a arteriografia de controle, que evidenciou perviedade sem estenoses das derivações aorto-aórtica, hepato-renal e espleno-renal (Figura 4). Evidenciou-se massa renal de tamanho normal, com boa impregnação e excreção de contraste (Figura 4). Observou-se que o enxerto venoso utilizado na derivação hepato-renal encontra-se uniformemente dilatado, possibilidade já descrita por Fry *et al.*¹ em enxertos venosos ao nível da artéria renal, depois de longos anos de perviedade.

Comentário final

O paciente teve os seus sintomas e a hipertensão arterial controlada ao longo de 11 anos. Atualmente usa um medicamento, seus níveis pressóricos estão contro-

lados e sua função renal é normal. Trata-se, dessa forma, de um desafio terapêutico que, após 12 anos, confirma a adequação do diagnóstico e da alternativa cirúrgica utilizada.

Com relação à hipótese diagnóstica, trata-se de uma arterite primária da aorta de localização abdominal, com envolvimento da porção média da aorta, evidenciada pela sua seqüela, a saber, oclusão da aorta abdominal com estenose renal bilateral.

Referências

1. Stanley JC, Ernest CB, Fry WJ. Fate of 100 aortorenal vein grafts: characteristics of late graft expansion, aneurysmal dilatation, and stenosis. *Surgery*. 1973;74:931-44.

Correspondência:

Nilon Erling Jr.

Rua João Teles, 280/603

CEP 90035-120 – Porto Alegre, RS

Tel.: (51) 3311.4381

E-mail: nilon.voy@terra.com.br

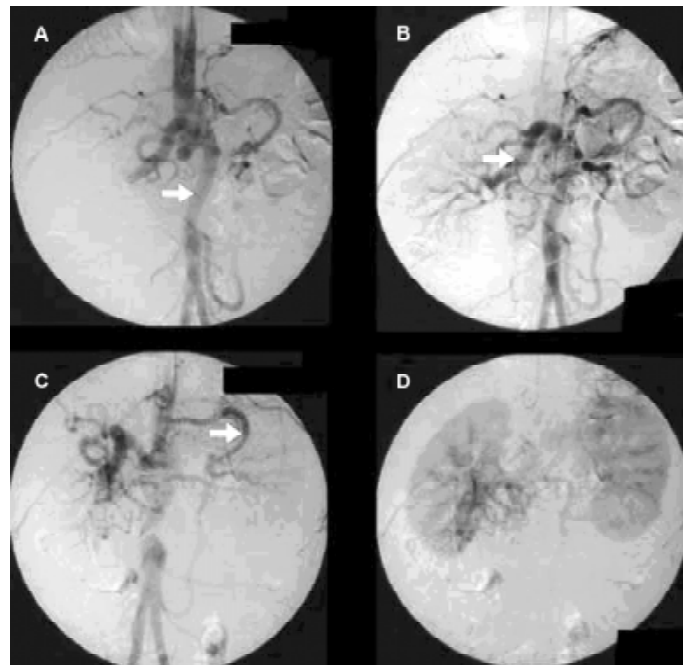


Figura 4 - Arteriografia pós-operatória no 12º ano de seguimento mostrando perviedade da derivação aorto-aórtica (A - seta); hepato-renal, com dilatação uniforme do enxerto venoso (B - seta); e espleno-renal (C - seta). As dimensões dos rins são normais, com impregnação simétrica do contraste (D)