



Ensaio e Ciência: Ciências Biológicas,
Agrárias e da Saúde

ISSN: 1415-6938

editora@uniderp.br

Universidade Anhanguera
Brasil

Nobeschi, Leandro; Paranagua Duarte, Marcos José; Santos da Silva, Lucivaldo
CARACTERÍSTICAS DAS IMAGENS DE RESSONÂNCIA MAGNÉTICA EM LESÕES MENISCAIS
DO TIPO ALÇA DE BALDE
Ensaio e Ciência: Ciências Biológicas, Agrárias e da Saúde, vol. 16, núm. 3, -, 2012, pp. 145-155
Universidade Anhanguera
Campo Grande, Brasil

Disponível em: <http://www.redalyc.org/articulo.oa?id=26029237012>

- Como citar este artigo
- Número completo
- Mais artigos
- Home da revista no Redalyc

redalyc.org

Sistema de Informação Científica
Rede de Revistas Científicas da América Latina, Caribe, Espanha e Portugal
Projeto acadêmico sem fins lucrativos desenvolvido no âmbito da iniciativa Acesso Aberto

Leandro Nobeschi

Centro Universitário
Anhanguera de Santo André
nobeschi@yahoo.com.br

Marcos José Paranagua Duarte

Faculdades Redentor / Instituto Cimas
marcosjoseparanagua@yahoo.com.br

Lucivaldo Santos da Silva

Faculdades Redentor / Instituto Cimas
lucivaldo@institutocimas.com.br

Anhanguera Educacional Ltda.

Correspondência/Contato
Alameda Maria Tereza, 4266
Valinhos, São Paulo
CEP 13.278-181
rc.ipade@anhanguera.com

Coordenação
Instituto de Pesquisas Aplicadas e
Desenvolvimento Educacional - IPADE

Revisão de Literatura
Recebido em: 18/10/2011
Avaliado em: 30/10/2011

Publicação: 2 de abril de 2013

CARACTERÍSTICAS DAS IMAGENS DE RESSONÂNCIA MAGNÉTICA EM LESÕES MENISCAIS DO TIPO ALÇA DE BALDE

RESUMO

As lesões meniscais são frequentes, principalmente a fissuras meniscais que provocam o tipo de lesão instável, denominada de lesão em alça de balde. A ressonância magnética (RM) é o método de imagem com capacidade de gerar imagens com qualidade para a avaliação de pacientes com esse tipo de lesão. As lesões em alça de balde são roturas longitudinais, verticais ou oblíquas do corpo do menisco, que geram o deslocamento do fragmento meniscal, em direção a porção central da articulação, ocasionando o bloqueio articular. Os exames de ressonância magnética realizados têm como capacidade quantificar e classificar o tipo de lesão, propiciando um adequado planejamento cirúrgico e, em decorrência disto, o tratamento posterior a cirurgia já pode ser preparado, diminuindo o tempo de reabilitação e desconforto para o paciente. Nosso trabalho tem como objetivo descrever as principais características da lesão em alça de balde dos meniscos, visualizadas nos exames de ressonância magnética, alertando para os possíveis equívocos que podem ser gerados no momento da interpretação da imagem.

Palavras-Chave: lesão meniscal; lesão em alça de balde; ressonância magnética.

ABSTRACT

Meniscal injuries are frequent, especially meniscal cracks that cause the type of unstable lesions, called bucket-handle injury. Magnet resonance imaging (MRI) is the imaging method capable of generating quality images for the evaluation of patients with this type of injury. Injuries in bucket-handle tears are longitudinal, vertical or oblique body of the meniscus, which generate the displacement of the meniscal fragment toward the central portion of the joint, causing the joint blockage. The MRI scans are performed as the ability to quantify and classify the type of injury, providing an adequate surgical planning and, in consequence, treatment after surgery can now be prepared by reducing the healing time and patient discomfort. Our work aims to describe the main features of the lesion in the bucket handle meniscus, viewed in magnetic resonance imaging, warning of the possible misunderstandings that can be generated at the time of image interpretation.

Keywords: injury meniscal; bucket-handle injury; MRI of the menisci.

1. INTRODUÇÃO

Os meniscos são estruturas de fibrocartilagens, em forma de meia lua, interpostos entre as articulações fêmoro-tibiais. São descritas anatomicamente três regiões nos meniscos: cornos anterior e posterior, e o corpo. Os meniscos adaptam a superfície convexa femoral com o platô tibial, tornando-as congruente e conseqüentemente propiciando uma distribuição de forças de impacto geradas na articulação, servindo como um amortecedor (DALLEY; MOORE, 2007).

A lesão longitudinal, ou lesão em alça de balde pode ocorrer isolada ou em associação com lesões ósseas ou ligamentares. Sua importância clínica se deve à possibilidade de provocar bloqueio articular pelo deslocamento de um fragmento do menisco, exigindo tratamento cirúrgico.

A lesão em alça de balde é uma lesão vertical ou oblíqua, com extensão longitudinal e com deslocamento medial do fragmento meniscal, acometendo frequentemente o menisco medial (BERIS et al., 2005). As lesões em alça de balde ocorrem na maioria das vezes em pacientes jovens, secundárias a traumatismos.

Os principais achados de imagem são a fragmentação e o deslocamento de parte do menisco para a incisura intercondilar, caracterizando o sinal do duplo cruzado posterior, sinal do duplo corno anterior e ausência da configuração em gravata. Estas lesões correspondem de 9% a 24% de todas as lesões meniscais. Frequentemente são associadas às lesões do ligamento cruzado anterior com incidências relatadas de 10% a 60%. Esta afecção tem grande importância clínica, causando bloqueio articular devido ao deslocamento do fragmento do menisco, podendo ser agudo ou intermitente. Este bloqueio mecânico ocorre no movimento de extensão da perna. As lesões em alça de balde do menisco medial são de três a seis vezes mais freqüentes do que no menisco lateral. Uma lesão em alça de balde efetivamente reduz a largura do menisco e as imagens em RM de secções sagitais periféricas não demonstram a configuração normal do corpo do menisco (WRIGHT et al., 1995; BERIS et al., 2005).

2. OBJETIVO

O objetivo do nosso estudo foi descrever as principais características das lesões meniscais em alça de balde em ressonância magnética.

3. METODOLOGIA

Trata-se de uma revisão bibliográfica a qual nos valem de artigos científicos específicos para compilar dados e desenvolver o trabalho. Selecionamos 10 artigos na base de dados da Medline/Bireme e Pubmed, entre 2006 e 2010, que demonstravam características de imagem das lesões meniscais em ressonância magnética. Artigos que descreviam técnicas de produção de imagem, protocolos ou especificidade de exames foram excluídos. Outras referências foram utilizadas para agregarem valores científicos e conteúdo ao tema proposto.

4. REVISÃO DA LITERATURA

Protocolos e planos de imagem

O joelho é normalmente posicionado em extensão, com ligeira rotação lateral. A alta resolução espacial é necessária para mostrar sinais de derrames articulares. Isso requer um campo de visão de 16cm ou menos e, uma espessura de corte de 5mm ou menos (de 3 a 4mm de preferência). A matriz utilizada deve ter pelo menos 192x256 passos na direção de fase e frequência de codificação. Um salto de 0,5 a 1mm é utilizado entre as seções de imagem. Esses parâmetros podem ser alcançados por meio de uma bobina de superfície solenoide. Uma extremidade da bobina é utilizada para aperfeiçoar a relação sinal ruído. Se as lesões sutis ou áreas suspeitas são identificadas por meio da bobina de extremidade padrão, as imagens de alta resolução podem ser obtidas por meio de uma bobina de superfície, desde que a área de interesse seja superficial o bastante para ser abrangida pela bobina de superfície com o campo de visão pequeno. Parâmetros de verificação nesta situação incluem os seguintes dados: campo de visão de 10x10cm, matriz 256x512 (exibido em 512x512), espessura de 3mm com abertura de intersecção de 0,3mm e 3 sinais adquiridos (CRUES; STOLLER, 1987).

As imagens devem ser obtidas em ambos os planos sagitais e coronais. As imagens sagitais são obtidas com o joelho em rotação lateral, permitindo uma imagem no plano correspondente a anatomia do ligamento cruzado anterior. As lesões meniscais e do ligamento cruzado anterior, são frequentemente concomitantes. As imagens transversais também são obtidas para estudar os ligamentos de apoio ao redor da articulação do joelho. Vários fatores devem ser considerados na otimização dos protocolos de imagem. Imagem latente em todos os três planos é útil, mas não deve ser realizada toda a sequência. Sequências de fluidos sensíveis são obrigatórios para a detecção de áreas sutis de edema. Normalmente, alguma sequência T2 é executada, geralmente, nos planos

sagitas e transversais (axiais) (CRUES; STOLLER, 1987; WATANABE et al., 1989). Um tempo de repetição (TR) entre 2200 e 2800ms é necessária para gerar secções suficientes para ambos os meniscos. Curtos tempos de eco (TEs) são importantes quando as imagens são ponderadas em densidade de prótons. Com um TE com menos de 26ms, mais de 90% de todas as fissuras meniscais podem ser visualizadas. Se o TE é aumentado para mais de 60ms, menos de 30% das lesões são detectadas (WATANABE et al., 1989).

As imagens de T1 não são tão sensíveis como as imagens ponderadas em DP para o diagnóstico de lesões meniscais. Já a sequência Gradiente Eco (GRE) é tão precisa quanto o convencional Spin-Eco, nas imagens para o diagnóstico dessas lesões. No entanto, a imagem latente GRE é mais limitada no diagnóstico de ligamentos, músculos, tendões, medula óssea e alterações da cartilagem articular. É também menos específico para menisco em consequência de um sinal espúrio de artefatos ou degeneração (MINK, 1987; WATANABE et al., 1989).

Métodos de diagnóstico

A ressonância magnética é o método preciso e não-invasivo para o diagnóstico de lesões meniscais. É mais preciso que o exame físico e tem influenciado a prática clínica e a assistência ao paciente, eliminando artroscopia diagnósticas desnecessárias ou por meio da identificação de diagnóstico alternativo que pode imitar o menisco. Ao contrário da ressonância magnética, o exame clínico não pode demonstrar a localização ou a quantificação da lesão meniscal, sendo esses pontos importantes para o tratamento (MINK, 1987; MANCO et al., 1988).

O diagnóstico clínico de lesões meniscais se torna mais difícil e incerto na presença de lesões ligamentares agudas do joelho. A sensibilidade para o diagnóstico de lesões em alça de balde no menisco medial diminuem para 45% a sensibilidade diagnóstica e, no menisco lateral a diminuição chega em cerca de 58% quando o ligamento cruzado anterior está rompido (MANCO et al., 1988).

O exame de ressonância magnética demonstra diversas características essenciais do menisco, tais como a sua localização, forma, comprimento e profundidade. Desta forma, a ressonância magnética auxilia a avaliação precisa da lesão (VERVERIDIS et al., 2006). A vantagem de determinar a extensão da lesão é justamente o planejamento para sua reparação cirúrgica (WRIGHT et al., 1995; VERVERIDIS et al., 2006).

A lesão em alça de balde se estende do corno posterior ao corno anterior do menisco, e seu fragmento pode se deslocar para a fossa intercondilar, caracterizando a

lesão em lágrima, ocorrendo em cerca de 26% das lesões meniscais (WRIGHT et al., 1995; VERVERIDIS et al., 2006).

O tamanho do fragmento deslocado varia com o tamanho da lesão (fissura). Nas imagens coronais, a banda de baixa intensidade da alça de balde e do ligamento cruzado posterior é proporcionalmente menor, uma vez que são gravadas no final do seu diâmetro transversal. É sobre as imagens coronais que a alça de balde pode ser confundida com um corpo livre. Outras estruturas normais e anormais de baixa intensidade não devem ser confundidas com as lesões meniscais, no interior da fossa intercondilar, em imagens de ressonância magnética. O ligamento cruzado anterior roto pode aparecer como um sinal de baixa intensidade na fossa intercondilar (TECKLENBURG et al., 2007). O ligamento cruzado anterior geralmente tem as características do sinal em comparação com um sinal de baixa homogeneidade. Fragmentos dispersos inferiormente ao ligamento cruzado posterior, osteófitos e fragmentos de fraturas são outras anormalidades que devem ser consideradas. Desta forma, imagens multiplanares sequenciais devem ser utilizadas para análise cuidadosa (TECKLENBURG et al., 2007).

As lesões instáveis, que fazem com que o fragmento meniscal se desloque, necessitam de tratamento cirúrgico, via artroscopia (PAPAGEORGIOU et al., 2001; BUGNONE et al., 2005; TECKLENBURG et al., 2007).

Em todos os exames realizados, o fragmento central deslocado da alça de balde aparece como sinais de baixa extensão sobre a superfície da tíbia (THOREUX et al., 2006). Os fragmentos deslocados podem ser identificados em ambas as imagens sagitais e coronais entre o ligamento cruzado posterior e o tubérculo intercondilar medial da tíbia. Na secção sagital, o fragmento foi visto como um menor sinal de baixa intensidade, bandas orientadas longitudinalmente, paralelas as fibras do ligamento cruzado posterior. A origem do fragmento meniscal deslocado era quase sempre aparente (SHELBOURNE et al., 2006). As imagens de 1 a 7 demonstram as principais características de imagens em ressonância magnética, nas lesões meniscais.

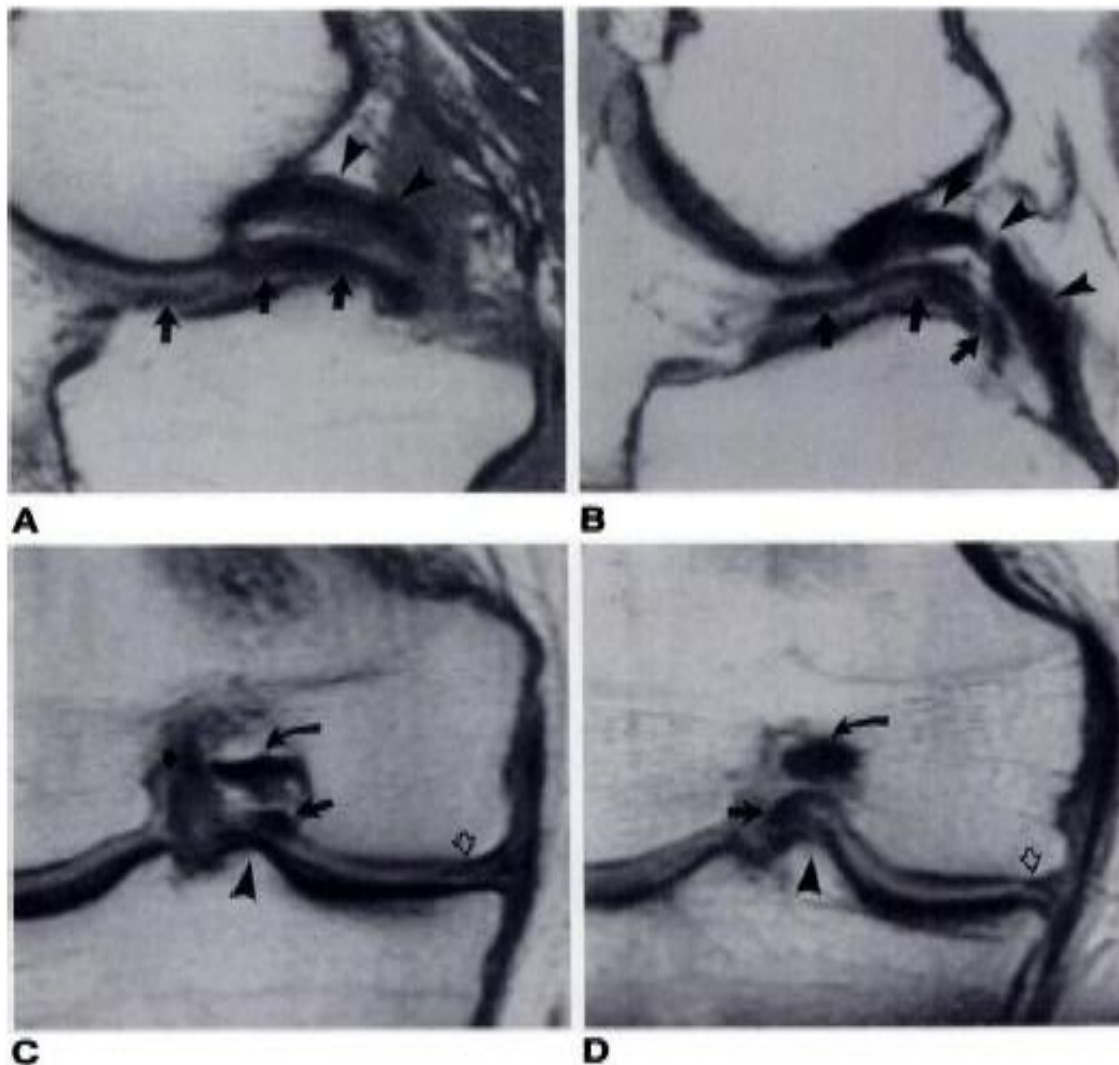


Figura 1 – A e B, imagens de RM sagital T1 – ponderada dos deslocamentos da alça de balde do menisco medial, confirmado no deslocamento fragmentado longitudinal central (setas orientadas ântero-posteriormente na superfície tibial). C e D correspondem a imagens de RM coronal em densidades de prótons, demonstrando fragmentos deslocados (setas longas), entre a eminência tibial medial (cabeça de setas) e o ligamento cruzado posterior (setas curvas) (LYKISSAS et al., 2010).

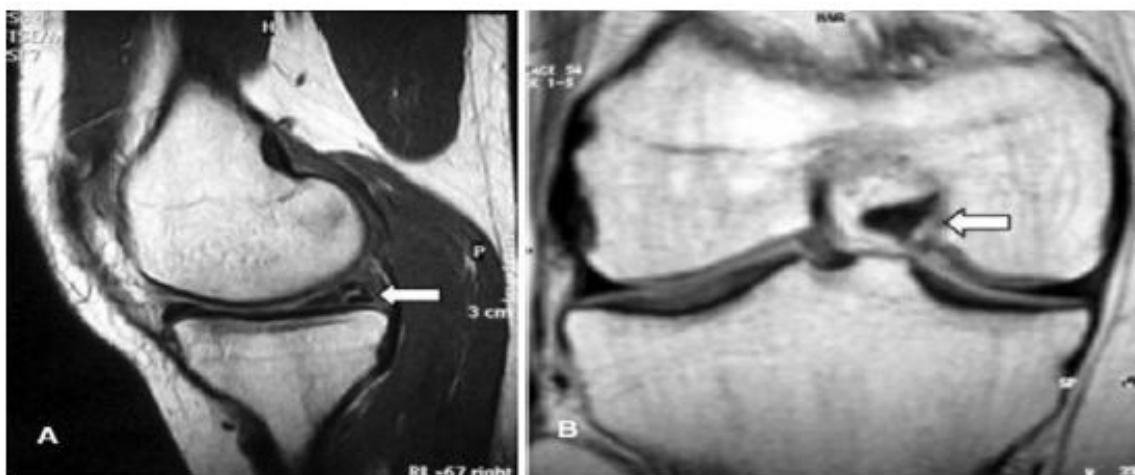


Figura 2 – Imagens em cortes (A) sagital e (B) coronal, demonstrando a fissura (lágrima) nos meniscos do joelho direito (BRUNO et al., 2005).

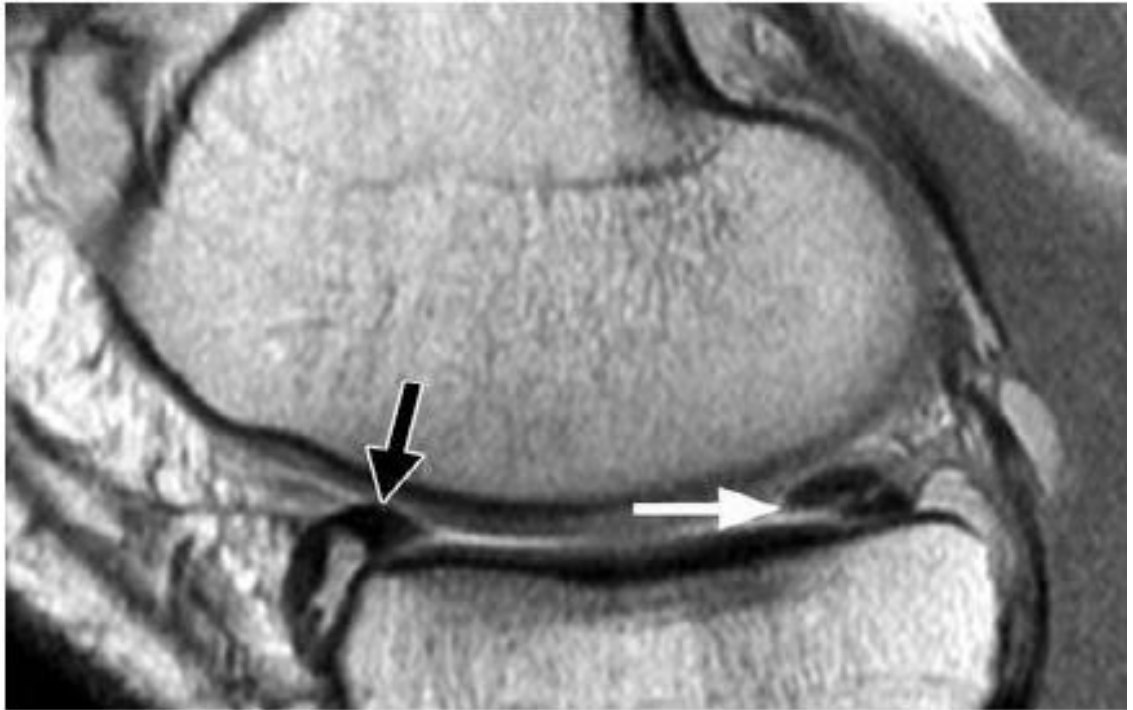


Figura 3 – RM do joelho direito em corte sagital. Ruptura meniscal do corno posterior (seta branca) e lesão dupla anterior (seta preta) (LYKISSAS et al., 2010).

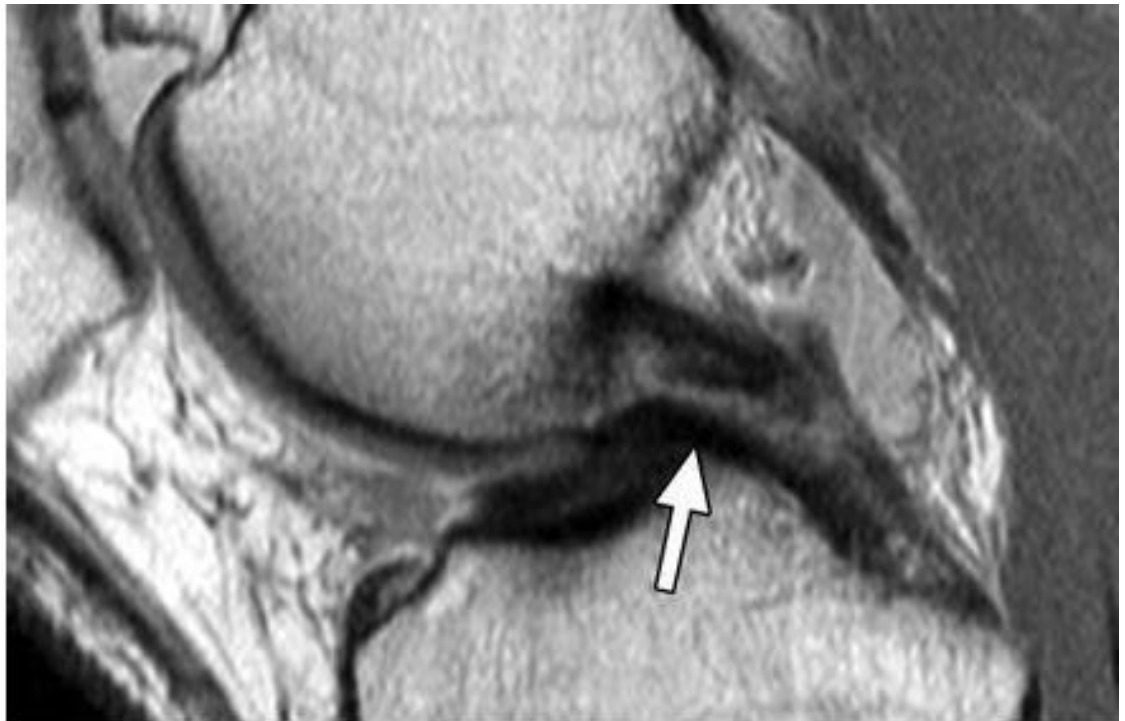

Figura 4 – RM do joelho direito em corte sagital. Ruptura meniscal do corno posterior (seta branca) e lesão dupla anterior (seta preta) (LYKISSAS et al., 2010).

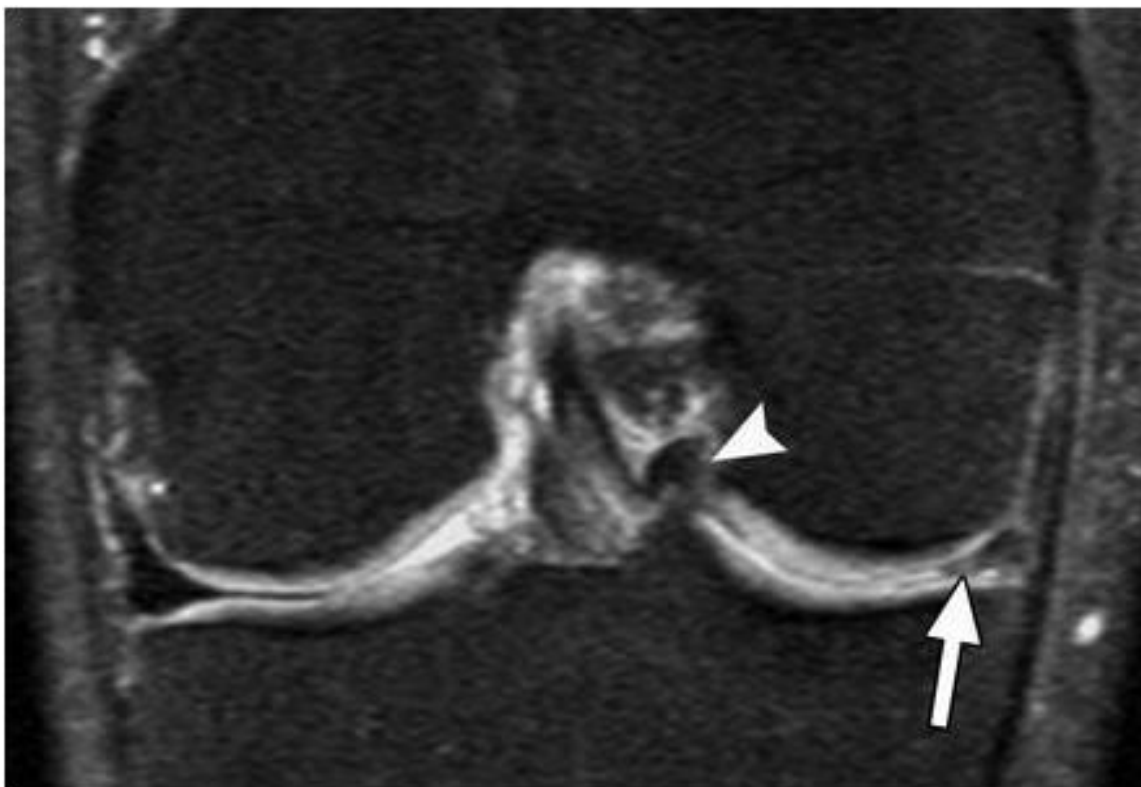


Figura 5 – RM do joelho direito, em corte coronal, demonstrando lesão do menisco medial na região periférica (seta branca) e fragmento próxima a fossa intercondilar (cabeça de seta) (LYKISSAS et al., 2010).

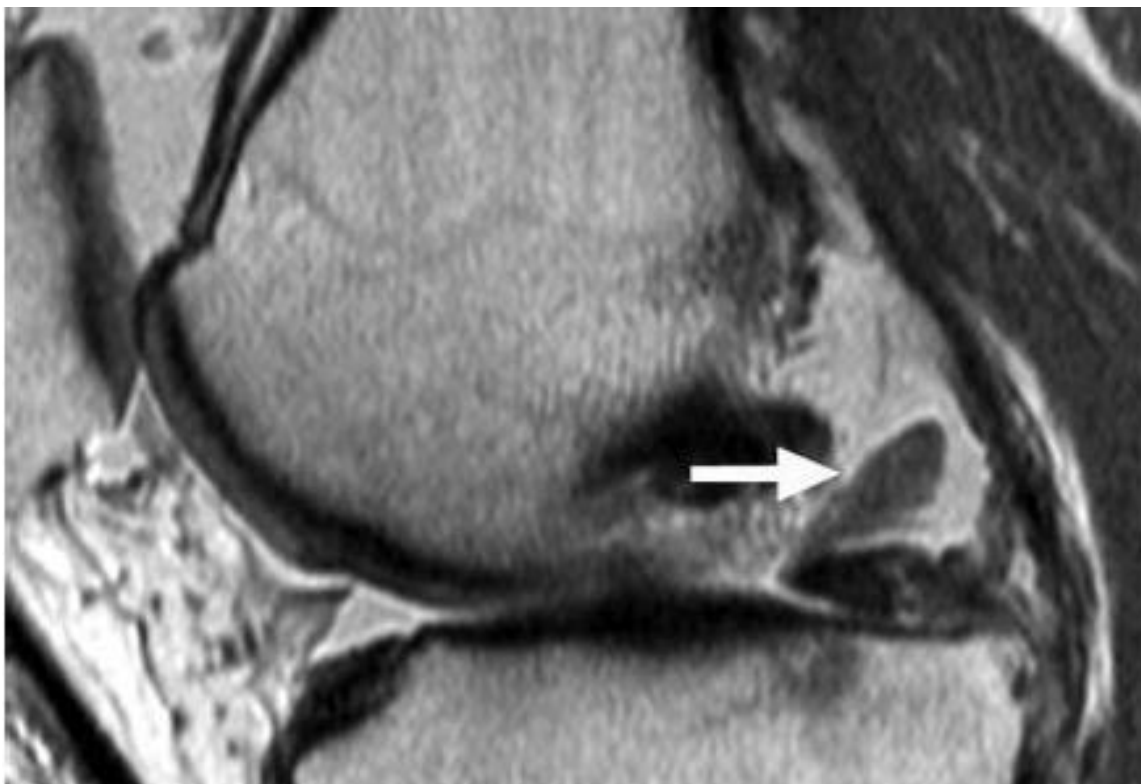

Figura 6 – RM do joelho direito, em corte sagital, demonstrando fragmento meniscal preso no corno posterior do menisco medial (LYKISSAS et al., 2010).

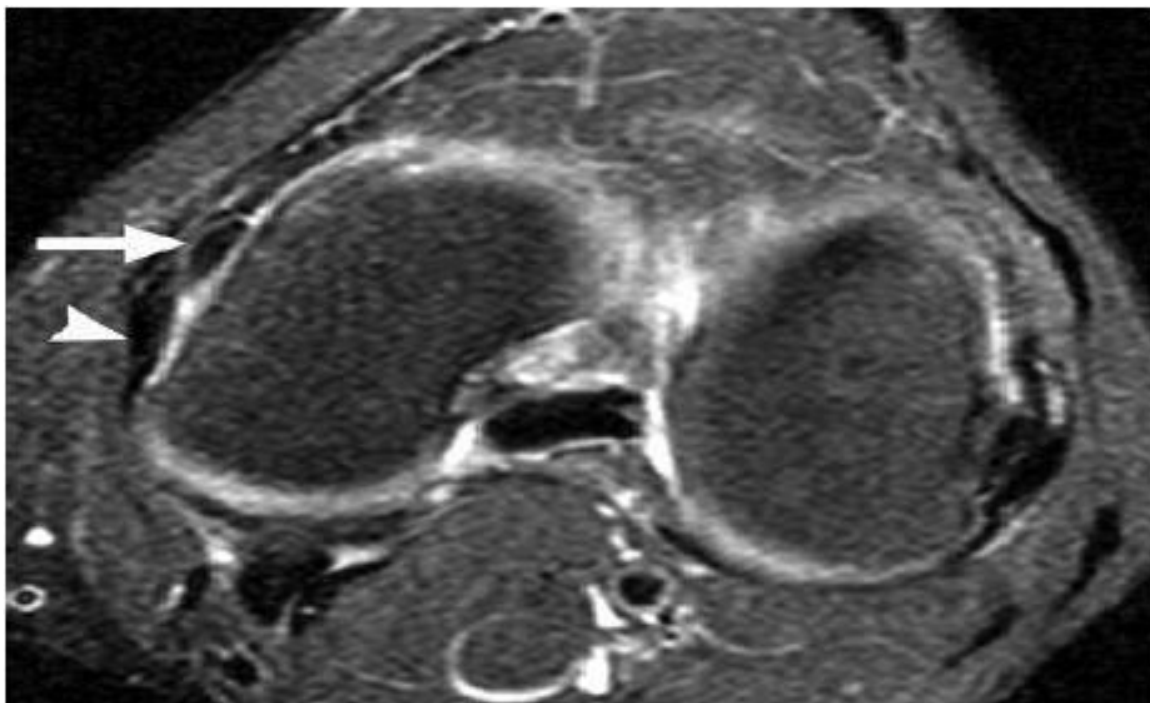


Figura 7 – RM do joelho esquerdo, em corte transversal, demonstrando fragmentos de baixa intensidade de sinal no corpo do menisco medial (seta) e deslocamento do fragmento (cabeça de seta) (LYKISSAS et al., 2010).

5. DISCUSSÃO

As roturas meniscais com fragmentos de entalhes e recessos são frequentemente vistas nas artroscopias e podem ser descritas na ressonância magnética do joelho, com moderada sensibilidade e alta especificidade. As roturas meniscais individuais, com fragmentos deslocados são definidas como fissuras meniscais instáveis. Imagens coronais do joelho permitiram uma melhor detecção e caracterização de algumas fissuras meniscais, quando comparadas com imagens sagitais isoladas. A RM tem se demonstrado acurácia na detecção e caracterização das lesões meniscais (PAPAGEORGIOU et al., 2001; BUGNONE et al., 2005; CETICK et al., 2006).

Observamos que não houve nenhum estudo publicado que indica se as imagens de RM coronal e especificamente as com TE curto da articulação do joelho permitem a detecção mais sensível e específica, para caracterizar as lesões meniscais. Estudos indicam que as imagens de RM coronal da articulação do joelho podem ser úteis para algumas conclusões específicas, tais como as fissuras meniscais radiais, degeneração da cartilagem articular e lesões do ligamento colateral (VERVERIDIS et al., 2006).

Fragmentos meniscais podem migrar para o interior da fossa intercondilar e vários sinais da RM são validados para sua detecção (O'CONNOR et al., 1984), ou fragmentos meniscais podem migrar externamente, para os recessos entre os meniscos e a

cápsula articular, na região dos côndilos femorais (superiormente) ou na região do platô tibial (inferiormente) (CETIK et al., 2006).

6. CONCLUSÕES

Os exames de ressonância magnética são fundamentais em casos de lesões meniscais, sendo de importância clínica mais relevante que os exames físicos, devido à identificação precisa e quantificação da lesão.

Observa-se que a ressonância magnética fornece dados adequados para que os outros tipos de lesões não sejam confundidas com lesões meniscais. As características da lesão meniscal incluem a formação da lágrima e as fissuras provocadas no corpo do menisco. Essas características são visualizadas adequadamente nos exames de ressonância magnética.

REFERÊNCIAS

- BERIS, A.E.; LYKISSAS, M.G.; PAPAGEORGIOU, C.D. Advances in articular cartilage repair. *Injury*, 34(4):S14-23, 2005.
- BUGNONE, A.N.; RAMNATH, R.R.; DAVIS, S.B.; SEDAROS, R. The quadruple cruciate sign of simultaneous bicompartamental medial and lateral bucket-handle meniscal tears. *Skeletal Radiol*, 34:740-744, 2005.
- CRUES, J.V.; STOLLER, O.W. The menisci. In: Mink JK, AEICHER, M.A.; CRUES, J.V. *Magnetic resonance imaging of the knee*. New Yourk: Raven, 55-88, 1987.
- CETIK, O.; CIPAR, M.; EKSIOGLU, F.; USLU, M. Simultaneous bucket handle tear of both medial and lateral menisci of a knee with chronic anterior cruciate ligament deficiency. *Knee Surg Sports Traumatol Arthrosc*, 14:356-359, 2006.
- DALLEY, A.F.; MOORE, K.L. *Anatomia orientada para a clínica*. 5ed. RJ: Guanabara Koogan, 2007.
- LYKISSAS, M. G. Simultaneous bicompartamental bucket-handle meniscal tears with intact anterior cruciate ligament: a case report. *Journal of Medical Case Reports*, 4:34, 2010.
- MANCO, L.G.; BERIOW, M.E.; CSAJKA, J.; ALFRED, A. Bucket-handle tears of the meniscus: appearance at CT. *Radiology*, 168:709-712, 1988.
- MINK, J.H. The ligaments of the knee. In: MINK, J.H.; REICHER, M.A.; CRUES, J.V. *Magnetic resonance imaging of the knee*. New York: Raven, 103-111, 1987.
- O'CONNOR, A.L.; SHAHRIAREE, H. Meniscal lesions and their treatment. In: SHAHRIAREE, H. *O'Connor's textbook of arthroscopic surgery*. Philadelphia: Lippincott, 99-162, 1984.
- PAPAGEORGIOU, C.D.; GIL, J.E.; KANAMORI, A.; FENWICK, J.A.; WOO, S.L.; FU, F.H. The biomechanical interdependence between the anterior cruciate ligament replacement graft and the medial meniscus. *Am J Sports Med*, 29:226-231, 2001.
- SHELBOURNE, K.D.; DICKENS, J.F. Digital radiographic evaluation of medial joint space narrowing after partial meniscectomy of bucket-handle medial meniscus tears in anterior cruciate ligament-intact knees. *Orthop Res*, 18:109-115, 2000.
- TECKLENBURG, K; SCHOEPH, D.; HOSER, C.; FINK, C. Anterior cruciate ligament injury with simultaneous locked bucket-handle tears of both medial and lateral meniscus in a 19-year-old

- female professional ski racer: a case report. *Knee Surg Sport Traumatol Arthrosc*, 15:1125-1129, 2007.
- THOREUX, P.; RÉTIY, F.; NOURISSAT, G.; RIVIERE, X.; SAFA, P.; DURAND, S.; MASQUELET, A.C. Bucket-handle meniscal lesions: magnetic resonance imaging criteria for reparability. *Arthroscopy*, 22:954-961, 2006.
- VANDEBERG, B.C.; MALGHEM, J.; POILVACHE, P.; MALDAGUE, B.; LECOVERT, F.E. Meniscal tears with fragments displaced in notch and recesses of knee: MR imaging with Arthroscopic Comparison. *Radiology*, 234:842-850, 2005.
- VERVERIDIS, A.N.; VERETTAS, D.A.; KAZOKOS, K.H.; TILKERIDIS, C.E.; CHATZIPAPAS, C.N. Meniscal bucket handle tears: a retrospective study of arthroscopy and the relation to MRI. *Knee Surg Sports*, 2006.
- WATANABE, A.T.; CARTER, B.C.; TEITELBAUM, G.P.; SEEGER, L.L.; BRADLEY, W.G. Normal variations in MR imaging of the knee: appearance and frequency. *AJR*, 153:341-344, 1989.
- WRIGHT, D.H.; DE SMET, A.A.; NORRIS, M. Bucket-handle tears of the medial and lateral menisci of the knee: value of MR imaging in detecting displaced fragments. *AJR Am J Roetgenol*, 165:621-625, 1995.

Leandro Nobeschi

Graduado em Fisioterapia pela Universidade do Grande ABC (2000). Mestre em Morfologia pela Universidade Federal de São Paulo (2004). Atuo como professor das disciplinas de: anatomia e fisiologia no Centro Universitário de Santo André (cursos de enfermagem e tec. em radiologia). Experiência na área de biomecânica e fisioterapia esportiva. Professor colaborador de curso de pós-graduação em reabilitação musculoesquelética EMESCAM. Supervisiono os cursos de fisioterapia e tecnologia em radiologia da Anhanguera.

Marcos José Paranagua Duarte

Tecnólogo em Radiologia. Especialista em Ressonância Magnética pela Faculdade Redentor/Instituto Cimas.

Lucivaldo Santos da Silva

Tecnólogo em Radiologia. Coordenador geral da pós-graduação Faculdades Redentor/Instituto Cimas.