



Surgical & Cosmetic Dermatology

ISSN: 1984-5510

revista@sbd.org.br

Sociedade Brasileira de Dermatologia  
Brasil

Gonzaga da Cunha, Marisa; Daza Paravic, Francisca; Machado, Carlos A.  
Alterações histológicas dos tipos de colágeno após diferentes modalidades de tratamento  
para remodelamento dérmico: uma revisão bibliográfica  
Surgical & Cosmetic Dermatology, vol. 7, núm. 4, 2015, pp. 285-291  
Sociedade Brasileira de Dermatologia  
Rio de Janeiro, Brasil

Disponível em: <http://www.redalyc.org/articulo.oa?id=265544156001>

- Como citar este artigo
- Número completo
- Mais artigos
- Home da revista no Redalyc

redalyc.org

Sistema de Informação Científica

Rede de Revistas Científicas da América Latina, Caribe, Espanha e Portugal

Projeto acadêmico sem fins lucrativos desenvolvido no âmbito da iniciativa Acesso Aberto

# Alterações histológicas dos tipos de colágeno após diferentes modalidades de tratamento para remodelamento dérmico: uma revisão bibliográfica

*Histological changes of collagen types after different modalities of dermal remodeling treatment: a literature review*

DOI: <http://dx.doi.org/10.5935/scd1984-8773.2015741>

## RESUMO

Uma série de alternativas de tratamento está disponível para restaurar e aumentar o colágeno dérmico. O objetivo desta revisão, apoiada em artigos selecionados na base de dados PubMed, é estudar o efeito histológico de quatro modalidades para o rejuvenescimento da pele: luz intensa pulsada, laser fracionado não ablativo, laser fracionado ablativo e indução percutânea de colágeno. As implicações terapêuticas de cada tipo de tratamento dependerão do tipo de colágeno induzido e de sua capacidade para provocar uma resposta de cura versus uma resposta regenerativa de cicatriz fibrótica. A luz intensa pulsada e a indução percutânea de colágeno produziram resposta de cura regenerativa com aumento de colágeno tipo I.

**Palavras-chave:** luz intensa pulsada; terapia a laser; colágeno; rejuvenescimento; envelhecimento da pele

## ABSTRACT

*A range of treatment options is available to restore and increase dermal collagen. The purpose of the present review, based on articles selected on PubMed database, is to study the histological effect of four methods for skin rejuvenation: Intense Pulsed Light, non-ablative fractional laser, ablative fractional laser and percutaneous collagen induction. The therapeutic implications of each type of treatment will depend on the induced collagen type and its ability to elicit a regenerative healing response versus a fibrotic scarring response. Intense Pulsed Light and the percutaneous collagen induction produced regenerative healing response with increased collagen type I.*

**Palavras-chave:** intense pulsed light; laser therapy; collagen; rejuvenation; skin aging

## Educação Médica Continuada



### Autores:

Marisa Gonzaga da Cunha<sup>1</sup>  
Francisca Daza Paravic<sup>2</sup>  
Carlos A. Machado<sup>3</sup>

<sup>1</sup> Responsável pelo curso de dermatocosmiatria pela Faculdade de Medicina do ABC (FMABC) – Santo André (SP), Brasil.

<sup>2</sup> Dermatologista – Universidad de Chile – Santiago, Chile. Pós-graduanda em dermatocosmiatria pela Faculdade de Medicina do ABC (FMABC) – Santo André (SP), Brasil.

<sup>3</sup> Professor titular da disciplina de dermatologia da Faculdade de Medicina do ABC (FMABC) – Santo André (SP), Brasil.

### Correspondência para:

Marisa Gonzaga da Cunha  
Rua Gonçalo Fernandes, 153 – sala 83  
Santo André CEP 09090-790  
**E-mail:** dramarisagonzaga@yahoo.com.br

Data de recebimento: 10/10/2015  
Data de aprovação: 12/11/2015

Trabalho realizado no Departamento de Dermatologia da Faculdade de Medicina do ABC (FMABC) – Santo André (SP), Brasil.

Suporte Financeiro: Nenhum

Conflito de Interesses: Nenhum

## INTRODUÇÃO

Nas últimas décadas, em razão do rápido aumento da expectativa de vida, o envelhecimento cutâneo tornou-se campo de importância científica com o surgimento de múltiplas modalidades de tratamento.

Atuam no processo de envelhecimento cutâneo alterações intrínsecas, secundárias à perda da capacidade de regeneração celular pela ação cronológica, além de alterações extrínsecas, causadas principalmente pela exposição à radiação ultravioleta.

Existem várias opções de tratamento para tentar restaurar e aumentar o colágeno dérmico,<sup>1,2</sup> embora não seja clara a resposta histológica específica de cada um deles e não exista entendimento com respeito ao efeito específico que cada um deles tem sobre o colágeno dérmico.

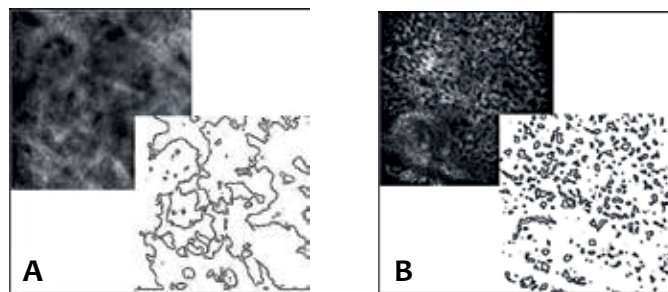
### Características da pele normal e da patológica

A manutenção da arquitetura tecidual e das propriedades fisiológicas da pele são atribuídas à matriz extracelular do tecido conectivo, que compreende um grande número de componentes incluindo fibras colágenas e elásticas, macromoléculas de proteoglicanos e glicosaminoglicanos, e várias glicoproteínas não colágeno. As habilidades das células residentes, como os fibroblastos, de sintetizar e organizar a matriz extracelular são críticas para a morfogênese, angiogênese e cicatrização da pele. O colágeno é o principal responsável pela resistência e elasticidade da pele além do volume dérmico, correspondendo a cerca de 80% de seu peso seco.

O colágeno dérmico sintetizado por fibroblastos na pele normal é composto por 80%–85% de colágeno tipo I e 10%–15% de colágeno tipo III. As fibrilas de ancoragem são compostas principalmente por colágeno tipo VII e contribuem para a estabilização da junção dermoepidérmica. A redução de colágeno não fibrilar (tipo I e III) é uma característica da pele cronologicamente envelhecida e é agravada pelo fotoenvelhecimento.<sup>3</sup>

No envelhecimento cronológico, o afinamento da espessura dérmica ocorre por mudanças bioquímicas e estruturais das fibras colágenas, elásticas e da substância fundamental. Há redução da síntese de colágeno e aumento de sua degradação devido ao aumento dos níveis de collagenase. O conteúdo de colágeno reduz-se 1% ao ano ao longo da vida adulta, e as fibras de colágeno remanescentes aparecem desorganizadas, mais compactas e granuladas, com maior número de *cross-links*. As fibras elásticas diminuem em número e diâmetro. A quantidade de mucopolissacarídes da substância fundamental está diminuída, especialmente a do ácido hialurônico. Essas mudanças influenciam negativamente o turgor da pele e também impactam sobre a deposição, orientação e tamanho das fibras de colágeno.<sup>4,5</sup>

No fotoenvelhecimento, termo que se refere às mudanças cutâneas associadas à exposição crônica à luz ultravioleta, as alterações epidérmicas e dérmicas afetam os componentes celulares e a matriz extracelular com acúmulo de fibras elásticas desorganizadas, com perda das fibras colágenas, e a proporção do colágeno tipo I com a de tipo III se encontra reduzida<sup>6,7</sup> (Figura 1). Clinicamente, se manifesta como rugosidade, perda da elasti-



**Figura 1:** A microscopia confocal mostra aumento da fragmentação do colágeno ao avançar da idade. **A.** Imagem de uma pessoa de 25 anos. **B.** Imagem de uma pessoa de 68 anos (<http://www.orion-concept.com>)

cidade, aparecimento de rugas finas, discromias e melanoses.

Varani et al.<sup>6</sup> mostraram que a redução do colágeno na pele fotoenvelhecida é ocasionada tanto por aumento da degradação de colágeno pela ação das metaloproteínases (principalmente a collagenase) quanto por diminuição da produção de colágeno pelos fibroblastos. Essa interrupção na síntese de colágeno novo é ocasionada pela interação com a matriz extracelular alterada, que exerce um mecanismo inibitório sobre o fibroblasto. Quando isolado, o fibroblasto recupera sua capacidade de crescer e de produzir colágeno.

As rugas faciais apresentam diferenças histológicas em relação à pele fotoenvelhecida. Estudo recente comparou as rugas estáticas da fronte com a pele adjacente e observou que as rugas exibem diminuição significativa do colágeno tipo VII, da elastina e da tropoelastina. Os níveis de colágeno tipo I e tipo III são iguais aos da pele fotoenvelhecida adjacente.<sup>7</sup> A diminuição de colágeno tipo VII no fundo da ruga parece contribuir com a aparência de uma união dermoepidérmica fina e aplanada, debilitando a união entre epiderme e derme, levando à sua formação.

Atualmente, no tratamento do envelhecimento cutâneo, muitos procedimentos têm como objetivo estimular a neocolagênese para o remodelamento dérmico e consequente melhora da flacidez cutânea e das rugas. As principais questões sobre a colagênese estão relacionadas a seu controle e a seu estímulo, principalmente nos tratamentos de rejuvenescimento. O controle na formação é fundamental para manutenção da estrutura dérmica adequada, e seu descontrole concorre, por exemplo, para a formação das cicatrizes hipertróficas e queloides.

No processo de reparação de uma ferida, a cicatrização resulta num processo inflamatório fibroso com predomínio de colágeno tipo III, mais forte e resistente. Nele, as cicatrizes se classificam em três tipos: normotróficas, hipertróficas e queloides. Verhaegen et al.<sup>8</sup> evidenciaram diferenças na morfologia do colágeno entre os tipos de cicatriz e a pele normal. Comparadas com a pele normal, nas cicatrizes hipertróficas e nos queloides as fibras de colágeno se dispõem de forma mais paralela. Nas cicatrizes queloidianas os feixes de colágeno são significativamente

mais grossos e a distância entre eles se encontra aumentada.

Os fibroblastos de cicatrizes hipertróficas e queloides produzem colágeno de forma excessiva em comparação com fibroblastos de pele normal. Oliveira et al.<sup>9</sup> determinaram que tal aumento é de colágeno tipo III. Eles compararam cicatrizes hipertróficas com normotróficas e evidenciaram que as cicatrizes hipertróficas possuem maior quantidade de colágeno tipo III acumulada na derme profunda, e que ambas as cicatrizes têm igual quantidade de colágeno tipo I. Esses achados são compatíveis com os de Syed et al.,<sup>10</sup> que ratificaram o fato de que a relação do colágeno tipo I/III está alterada em queloides e demonstraram que os fibroblastos da pele perilesional, em crescimento, exibem maior produção de colágeno do que os das outras regiões do mesmo quelóide. Além disso, em diferentes lugares de um mesmo quelóide, observam-se diferenças na produção de colágeno, com diminuição da proporção de colágeno I/III. A região perilesional mostra aumento do colágeno tipo III e discreta diminuição do colágeno tipo I em comparação com a área intralesional.

## OBJETIVOS

Os objetivos deste trabalho são avaliar as evidências publicadas na literatura sobre os diferentes tipos de colágeno, de quatro modalidades de rejuvenescimento cutâneo: luz intensa pulsada (LIP), laser não ablativo fracionado (LNAF), laser ablativo fracionado (LAF) e terapia de indução de colágeno (TIC); avaliar as implicações terapêuticas de cada um deles e poder deduzir o procedimento que melhor consegue alcançar as características de uma pele normal.

A hipótese deste trabalho é a de que o LIP e a TIC são os procedimentos que conseguem resultado mais semelhante às características da pele saudável, atuando por meio de um processo de regeneração e não de cicatrização.

## METODOLOGIA

A metodologia consiste em revisão da literatura científica apoiada em artigos selecionados na base de dados PubMed com as palavras-chave *intense pulsed light*, *ablative fractionated laser*, *nonablative laser*, *percutaneous collagen induction*, *rejuvenation*, *dermal collagen*, *scar*, *fibrosis*, *photoaging* e *complications*. Os filtros aplicados para a pesquisa foram os dos idiomas inglês, espanhol e português, de materiais publicados entre 1990 e 2015 e relacionados à dermatologia.

## RESULTADOS

Um dos mais importantes moduladores da expressão gênica do tecido conjuntivo é o fator transformador de crescimento do tipo  $\beta$  (TGF- $\beta$ ), um membro da família dos fatores de crescimento liberado por macrófagos, que estimula a expressão de vários genes da matriz extracelular, incluindo os que codificam os colágenos I, III, IV e V, aparentemente por meio da transformação do TGF- $\beta$  em fator de crescimento do tecido conectivo (CTGF) no fibroblasto. Esses fatores têm seus níveis reduzidos no processo de envelhecimento.<sup>8</sup> Esse seria o mecanismo proposto para a estimulação de colagênese no processo cic-

atricial e após tratamentos que atuam por meio da indução de uma resposta inflamatória.<sup>5,11,12</sup>

### Efeitos histológicos da luz intensa pulsada

Os aparelhos de LIP emitem luz difusa, ou seja, policromática, não coerente e não colimada. Apresenta características diferentes da luz dos lasers, que são raios colimados, coerentes e sempre com um único comprimento de onda.<sup>3</sup> Assim, a LIP, por ter vários comprimentos de onda que variam de 500nm a 1.200nm, trata lesões melanocíticas e vasculares,<sup>13</sup> além de estimular a neocolagênese.<sup>14</sup>

A eficácia da LIP na remodelação da matriz extracelular da pele envelhecida foi comprovada em diversos estudos clínicos.<sup>15</sup> A estimulação dos fibroblastos com a consequente neocolagênese, o remodelamento dérmico e a diminuição da elastose podem ser notados histologicamente até seis meses depois do tratamento.<sup>15-17</sup> Seu mecanismo exato de ação no fotorrejuvenescimento, porém, ainda não está completamente elucidado.

Trabalhos de investigação demonstram que a irradiação com LIP exerce efeito estimulante em fibroblastos cutâneos *in vitro*, promove a viabilidade celular e aumenta a expressão de colágeno tipo I e tipo III.<sup>18-20</sup>

Feng et al.<sup>21</sup> estudaram o efeito da LIP em 58 pacientes. Foram utilizados filtros de corte de 560nm, 590nm e 640nm, fluência de 14 a 22J/cm<sup>2</sup> e duração de pulso de dois a 4mseg. Depois de três sessões, 62% dos pacientes apresentaram melhora das rugas e da textura cutânea, 85% redução das lesões pigmentárias, e em 81% houve diminuição das telangectasias. O resultado histológico de quatro pacientes evidenciou aumento das fibras de colágeno tipo I e tipo III.

Outro estudo, feito em seis pacientes de sexo feminino, mostrou aumento de colágeno após seis sessões de tratamento com LIP. O aumento do colágeno tipo I foi maior do que o de tipo III. Esses resultados, entretanto, não foram estatisticamente significativos.<sup>22</sup>

Análise histológica feita em 14 pacientes com poiquilodermia de Civatte (PC) evidenciou número aumentado de fibroblastos associado a maior compactação, espessamento e densidade do colágeno. Foram realizadas três sessões de LIP, com intervalos mensais, utilizando filtros de corte de 570nm e 540nm, fluência de 18J/cm<sup>2</sup> e duração de pulso de 15mseg. Em 86% dos casos houve redistribuição mais homogênea do pigmento melânico na camada basal da epiderme, consistente com a melhora no componente pigmentário da PC.<sup>23</sup>

Quanto ao efeito benéfico da IPL sobre as cicatrizes hipertróficas e queloides, em uma série de 109 pacientes, Erol et al.<sup>24</sup> reportaram melhora de mais de 75% na pigmentação e de 50% de redução do tamanho e grossura das cicatrizes hipertróficas. Os parâmetros utilizados foram energia de 30 a 40J/cm<sup>2</sup>, filtros de corte de 550 a 590nm e duração de pulso de 2.1 a 10ms. O número de sessões variou de uma a 24, dependendo da severidade da cicatriz.

Recentemente, Hultman et al.<sup>25</sup> relataram a eficácia da LIP no tratamento das discromias em cicatrizes por queimadura em 20 pacientes utilizando filtros de corte de 560nm a 650nm

e fluência de 10J/cm<sup>2</sup> a 22J/cm<sup>2</sup>. Sarkar et al.<sup>26</sup> descreveram diminuição da vascularidade, aplanamento e a prevenção da hipertrofia em cicatrizes recentes após queimadura. Foram realizadas quatro sessões com filtro de corte de 590nm e fluência de 25J/cm<sup>2</sup>.

Segundo os autores<sup>23-25</sup> o efeito benéfico da LIP sobre as cicatrizes hipertróficas poderia ser explicado tanto pela ação inibitória da LIP sobre os vasos sanguíneos como pela inibição da síntese de colágeno tipo III. Até o momento ainda não existem trabalhos publicados sobre o efeito histológico da LIP em cicatrizes, já que os encontrados na literatura descrevem somente parâmetros clínicos.

### Efeitos histológicos do laser não ablativo

O laser não ablativo (LNA) surge com o intuito de melhorar os efeitos indesejados dos lasers ablativos. O *resurfacing* não ablativo, como o Nd:YAG 1064nm, é de penetração mais profunda na derme que não causa ablação dérmica.<sup>2</sup>

Em 1997, os estudos feitos por Golberg<sup>27</sup> provaram os efeitos positivos com poucos efeitos adversos do laser Q-switched Nd:YAG no rejuvenescimento cutâneo. Ele observou que apenas quatro das seis pacientes apresentaram aumento discreto de colágeno na derme papilar e concluiu que os efeitos clínicos não se correlacionavam aos efeitos histológicos.<sup>28</sup> Estudos em animais<sup>29-31</sup> mostraram aumento do colágeno tipo I e tipo III junto com uma diminuição das metaloproteinases após irradiação com QS Nd:YAG. Nesses três artigos,<sup>30-32</sup> a expressão da proteína do procolágeno tipo III foi maior do que a do procolágeno tipo I. O Nd:YAG exerce maior expressão de procolágeno tipo III em relação à LIP e maior expressão de procolágeno tipo I em relação à LIP.<sup>32</sup>

O conceito de fototermólise fracionada introduzido por Manstein et al.<sup>33</sup> foi primeiro utilizado para os lasers não ablativos (LNAF). Consiste em dano térmico produzido em colunas de coagulação dermoepidérmicas, sem ablação da epiderme, deixando áreas de pele não tratada entre elas.<sup>2</sup>

Orringer et al.<sup>34</sup> estudaram os mecanismos moleculares do tratamento com LNAF Erbium 1.550nm em 20 pacientes com fotoenvelhecimento cutâneo. Durante um mês foram realizadas biópsias uma vez por semana. Observou-se resposta inflamatória inicial com aumento significativo de citosinas pró-inflamatórias (interleucina-1β e fator de necrose tumoral α) seguido de aumento das metaloproteinases. Depois de 24 horas, observou-se diminuição da expressão do colágeno tipo I e tipo III, que logo foi revertida para aumentar progressivamente em até duas semanas. O aumento dos níveis de colágeno tipo I e III foi proporcional à energia utilizada.

Para avaliar o resultado do LNAF sobre as cicatrizes de queimadura em fase crônica, Taurdorf et al.<sup>35</sup> realizaram estudo randomizado controlado com 20 pacientes. O tratamento foi feito com o laser 1.540nm Erbium:Glass utilizando primeiro uma ponteira profunda e em seguida uma superficial. Foram feitas análises clínicas e histológicas um, três e seis meses após o tratamento. Os 15 pacientes que completaram o estudo evidenciaram melhora global na aparência da cicatriz, porém 11

pacientes apresentaram um ou mais efeitos adversos prolongados, como eritema, hiperpigmentação e hipopigmentação. Do ponto de vista histológico observaram-se melhora do achatamento da junção dermoepidérmica e reorganização das fibras elásticas e de colágeno.<sup>36</sup> Ambos os estudos concluem que as cicatrizes planas e as atróficas respondem melhor ao tratamento com LNAF; no entanto as cicatrizes hipertróficas apresentam resposta clínica limitada.<sup>35,36</sup>

Quando comparado com o LFA, o LNAF mostrou resposta clínica similar no tratamento de cicatrizes pós-cirúrgicas, com taxa de efeitos adversos menor.<sup>37</sup>

### Efeitos histológicos do laser ablativo fracionado

Os lasers ablativos CO<sub>2</sub> 10.600nm e de Erbium:YAG 2.940nm foram os primeiros utilizados para o rejuvenescimento cutâneo. Os resultados foram animadores, mas, como fazem ablação completa da epiderme, ambos apresentaram todas as possíveis complicações da exposição total da derme no período pós-operatório.

Como o laser Erbium:YAG emite comprimento de onda que se aproxima do pico da absorção da água (3.000nm), quase toda a energia é absorvida na epiderme e na derme papilar, produzindo ablação mais superficial com menor dano térmico subjacente do que o laser CO<sub>2</sub>.<sup>38</sup>

O laser ablativo fracionado (LAF) emprega tecnologia inovadora na qual combina os princípios das técnicas ablativas clássicas com a fototermólise fracionada. O feixe aplicado em uma fração da superfície cutânea produz uma zona microscópica de pele tratada, constituída por um foco ablativo central rodeado por fina zona necrosada que está contornada por uma banda de coagulação. Os espaços de pele entre as zonas tratadas possibilitam proliferação tissular mais rápida para reparar as áreas lesadas.<sup>39</sup>

Debate-se na literatura se o efeito tensor tipo *lifting* do LFA é ocasionado pela ablação de tecido anormal com a consequente regeneração e contração do colágeno ou pelo estiramento decorrente do aquecimento dérmico.<sup>40</sup>

Para determinar se existe diferença no estiramento cutâneo resultante da contração de colágeno mediada por aquecimento daquele que ocorre secundariamente a um processo de regeneração, Fitzpatrick et al.<sup>41</sup> trataram as pálpebras superiores de nove pacientes com dois tipos de LAF: CO<sub>2</sub> e Erbium:YAG. Medições ultrassonográficas e biópsias cutâneas foram feitas mensalmente durante seis meses. Os autores demonstraram que o laser Erbium:YAG atua mediante mecanismo de ação puramente ablativo. O estiramento começa ser percebido após uma semana da injúria e acontece pela transformação de fibroblastos em miofibroblastos. Este mecanismo da contração da ferida deixa um aspecto microcicatricial. Com o laser CO<sub>2</sub> o efeito ablativo é menor e também se produz estiramento cutâneo imediato por meio do aquecimento dérmico. Essa reação é o resultado de uma dissociação dos enlaces peptídicos intermoleculares da tríplice hélice de colágeno e leva a efeito tensor mais duradouro. Os autores concluíram que o estiramento e engrossamento tissular produzido pelo efeito ablativo é produto do estiramento



de colágeno ocasionado pelo mecanismo de contração da ferida levando a uma resposta de cicatrização. Quanto mais ablativo for o laser, maior é o risco de deixar cicatriz. Nesse estudo,<sup>41</sup> 33% das pacientes apresentaram cicatrizes permanentes, que foram tratadas com blefaroplastia.

Com a finalidade de avaliar objetivamente o efeito histológico e imuno-histoquímico do laser Erbium:YAG, El-Do-myati et al.<sup>42</sup> realizaram estudo comparativo com 12 pacientes tratadas com modalidade ablativa e fracionada do laser Erbium:YAG. Com biópsias seriadas, eles demonstraram aumento quantitativo do colágeno tipo I, III e VII em ambas as modalidades de tratamento depois de quatro sessões. Esse aumento do colágeno foi mantido por até seis meses após o último tratamento. O mesmo grupo de autores descreveu achados semelhantes em dez pacientes depois de cinco sessões com LFA Erbium:YAG para o tratamento do rejuvenescimento cutâneo no terço superior da face.<sup>43</sup>

Apesar de o LFA CO<sub>2</sub> ter-se mostrado eficaz no tratamento das cicatrizes atróficas de acne,<sup>44</sup> um estudo recente randomizado controlado não conseguiu confirmar sua eficácia clínica em diferentes tipos de cicatrizes.<sup>45</sup>

Ozog et al.<sup>46</sup> evidenciaram aumento significativo de colágeno tipo III junto com diminuição também significativa de colágeno tipo I em cicatrizes por queimadura após o tratamento com LFA CO<sub>2</sub>. Dez pacientes foram incluídos no estudo, e oito deles desistiram após a primeira sessão de tratamento devido a efeitos adversos como dor, infecção e ulceração. Dois pacientes relataram melhora na espessura e na pigmentação da cicatriz. Essa afirmação coincide com o referido por Laubach et al.<sup>47</sup> que asseveram que o LFA produz microlesões epidérmicas e dano no colágeno dérmico, o qual, mediante um processo de regeneração, é substituído por colágeno tipo III.

### Efeitos histológicos da terapia de indução de colágeno

Em 1995, Orentreich e Orentreich<sup>48</sup> descreveram o termo “subcisão” como um meio de estimular tecido conectivo sob cicatrizes e rugas retraídas. A partir dessas ideias, surgiu a terapia de indução de colágeno (TIC), método realizado por meio de dispositivo com número variável de microagulhas, de diferentes comprimentos, que causam microtraumatismos cutâneos e a formação de microcanais com múltiplas perfurações da pele. Os microcanais atuam como veiculadores de ativos, facilitando a absorção de substâncias, e promovem a indução de colágeno.

A TIC tem-se mostrado eficaz e promissora para o tratamento de cicatrizes e outras alterações dermatológicas de forma segura e sem o risco de hipopigmentação,<sup>49</sup> e demonstrou ser segura e efetiva para o tratamento de rugas periorbitais.<sup>50</sup>

O processo de reparação produzido pela TIC consiste em três fases.<sup>51</sup> Na primeira, a de injúria, ocorre liberação de plaquetas e de neutrófilos responsáveis pela liberação de fatores de crescimento com ação sobre os queratinócitos e os fibroblastos. Na segunda fase, a de cicatrização, ocorrem angiogênese, epitelização e proliferação de fibroblastos, seguidas da produção de colágeno tipo III, elastina, glicosaminoglicanos e proteoglicanos.

Paralelamente, os fatores de crescimento dos fibroblastos (TGF- $\alpha$  e o TGF- $\beta$ ) são secretados pelos monócitos. O TGF desempenha papel crucial na formação de cicatriz fibrótica. Pesquisas feitas sobre a família de moléculas de TGF verificaram que o TGF- $\beta$ 3 induz resposta regenerativa, sem cicatriz enquanto o TGF- $\beta$ 1 e TGF- $\beta$ 2 induzem cicatriz fibrótica.<sup>52</sup> Uma reparação com cicatriz se caracteriza histologicamente por organização dérmica anormal composta por pequenas bandas paralelas de colágeno tipo III e fibronectina. Uma resposta regenerativa sem cicatriz apresenta características iguais às da pele normal.

Estudos feitos em animais mostram que a TIC induz expressão de TGF- $\beta$ 3 que se mantém por duas semanas após o procedimento.<sup>53</sup> Finalmente, na terceira fase, de maturação, o colágeno tipo III é substituído pelo colágeno tipo I.<sup>54</sup>

Aust et al.<sup>55</sup> demonstraram em 480 pacientes melhora significativa nas rugas, na flacidez e no aspecto das cicatrizes. Os mesmos autores mostram que o TIC 3mm (Environ® Medical Roll-CIT™) leva a aumento de colágeno tipo I e que a aplicação conjunta de retinol e de vitamina C maximiza esses resultados. Biópsias tomadas depois de seis meses e um ano revelaram que as mudanças histológicas como o engrossamento do estrato espinhoso, a normalização da junção dermoepidérmica e o aumento de colágeno se mantiveram durante esse período.<sup>55</sup>

Recentemente Zeitter et al.<sup>56</sup> demonstraram que esses mesmos efeitos podem ser obtidos utilizando-se microagulhas de 1mm. O estudo foi feito em ratos e constatou aumento da espessura da epiderme, aumento da expressão de colágeno tipo I e diminuição da expressão do colágeno tipo III. Esses resultados foram mais evidentes no grupo que completou quatro sessões de tratamento e ainda melhores no grupo que fez quatro sessões de TIC junto com a aplicação tópica de retinol 1% e vitamina C 10%.

### DISCUSSÃO

Os processos de regeneração e cicatrização se dão de maneiras diferentes. Enquanto o processo de regeneração culmina com a produção de colágeno tipo I, mais forte e resistente, o processo de cicatrização resulta num processo inflamatório fibroso com predomínio de colágeno tipo III.<sup>6,44,57</sup>

As cicatrizes hipertróficas e queloides apresentam aumento da produção e da quantidade de colágeno tipo III.<sup>13-14</sup> No fotoenvelhecimento cutâneo existe aumento de colágeno tipo III junto com diminuição do colágeno tipo I.<sup>7</sup>

Todos os métodos aqui estudados produzem melhora da textura cutânea, das rugas e das irregularidades da superfície por meio de colágeno-gênese; não obstante, o tipo de colágeno produzido pode ser diferente.

A LIP leva a aumento da expressão de colágeno tipo I e a redução do colágeno tipo III.<sup>24,34,36</sup> Também mostrou-se eficaz no tratamento de diversos tipos de cicatrizes,<sup>27-30</sup> porém o efeito histológico produzido ainda não foi suficientemente investigado.

A TIC também gera aumento da expressão do colágeno tipo I e diminuição de colágeno tipo III.<sup>53,57-59</sup>

A cicatrização retardada e a fibrose são mais frequentes com os LFA e LFNA.<sup>58</sup> Isso pode ser explicado pelo tipo de colágeno desencadeado. Diversos artigos mostram que o LFNA

produz aumento maior de colágeno tipo III do que de tipo I.<sup>33-36</sup> Dentro da gênese de colágeno desencadeada pelos diferentes tipos de lasers, o que mais aumenta o colágeno tipo III é o LFNA QS Nd:YAG.<sup>59</sup>

O tratamento de cicatrizes hipertróficas com LAF produz aumento de colágeno tipo III e diminuição de colágeno tipo I.<sup>50-51</sup>

## CONCLUSÃO

Pode-se concluir que a regeneração é parte integrante da melhora clínica observada na LIP e TIC, que se acompanha, no nível histológico, de aumento de colágeno tipo I, mais forte e resistente. A melhora clínica observada com LFA e FNA depende do processo de cicatrização e fibrose desencadeado, que produz mais colágeno tipo III.

Contudo, faz-se necessário que se ampliem os conhecimentos com outros estudos para chegar a conclusões fidedignas e confiáveis. Muitos dos estudos aqui apresentados possuem número reduzido de casos, e as metodologias empregadas foram limitadas. ●

## REFERÊNCIAS

1. Campos V, Mattos RA, Filippo A, Torezan LA. Laser no rejuvenescimento facial. *Surg Cosm Dermatol* 2009;1(1):29-36.
2. Mattos R, Filippo A, Torezan L, Campos V. Fontes de energia não laser no rejuvenescimento: parte II. *Surg Cosmet Dermatol* 2009;1(2):80-6.
3. El-Domyati M, Attia S, Saleh F, Brown D, Birk DE, Gasparro, F. Intrinsic aging vs. photoaging: a comparative histopathological, immunohistochemical, and ultrastructural study of skin. *Exp Dermatol*. 2002;11(5):398-405.
4. Varani J, Dame MK, Rittie L, Fligiel SEG, Sewon Kang S, Fisher GJ, Voorhees JJ. Decreased collagen production in chronologically aged skin. Roles of age-dependent alteration in fibroblast function and defective mechanical stimulation. *Am J Pathol*. 2006;168(6):1861-8.
5. Quan T, Shao Y, He T, Voorhees JJ, Fisher GJ. Reduced expression of connective tissue growth factor (CTGF/CCN2) mediates collagen loss in chronologically aged human skin. *J Invest Dermatol*. 2010;130(2):415-24.
6. Varani J, Spearman D, Perone P, Fligiel SE, Datta SC, Wang ZQ, et al. Inhibition of type I procollagen synthesis by damaged collagen in photoaged skin and by collagenase-degraded collagen in vitro. *Am J Pathol*. 2001;158(3):931-42.
7. El-Domyati M, Medhat W, Abdel-Wahab HM, Moftah NH, Nasif GA, Hosam W. Forehead wrinkles: a histological and immunohistochemical evaluation. *J Cosmet Dermatol*. 2014;13(3):188-94.
8. Verhaegen PD, van Zuijlen PP, Pennings NM, van Marle J, Niessen FB, van der Horst CM, et al. Differences in collagen architecture between keloid, hypertrophic scar, normotrophic scar, and normal skin: An objective histopathological analysis. *Wound Repair Regen*. 2009;17(5):649-56.
9. Oliveira GV, Hawkins HK, Chinkes D, Burke A, Tavares AL, Ramos-e-Silva M, et al. Hypertrophic versus non hypertrophic scars compared by immunohistochemistry and laser confocal microscopy: type I and III collagens. *Int Wound J*. 2009;6(6):445-52.
10. Syed F, Ahmadi E, Iqbal SA, Singh S, McGrouther DA, Bayat A. Fibroblasts from the growing margin of keloid scars produce higher levels of collagen I and III compared with intralesional and extralesional sites: clinical implications for lesional site-directed therapy. *Br J Dermatol*. 2011;164(1):83-96.
11. Fitzgerald R, Vleggaar D. Facial volume restoration of the aging face with poly-L-lactic acid. *Dermatol Ther* 2011;24(1):2-27.
12. Schierle CF, Casas LA. Nonsurgical rejuvenation of the aging face with injectable poly-L-lactic acid for restoration of soft tissue volume. *Aesth Surg J* 2011;31(1):95-109.
13. Wat H, Wu DC, Rao J, Goldman MP. Application of intense pulsed light in the treatment of dermatologic disease: a systematic review. *Dermatol Surg*. 2014;40(4):359-77.
14. Goldberg DJ. New collagen formation after dermal remodeling with an intense pulsed light source. *J Cutan Laser Ther*. 2000;2(2):59-61.
15. Bitter PH. Noninvasive rejuvenation of photodamaged skin using serial, full-face intense pulsed light treatments. *Dermatol Surg*. 2000;26(9):835-42.
16. Negishi K, Wakamatsu S, Kushikata N, Tezuka Y, Kotani Y, Shiba K. Full-face photorejuvenation of photodamaged skin by intense pulsed light with integrated contact cooling: initial experiences in Asian patients. *Lasers Surg Med*. 2002;30(4):298-305.
17. Hernández-Pérez E, Ibieta EV. Gross and microscopic findings in patients submitted to nonablative full-face resurfacing using intense pulsed light: a preliminary study. *Dermatol Surg*. 2002;28(8):651-5.
18. Cao Y, Huo R, Feng Y, Li Q, Wang F. Effects of intense pulsed light on the biological properties and ultrastructure of skin dermal fibroblasts: potential roles in photoaging. *Photomed Laser Surg*. 2011;29(5):327-32.
19. Cuerda-Galindo E, Díaz-Gil G, Palomar-Gallego MA, Linares-García Valdecasas R. Increased fibroblast proliferation and activity after applying intense pulsed light 800-1200 nm. *Ann Anat*. 2015;198:66-72.
20. Wu D, Zhou B, Xu Y, Yin Z, Luo D. Impact of intense pulsed light irradiation on cultured primary fibroblasts and a vascular endothelial cell line. *Exp Ther Med*. 2012;4(4):669-74.
21. Feng Y, Zhao J, Gold MH. Skin rejuvenation in Asian skin: the analysis of clinical effects and basic mechanisms of intense pulsed light. *J Drugs Dermatol*. 2008;7(3):273-9.
22. El-Domyati M, El-Ammawi TS, Moawad O, Medhat W, Mahoney MG, Uitto J. Intense pulsed light photorejuvenation: a histological and immunohistochemical evaluation. *J Drugs Dermatol*. 2011;10(11):1246-52.
23. Scattone L, de Avelar Alchorne MM, Michalany N, Miot HA, Higashi VS. Histopathologic changes induced by intense pulsed light in the treatment of poikiloderma of Civatte. *Dermatol Surg*. 2012;38(7 Pt 1):1010-6.
24. Erol OO, Gurlek A, Agaoglu G, Topcuoglu E, Oz H. Treatment of hypertrophic scars and keloids using intense pulsed light (IPL). *Aesthetic Plast Surg*. 2008;32(6):902-9.
25. Hultman CS, Friedstat JS, Edkins RE. Efficacy of Intense Pulsed Light for the Treatment of Burn Scar Dyschromias: A Pilot Study to Assess Patient Satisfaction, Safety, and Willingness to Pay. *Ann Plast Surg*. 2015;74 Suppl 4:S204-8.

26. Sarkar A, Dewangan YK, Bain J, Rakshit P, Dhruw K, Basu SK, et al. Effect of intense pulsed light on immature burn scars: A clinical study. *Indian J Plast Surg.* 2014;47(3):381-5.
27. Goldberg DJ, Whitworth J. Laser skin resurfacing with the Q-switched Nd:YAG laser. *Dermatol Surg.* 1997;23(10):903-6.
28. Goldberg DJ, Silapunt S. Histologic evaluation of a Q-switched Nd:YAG laser in the nonablative treatment of wrinkles. *Dermatol Surg.* 2001;27(8):744-6.
29. Ye X, Wang L, Dang Y, Liu B, Zhao D. Investigation of the 1064 nm Q-switched Nd:YAG laser on collagen expression in an animal model. *Photomed Laser Surg.* 2012;30(10):604-9.
30. Liu H, Dang Y, Wang Z, Chai X, Ren Q. Laser induced collagen remodeling: a comparative study in vivo on mouse model. *Lasers Surg Med.* 2008;40(1):13-9.
31. Zhong H, Ma W, Cai D, Sun Q. A comparison of Q-switched 1064 nm Nd:YAG laser and intense pulsed light in the nonablative rejuvenation on rat model. *J Cosmet Laser Ther.* 2013;15(3):126-32.
32. Dang Y, Ren Q, Hoecker S, Liu H, Ma J, Zhang J. Biophysical, histological and biochemical changes after non-ablative treatments with the 595 and 1320 nm lasers: a comparative study. *Photodermatol Photoimmunol Photomed.* 2005;21(4):204-9.
33. Manstein D, Herron GS, Sink RK, Tanner H, Anderson RR. Fractional photothermolysis: a new concept for cutaneous remodeling using microscopic patterns of thermal injury. *Lasers Surg Med.* 2004;34(5):426-38.
34. Orringer JS, Rittié L, Baker D, Voorhees JJ, Fisher G. Molecular mechanisms of nonablative fractionated laser resurfacing. *Br J Dermatol.* 2010;163(4):757-68.
35. Taudorf EH, Danielsen PL, Paulsen IF, Togsverd-Bo K, Dierckx C, Paasch U, et al. Non-ablative fractional laser provides long-term improvement of mature burn scars-A randomized controlled trial with histological assessment. *Lasers Surg Med.* 2015;47(2):141-7.
36. Haedersdal M, Moreau KE, Beyer DM, Nymann P, Alsbjörn B. Fractional nonablative 1540 nm laser resurfacing for thermal burn scars: a randomized controlled trial. *Lasers Surg Med.* 2009;41(3):189-95.
37. Shin JU, Gantsetseg D, Jung JY, Jung I, Shin S, Lee JH. Comparison of non-ablative and ablative fractional laser treatments in a postoperative scar study. *Lasers Surg Med.* 2014;46(10):741-9.
38. Riggs K, Keller M, Humphreys TR. Ablative laser resurfacing: high-energy pulsed carbon dioxide and erbium:yttrium-aluminum-garnet. *Clin Dermatol.* 2007;25(5):462-73.
39. Marqa MF, Mordon S. Laser fractional photothermolysis of the skin: numerical simulation of microthermal zones. *J Cosmet Laser Ther.* 2014;16(2):57-65.
40. Lipozen i J, Mokos ZB. Will nonablative rejuvenation replace ablative lasers? Facts and controversies. *Clin Dermatol.* 2013;31(6):718-24.
41. Fitzpatrick RE, Rostan EF, Marchell N. Collagen tightening induced by carbon dioxide laser versus erbium: YAG laser. *Lasers Surg Med.* 2000;27(5):395-403.
42. El-Domyati M, Abd-El-Raheem T, Abdel-Wahab H, Medhat W, Hosam W, El-Fakahany H, et al. Fractional versus ablative erbium:yttrium-aluminum-garnet laser resurfacing for facial rejuvenation: an objective evaluation. *J Am Acad Dermatol.* 2013;68(1):103-12.
43. El-Domyati M, Abd-El-Raheem T, Medhat W, Abdel-Wahab H, Al Anwer M. Multiple fractional erbium: yttrium-aluminum-garnet laser sessions for upper facial rejuvenation: clinical and histological implications and expectations. *J Cosmet Dermatol.* 2014;13(1):30-7.
44. Hedelund L, Haak CS, Togsverd-Bo K, Bogh MK, Bjerring P, Haedersdal M. Fractional CO2 laser resurfacing for atrophic acne scars: a randomized controlled trial with blinded response evaluation. *Lasers Surg Med.* 2012;44(6):447-52.
45. van Drooge AM, Vrijman C, van der Veen W, Wolkerstorfer A. A Randomized Controlled Pilot Study on Ablative Fractional CO2 Laser for Consecutive Patients Presenting With Various Scar Types. *Dermatol Surg.* 2015;41(3):371-7.
46. Ozog DM, Liu A, Chaffins ML, Ormsby AH, Fincher EF, Chipps LK, et al. Evaluation of clinical results, histological architecture, and collagen expression following treatment of mature burn scars with a fractional carbon dioxide laser. *JAMA Dermatol.* 2013;149(1):50-7.
47. Laubach HJ, Tannous Z, Anderson RR, Manstein D. Skin responses to fractional photothermolysis. *Lasers Surg Med.* 2006;38(2):142-9.
48. Orentreich DS, Orentreich N. Subcutaneous incisionless (subcision) surgery for the correction of depressed scars and wrinkles. *Dermatol Surg.* 1995;21(6):543-9.
49. Aust MC, Reimers K, Repenning C, Stahl F, Jahn S, Guggenheim M, et al. Percutaneous collagen induction: minimally invasive skin rejuvenation without risk of hyperpigmentation-fact or fiction? *Plast Reconstr Surg.* 2008;122(5):1553-63.
50. Fabbrocini G, Padova MP, De Vita V, Fardella N, Pastore F, Tosti A. Tratamento de rugas periorbitais por terapia de indução de colágeno. *Surg Cosm Dermatol* 2009;1(3):106-11.
51. Aust MC, Reimers K, Kaplan HM, Stahl F, Repenning C, Schepers T, et al. Percutaneous collagen induction-regeneration in place of cicatrization? *J Plast Reconstr Aesthet Surg.* 2011;64(1):97-107.
52. Ferguson MW, O'Kane S. Scar-free healing: from embryonic mechanisms to adult therapeutic intervention. *Philos Trans R Soc Lond B Biol Sci.* 2004;359(1445):839-50.
53. Aust MC, Reimers K, Gohritz A, Jahn S, Stahl F, Repenning C, et al. Percutaneous collagen induction. Scarless skin rejuvenation: fact or fiction? *Clin Exp Dermatol.* 2010;35(4):437-9.
54. Lima EVA, Lima MA, Takano D. Microagulhamento: estudo experimental e classificação da injúria provocada. *Surg Cosmet Dermatol.* 2013;5(2):110-4.
55. Aust MC, Fernandes D, Kolokythas P, Kaplan HM, Vogt PM. Percutaneous collagen induction therapy: an alternative treatment for scars, wrinkles, and skin laxity. *Plast Reconstr Surg.* 2008;121(4):1421-9.
56. Zeitter S, Sikora Z, Jahn S, Stahl F, Strauß S, Lazaridis A, et al. Micro-needling: matching the results of medical needling and repetitive treatments to maximize potential for skin regeneration. *Burns.* 2014;40(5):966-73.
57. Costa FB, El Ammar ABPC, Campos VB, Kalil CLPV. Complicações com o uso de lasers. Parte II: laser ablativo fracionado e não fracionado e laser não ablativo fracionado. *Surg Cosmet Dermatol.* 2011;3(2):135-46.
58. Metelitsa AI, Alster TS. Fractionated laser skin resurfacing treatment complications: a review. *Dermatol Surg.* 2010;36(3):299-306.
59. Alam M, Hsu TS, Dover JS, Wrone DA, Arndt KA. Nonablative laser and light treatments: histology and tissue effects--a review. *Lasers Surg Med.* 2003;33(1):30-9.