



Surgical & Cosmetic Dermatology

ISSN: 1984-5510

revista@sbd.org.br

Sociedade Brasileira de Dermatologia  
Brasil

de Oliveira Barcaui, Elisa; Pires Carvalho, Antonio Carlos; Baptista Barcaui, Carlos  
Ultrassonografia de alta frequência (22MHz) na identificação e remoção de ferrão de  
arraia

Surgical & Cosmetic Dermatology, vol. 9, núm. 3, 2017, pp. 252-254

Sociedade Brasileira de Dermatologia

Rio de Janeiro, Brasil

Disponível em: <http://www.redalyc.org/articulo.oa?id=265553579011>

- ▶ Como citar este artigo
- ▶ Número completo
- ▶ Mais artigos
- ▶ Home da revista no Redalyc

redalyc.org

Sistema de Informação Científica

Rede de Revistas Científicas da América Latina, Caribe, Espanha e Portugal

Projeto acadêmico sem fins lucrativos desenvolvido no âmbito da iniciativa Acesso Aberto

## Diagnóstico por Imagem

### Autores:

Elisa de Oliveira Barcaui<sup>1</sup>  
Antonio Carlos Pires Carvalho<sup>2</sup>  
Carlos Baptista Barcaui<sup>3</sup>

<sup>1</sup> Doutoranda do Programa de Pós-graduação em Medicina (Radiologia) da Universidade Federal do Rio de Janeiro (UFRJ) – Rio de Janeiro (RJ), Brasil.

<sup>2</sup> Professor titular do Departamento de Radiologia, coordenador adjunto do Programa de Pós-graduação em Medicina (Radiologia) da Universidade Federal do Rio de Janeiro (UFRJ) – Rio de Janeiro (RJ), Brasil.

<sup>3</sup> Professor adjunto de Dermatologia da Faculdade de Ciências Médicas da Universidade do Estado do Rio de Janeiro (UERJ) – Rio de Janeiro (RJ), Brasil.

### Correspondência para:

Elisa de Oliveira Barcaui  
Endereço Rua Farne de Amoedo,  
106. Ipanema. Rio de Janeiro. CEP  
22420-020  
**E-mail:** ebarcaui@gmail.com

**Data de recebimento:** 20/07/2017

**Data de aprovação:** 01/09/2017

Trabalho realizado na Universidade Federal do Rio de Janeiro e na Universidade do Estado do Rio de Janeiro - Rio de Janeiro (RJ), Brasil.

**Suporte Financeiro:** Nenhum

**Conflito de Interesses:** Nenhum

# Ultrassonografia de alta frequência (22MHz) na identificação e remoção de ferrão de arraia

*High-frequency ultrasonography (22MHz) for identification and removal of a rayfish stinger*

DOI: <http://dx.doi.org/10.5935/scd1984-8773.20179306>

## RESUMO

A presença de corpos estranhos localizados na pele, sua dimensão, constituição e exata localização muitas vezes não são perceptíveis ao exame clínico dermatológico. Apesar de seu caráter benigno, a existência de corpos estranhos à pele provocam alta morbidade. A ultrassonografia de alta frequência tem sido amplamente utilizada nas diferentes áreas da Dermatologia. O avanço tecnológico com a introdução de aparelhos de alta frequência e resolução torna esse método útil na identificação e orientação da remoção de corpos estranhos localizados na pele. Apresentamos caso em que a ultrassonografia de alta frequência foi utilizada na identificação e retirada de um ferrão de arraia.

**Palavras-chave:** ultrassom; ultrassonografia; corpo estranho; cirurgia

## ABSTRACT

*The presence of foreign bodies located on the skin, their size, constitution and precise location are often not perceptible on dermatological clinical examination. Despite their benign nature, the presence of foreign bodies in the skin is associated to high morbidity. High frequency ultrasonography has been widely used in different areas of Dermatology. Technological development and the introduction of devices offering high frequency and high resolution makes this method useful in identifying and guiding the removal of foreign bodies located in the skin. The authors describe a case where high frequency ultrasonography was used to identify and remove a rayfish stinger.*

**Keywords:** ultrasound; ultrasonography; foreign body; surgery

## INTRODUÇÃO

Diferentes métodos de diagnóstico por imagem, como a radiografia, a tomografia computadorizada (TC), a ressonância nuclear magnética (RNM) e a ultrassonografia, são utilizados para detectar a presença de corpos estranhos (CE) nas partes moles do corpo humano.<sup>1</sup> Contudo, a composição do CE, seu tamanho e a profundidade em que se encontra situado podem influenciar significativamente a acurácia do método. Assim, a seleção adequada da técnica de imagem a ser utilizada para seu reconhecimento é fundamental.

O Brasil tem extensa costa litorânea e fauna diversificada. Banhos de mar são prática comum, tornando as pessoas mais susceptíveis à exposição a animais aquáticos. Apresentamos caso em que a ultrassonografia de alta frequência (Usaf) foi utilizada para diagnosticar a alteração cutânea persistente após traumatismo por arraia, detectando a presença de ferrão, determinando sua exata localização e formato, e guiando sua retirada cirúrgica.

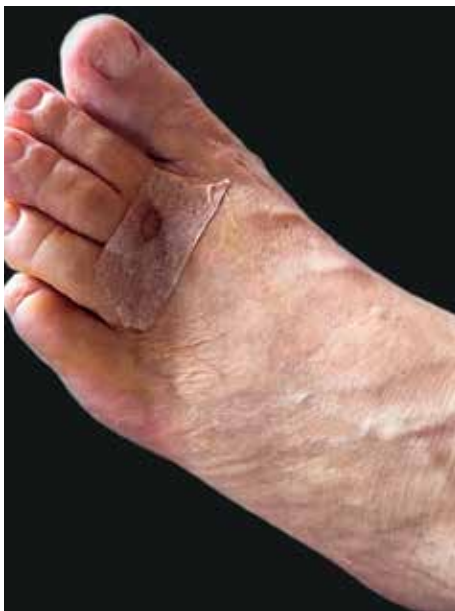## RELATO DE CASO

Paciente do sexo masculino, brasileiro, com 72 anos de idade, apresentava edema e referia dor no terceiro pododáctilo esquerdo, com dois meses de evolução, após história de ferroadada por arraia no dorso do pé esquerdo tratada,

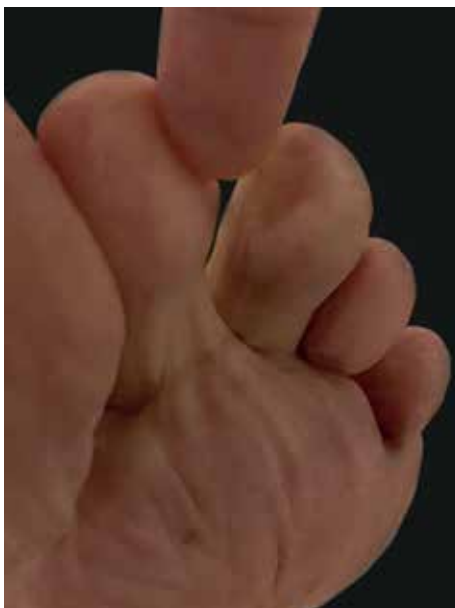segundo o próprio, com antisséptico tópico (Figura 1). O paciente não relatava nada digno de nota na história médica ou familiar. O exame físico revelou presença de edema com limitação do movimento da articulação interfalangeana do terceiro pododáctilo esquerdo e dor à palpação. Não foi constatada nenhuma alteração da integridade cutânea do dedo em questão (Figura 2).

Foi realizado exame ultrassonográfico com transdutor linear com frequência de 22MHz que, no local da cicatriz do dorso do pé e do terceiro pododáctilo esquerdos, não evidenciou alterações dignas de nota.

O exame realizado na região plantar do pododáctilo em questão demonstrou a presença de estrutura hiperecogênica com formato triangular alongado, medindo 1,3cm no maior eixo, com um de seus lados apresentando estrutura linear e, o outro, com formato serrilhado (Figura 3).



**FIGURA 1:** Dorso do pé esquerdo, após trauma ocasionado por arraia



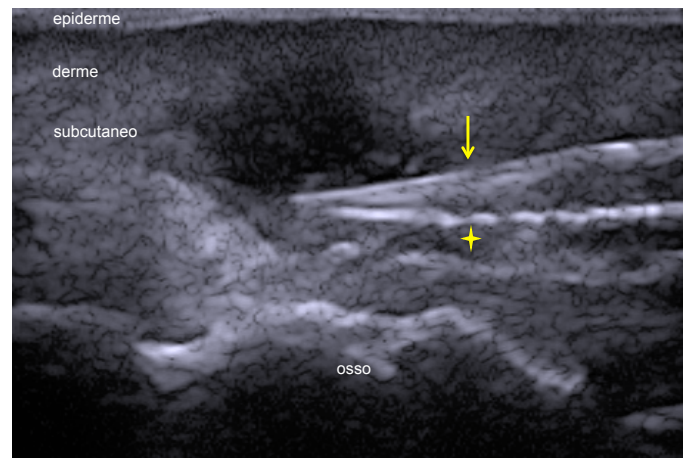
**FIGURA 2:** Terceiro pododáctilo esquerdo sem perda de solução de continuidade

O paciente foi submetido à retirada do CE (Figura 4) mediante a realização de pequena incisão na região plantar guiada pelo exame ultrassonográfico sob anestesia local. Foi administrado antibiótico sistêmico (cefadroxila, 500mg, 12/12 horas, durante sete dias), e o pós-operatório ocorreu sem intercorrências.

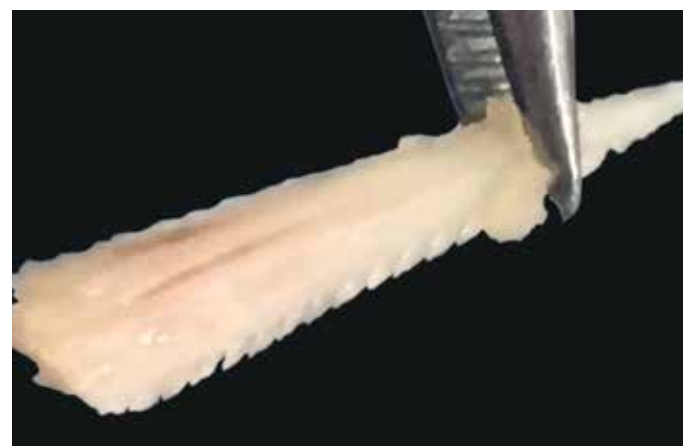**DISCUSSÃO**

Entende-se por CE qualquer objeto originado fora do corpo. Quando localizado nas partes moles do organismo pode ser oriundo de traumatismo ou perfuração. Os corpos estranhos podem ser inertes ou irritantes ao organismo. Se irritantes são capazes de promover inflamação, infecção secundária, formação de abscesso além de dor e desconforto. Por isso, a importância do seu reconhecimento.<sup>2</sup>

As manifestações relacionadas a acidentes com arraias podem ser de origem traumática decorrentes da penetração do ferrão, que possui formato serrilhado, ou tóxicas, secundárias ao veneno produzido por estruturas glandulares presentes em sua



**FIGURA 3:** Usaf, 22MHz. Imagem hiperecogênica com formato triangular, um lado apresentando estrutura linear (=>), e outro, serrilhada(\*)



**FIGURA 4:** Ferrão da arraia. Detalhe para aspecto serrilhado visualizado à Usaf 22MHz

cauda.<sup>3</sup> No caso relatado o paciente não apresentou manifestações sistêmicas sugestivas de envenenamento e só percebeu que havia algo errado dois meses após o episódio da ferroada. Não havia, portanto, certeza quanto à presença de corpo estranho no pé, que é, segundo a literatura, o sítio mais frequentemente acometido por esse tipo de acidente. A penetração do ferrão ocorreu no dorso do pé, e os sintomas foram sentidos na face ventral do terceiro pododáctilo.

Diferentes métodos de diagnóstico por imagem são utilizados para identificar nos tecidos moles a presença de CE que, dependendo da sua natureza, pode ser radiopaco ou radiolucido. A RNM parece ser a técnica menos indicada, pois a maioria dos corpos estranhos apresenta em sua composição materiais que apresentam baixo sinal à RNM, podendo ser confundidos com calcificação, cicatriz ou tendão, e materiais de origem metálica podem mover-se devido ao forte campo magnético.<sup>4</sup> Estudo comparando a eficácia da TC e da ultrasonografia (USG) na identificação de CE com diferentes composições demonstrou que a USG tem melhor acurácia em materiais radiolucidos e quando localizados na superfície cutânea.<sup>2,5</sup>

A USG é método de diagnóstico por imagem indolor e não radioativo que se baseia na reflexão de ondas sonoras através do tecido. De acordo com a estrutura anatômica, vascularização e densidade, as ondas ultrassônicas são refletidas de volta ao transdutor que as transforma em uma escala de cinza, observada no monitor. Quanto maior a frequência das ondas emitidas pelo transdutor, maior a resolução espacial e consequente visualização de estruturas próximas a ele. A introdução de transdutores com frequência superior a 15MHz originou o ultrassom de alta frequência (Usaf). O menor comprimento de onda obtido com essa frequência possibilitou melhor avaliação de estruturas superficiais ampliando significativamente seu uso nas condições dermatológicas.<sup>6</sup>

Aparelhos com frequência superior a 15MHz permitem estudo da pele e seus anexos, pois possibilitam distinguir

as camadas e estruturas cutâneas; contudo, equipamentos com frequência superior a 20MHz são os que apresentam melhor resolução para o estudo de estruturas superficiais.<sup>6</sup> Assim, a Usaf permite melhor visualização de CE localizado nas partes moles, acrescentando informações úteis para sua remoção, como exata localização, formato e constituição, assim como fornece análise detalhada do tecido e estruturas adjacentes.

Ultrasonograficamente, a maioria dos CE é vista como estruturas hiperecogênicas com sombra acústica posterior. Dependendo do tempo de sua permanência no tecido, ao redor do CE é possível observar a presença de área hipoeicoica que pode corresponder a edema, abscesso ou tecido de granulação.<sup>5</sup> Corpos estranhos compostos por madeira são, inicialmente, hiperecogênicos, mas podem perder sua ecogenicidade com o tempo.<sup>4</sup> Pedras se apresentam como áreas hiperecogênicas com a presença de sombra acústica posterior, e os metais e vidros são hiperecogênicos e apresentam, como artefato, reverberação.<sup>2</sup> Corpos estranhos ricos em cálcio, como no caso apresentado, são hiperecogênicos.

O exame ultrasonográfico permite o acesso tridimensional (eixo longitudinal x eixo transversal x profundidade) ao CE e é um exame realizado em tempo real,<sup>5</sup> possibilitando o conhecimento anatômico da área acometida e a exata localização do CE, o que permite ao cirurgião a precisão de sua retirada, assim como diminuição dos danos a estruturas nobres, como vasos e nervos.

Como limitações do método, a sensibilidade e a especificidade da Usaf, assim como de outros métodos de diagnóstico por imagem, dependem de diversos fatores, como a composição, o tamanho e a localização do CE, a frequência do transdutor, a resolução da imagem e a experiência do examinador.

Concluimos que, apesar das limitações descritas, a ultrasonografia de alta frequência é método útil na triagem de CE localizados na superfície do corpo humano, permitindo a sua detecção e informando sua composição e precisa localização. Essa análise fornece parâmetros importantes para orientação da conduta cirúrgica. ●

#### PARTICIPAÇÃO NO ARTIGO:

**Elisa de Oliveira Barcaui:**  
Pesquisa bibliográfica e redação

**Carlos Batista Barcaui:**  
Pesquisa bibliográfica, redação e revisão

**Antonio Carlos Carvalho:**  
Revisão

#### REFERÊNCIAS

1. Hill R, Conron R, Greissinger P, Heller M. Ultrasound for the detection of foreign bodies in human tissue. *Ann Emerg Med.* 1997;29(3):353-56.
2. Haghnegahdar A, Shakibafard A, Khosravifard N. Comparison between computed tomography and ultrasonography in detecting foreign bodies regarding their composition and depth: an in vitro study. *J Dent Shiraz Univ Med Sci.* 2016;17(3):177-84.
3. Haddad V Jr, Lupi O, Lonza JP, Tying SK. Tropical dermatology: marine and aquatic dermatology. *J Am Acad Dermatol.* 2009;61(5):733-50.
4. Hiremath R, Reddy H, Ibrahim J, Haritha CH, Shah RS. Soft tissue foreign body: utility of high resolution ultrasonography. *J Clin Diagn Res.* 2017;11(7):TC14-TC16.
5. Varshney T, Kwan CW, Fischer JW, Abo A. Emergency point-of-care ultrasound diagnosis of retained soft tissue foreign bodies in the pediatric emergency department. *Pediatr Emerg Care.* 2017;33(6):434-6.
6. Barcaui EO, Carvalho ACP, Lopes FPPL, Piñeiro-Maceira J, Barcaui CB. Ultrassom de alta frequência associado ao Doppler colorido na dermatologia. *An Bras Dermatol.* 2016;91(3):262-73.