



Cardiocre

ISSN: 1889-898X

cardiocre@elsevier.com

Sociedad Andaluza de Cardiología
España

Cristobo-Sáinz, Pablo; Romero-Rodríguez, Nieves; Campos-Pareja, Ana M.; Martínez-Martínez, Ángel

Fibrinólisis, una opción eficaz ante la sospecha de trombosis valvular protésica

Cardiocre, vol. 46, núm. 4, 2011, pp. e66-e68

Sociedad Andaluza de Cardiología

Barcelona, España

Disponible en: <http://www.redalyc.org/articulo.oa?id=277022030005>

- Cómo citar el artículo
- Número completo
- Más información del artículo
- Página de la revista en redalyc.org

redalyc.org

Sistema de Información Científica

Red de Revistas Científicas de América Latina, el Caribe, España y Portugal

Proyecto académico sin fines de lucro, desarrollado bajo la iniciativa de acceso abierto



Observaciones clínicas

Fibrinólisis, una opción eficaz ante la sospecha de trombosis valvular protésica

Pablo Cristobo-Sáinz*, Nieves Romero-Rodríguez,
Ana M. Campos-Pareja y Ángel Martínez-Martínez

Servicio de Cardiología, Hospital Universitario Virgen del Rocío, Sevilla, España

INFORMACIÓN DEL ARTÍCULO

Historia del artículo:

Recibido el 26 de octubre de 2010
Aceptado el 27 de diciembre de 2010

Palabras clave:

Prótesis mecánica
Trombosis valvular protésica
Fibrinólisis
Anticoagulación

Keywords:

Mechanical valve
Prosthetic valve thrombosis
Fibrinolysis
Anticoagulation

RESUMEN

Presentamos dos casos clínicos de trombosis sobre válvula protésica, en los que se optó por diferente abordaje terapéutico, con resultados dispares. En ambos casos la principal sospecha clínica fue trombosis valvular protésica.

© 2010 SAC. Publicado por Elsevier España, S.L. Todos los derechos reservados.

Thrombolytic therapy, a successful alternative treatment for suspected prosthetic valve thrombosis

ABSTRACT

We present two cases of thrombosis of prosthetic valve, in which two therapeutic approaches were used, with different results. In both cases the main clinical suspicion was prosthetic valve thrombosis.

© 2010 SAC. Published by Elsevier España, S.L. All rights reserved.

Presentamos dos casos clínicos de trombosis sobre válvula protésica, en los que se optó por diferente abordaje terapéutico, con resultados dispares.

Caso 1

Mujer de 64 años que ingresó desde urgencias por disnea de reposo con buena respuesta inicial a diuréticos. Dos años

antes había sido sometida a una sustitución de válvula mitral por prótesis mecánica bidisco, y desde entonces realizaba tratamiento con acenocumarol. En la ecocardiografía transtorácica del ingreso se detectaron velocidades diastólicas transprotésicas elevadas (gradiente medio, 14 mmHg), tiempo de hemipresión prolongado y área valvular efectiva menor a 1 cm². La función ventricular izquierda estaba conservada. Tras comprobar que los controles de anticoagulación

* Autor para correspondencia.

Correo electrónico: scp@telefonica.net (P. Cristobo-Sáinz).

1889-898X/\$ - see front matter © 2010 SAC. Publicado por Elsevier España, S.L. Todos los derechos reservados.
doi:10.1016/j.carcor.2010.12.004

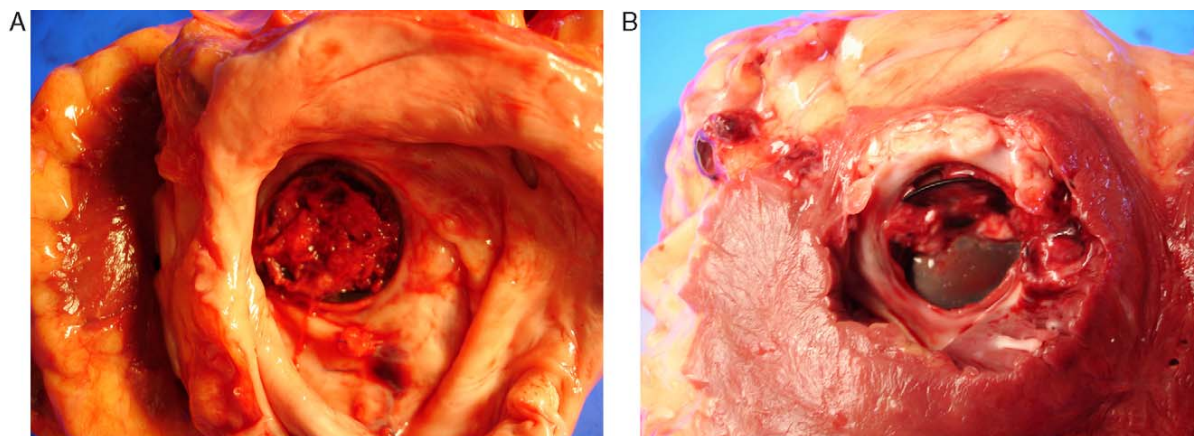


Figura 1 – Hallazgo en necropsia. Trombosis mitral masiva. A) Visión desde la cara auricular. B) Visión desde la cara ventricular.

los 2 meses previos al ingreso se situaban por debajo del rango terapéutico, se realizó una ecocardiografía transesofágica, que objetivó el bloqueo del disco anterior protésico sin imagen clara de trombo, incluso tras realización de ecocardiografía 3D. Con estos hallazgos se indicó intervención quirúrgica sobre prótesis mitral disfuncionante. No obstante, la paciente evolucionó de forma adversa, presentando edema agudo de pulmón con hipotensión sin respuesta a maniobras de reanimación convencionales y fibrinolisis emergente, y murió a las 12 h de haberle realizado la ecocardiografía transesofágica. Se solicitó necropsia, en la que se estableció como causa de la muerte una trombosis mitral protésica (figura 1A y 1B).

Caso 2

Varón de 66 años que ingresó procedente de consultas externas de cardiología ante la sospecha de disfunción protésica mitral, en clase funcional I-II de la NYHA. Se trataba de un hombre hipertenso y diabético sometido a sustitución valvular mitral en 1998 por insuficiencia severa tras infarto agudo de miocardio de localización inferior. Algunos meses previos al ingreso actual, coincidiendo con el postoperatorio de una cirugía pulmonar, los niveles de anticoagulación habían sido deficientes. La ecocardiografía transtorácica realizada al ingreso era similar a la descrita en el caso 1, con velocidades diastólicas elevadas (gradiente medio, 11 mmHg) y tiempos de hemipresión prolongados, secundario a bloqueo del disco medial con adecuada apertura del lateral aunque sin imágenes de trombos visibles. En este caso se optó por realizar tratamiento fibrinolítico con urocinasa (se valoró la presencia de dos cirugías previas, la ausencia de trombos significativos en la ecocardiografía y el antecedente de anticoagulación deficiente). Con ecocardiografías seriadas se comprobó la progresiva normalización de la motilidad protésica. El paciente fue dado de alta sin complicaciones a los 6 días tras alcanzar adecuados niveles de anticoagulación, y continúa asintomático a los 6 meses de seguimiento, con control ecocardiográfico dentro de la normalidad.

La trombosis valvular protésica es una complicación grave y potencialmente mortal, de las válvulas protésicas metálicas que ocurre preferentemente durante periodos de anticoagulación insuficiente y cuya incidencia alcanza el 0,2-6% anual en las prótesis de localización mitral¹. Clásicamente el abordaje de elección ha sido quirúrgico, mediante trombectomía o nuevo recambio valvular², pero presenta cifras elevadas de mortalidad perioperatoria en la mayoría de las series publicadas²⁻⁶. En los últimos años la fibrinolisis se ha posicionado como una alternativa en auge en casos seleccionados con disponibilidad en todos los centros y buena respuesta hemodinámica hasta en el 85-90% de los pacientes³⁻⁵. Sin embargo, las complicaciones pueden llegar al 25%, debidas sobre todo a fenómenos tromboembólicos o a hemorragias asociadas a la fibrinolisis, con una mortalidad global estimada inferior a la cirugía, en torno al 6%⁵.

Los casos presentados ilustran la etiología trombótica como causa más probable de disfunción protésica en casos de anticoagulación discontinuada o por debajo del rango óptimo, a pesar de que en las pruebas de imagen no se objetiven claras imágenes de trombo. Plantear una fibrinolisis en estos pacientes puede ser una alternativa eficaz con una morbimortalidad inferior a la esperable en reintervención.

Conflicto de intereses

Los autores declaran no tener ningún conflicto de intereses.

BIBLIOGRAFÍA

1. Roudaut R, Lorient-Roudaut ME, Lafitte S, Brette S. Thrombosis of valvular prostheses: the role of medical treatment. *Rev Prat.* 2009;59: 201-6.
2. Roudaut R, Lafitte S, Roudaut MF, et al. Management of prosthetic valve obstruction: fibrinolysis versus surgery. Early results and long-term follow-up in a single-centre study of

-
- 263 cases. Arch Cardiovasc Dis. 2009;102:255-7.
3. Psychari SN, Sinos L, Apostolou T. Treatment of a mechanical aortic valve with fibrinolysis. Hellenic J Cardiol. 2005;46:356-61.
 4. Gupta D, Kothari SS, Bahl VK, et al. Thrombolytic therapy for prosthetic valve thrombosis: short- and long-term results. Am Heart J. 2000;140:906-16.
 5. Gallardo Lobo R, Sánchez PL, San Román JA, Fernández-Avilés F. Trombosis protésica mitral tratada con dos fibrinólisis consecutivas. Rev Esp Cardiol. 2009;62:451-63.
 6. Karthikeyan G, Math RS, Mathew N, et al. Accelerated Infusion of Streptokinase for the Treatment of Left-Sided Prosthetic Valve Thrombosis: A Randomized Controlled Trial. Circulation. 2009;120:1108-14.