



Revista Argentina de Cardiología

ISSN: 0034-7000

revista@sac.org.ar

Sociedad Argentina de Cardiología
Argentina

Martín Gutiérrez, Elio; Baños, J. Martínez; Galbis Carvajal, J. M.; Gil Albarova, O.
Neumopericardio secundario al consumo de cocaína: a propósito de un caso
Revista Argentina de Cardiología, vol. 79, núm. 3, mayo-junio, 2011, pp. 251-252
Sociedad Argentina de Cardiología
Buenos Aires, Argentina

Disponible en: <http://www.redalyc.org/articulo.oa?id=305326973015>

- Cómo citar el artículo
- Número completo
- Más información del artículo
- Página de la revista en redalyc.org

redalyc.org

Sistema de Información Científica

Red de Revistas Científicas de América Latina, el Caribe, España y Portugal

Proyecto académico sin fines de lucro, desarrollado bajo la iniciativa de acceso abierto

Neumopericardio secundario al consumo de cocaína: a propósito de un caso

Cocaine-induced Pneumopericardium

ELIO MARTÍN GUTIÉRREZ¹, J. MARTÍNEZ BAÑOS², J. M. GALBIS CARVAJAL², O. GIL ALBAROVA¹

Presentamos el caso de un varón de 21 años, que acudió con dolor retrosternal opresivo, disnea y clínica vegetativa típica, así como enfisema subcutáneo en espacio supraclavicular y cuello con extensión a la mandíbula; todo ello en relación al hecho reconocido de que, una hora antes, había consumido cocaína. Refirió ausencia de antecedentes médicos de interés, salvo el consumo habitual de cocaína. La analítica simple mostró normalidad en sus resultados; en el análisis semicuantitativo de tóxicos en orina, se detectaron altos niveles de metabolitos de la cocaína (+++) y la radiografía de tórax simple posteroanterior (Figura 1) mostró la presencia de neumopericardio, neumomediastino y enfisema subcutáneo en concordancia con los hallazgos clínicos descritos, así como ausencia de neumotórax y de derrame pericárdico. La tomografía computarizada (TC) refrendó estos hallazgos descartando la afectación esofágica o traqueal como potenciales orígenes (Figura 2); por otro lado, el electrocardiograma demostró la elevación del segmento ST compatible con presencia de una pericarditis aguda.

El paciente quedó en observación hospitalaria para comprobar la evolución, iniciar el tratamiento médico y realizar un seriado enzimático donde tan solo se produjo movilización de CPK (142 UI/L) a su llegada a urgencias, presentando meseta a las 6 horas (136 UI/L) y descenso a las 12 horas (84 UI/L); no apareció movilización de CPK-MB ni de Tn I (0,0 UI/L).

La estabilidad hemodinámica fue estable en todo momento, con hipertensión arterial sistólica inicial que se autolimitó a lo largo de su permanencia en el hospital. La radiografía de tórax realizada a las 12 horas de la admisión en urgencias demostró una estabilidad de los hallazgos, sin progresión de neumopericardio.

Iniciado el tratamiento con AINE (Ibuprofeno 600 mg c/6 hs) y en observación, fue dado de alta a las 22 horas de inicio del episodio. Tras realizar el pertinente

consejo médico, el paciente continuó el tratamiento antiinflamatorio en su domicilio y, tres días más tarde, fue citado para una revisión ambulatoria.

En los últimos dos años, han aumentado las admisiones al servicio de urgencias relacionadas con problemas de salud debidos al consumo de cocaína, dando el pulso del verdadero problema que supone el abuso de esta droga (1) en nuestra sociedad y, particularmente, de la importancia de los efectos nocivos que tiene sobre el sistema cardiovascular. (2,3) En lo que respecta al neumopericardio/neumomediastino, en nuestro centro se han registrado, en los últimos dos años, seis casos de esta rara manifestación clínica; todos con una evolución y tratamiento similares al caso expuesto.

La etiopatogenia (4) no se conoce totalmente pero puede responder a una sobrepresión alveolar por espasmo regional, lo que causa una rotura alveolar puntual con escape del contenido aéreo que diseca los espacios perivasculares y peribronquiales adentrándose en el pericardio, con un comportamiento muy irritativo de la serosa y, como consecuencia, la pertinente pericarditis aguda. El neumopericardio grave y el taponamiento (5) cardíaco por aire son evoluciones poco frecuentes y, de presentarse, suelen hacerlo en las primeras horas ya que atienden normalmente al desarrollo de un mecanismo valvular en la fuga aérea. En la bibliografía revisada (Medline® de los últimos 20 años), la mayor parte de los casos corresponden a iatrogenia relacionada con procedimientos quirúrgicos, endoscópicos o ventilación mecánica entre otros (30 casos); traumatismos abiertos o cerrados (28 casos); perforación de estómago o esófago secundaria fundamentalmente a enfermedad péptica o tumoral (28 casos); infecciones (13 casos); tóxicos (3 casos) e idiopáticos (10 casos). Sin embargo, tan solo se han descrito 3 casos de neumopericardio secundario a crisis asmática. (6,7) Algunos de los casos registrados (8) en la bibliografía asociados al

Afiliación institucional

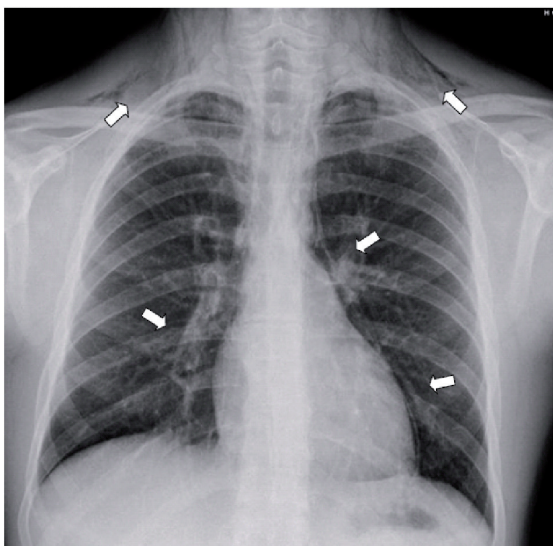
¹ Servicio de Cirugía Cardíaca. Instituto Cardiovascular. Consorcio Hospital General Universitario de Valencia.

² Servicio de Cirugía Torácica. Consorcio Hospital General Universitario de Valencia.

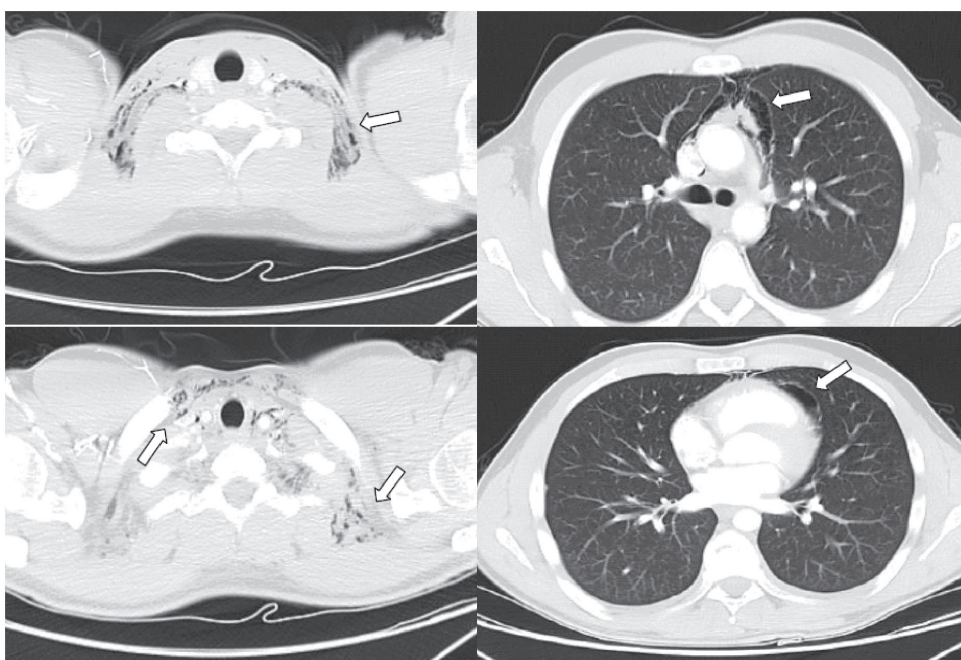
Dirección para separatas:

Dr. Elio Martín Gutiérrez. Servicio de Cirugía Cardíaca. Instituto Cardiovascular. Consorcio Hospital General Universitario de Valencia. Av. Tres Cruces, 2. 46014, Valencia, España.

E-mail: elio.m@comv.es



Figuras 1 y 2. Hallazgos de los estudios de radiografía simple de tórax y TC en ventana de mediastino y de parénquima pulmonar que demuestran el neumopericardio con disección del espacio mediastínico anterior (neumomediastino) y la progresión del mismo por la continuidad anatómica a las celdas de los espacios cervicales en forma de enfisema subcutáneo (flechas blancas).



consumo de tóxicos (cocaína fundamentalmente) son consecuencia de la ventilación mecánica aplicada al estado crítico secundario al consumo de la droga. Los casos de aparición espontánea son aún más escasos. Finalmente, la incidencia de neumopericardio en consumidores de cocaína es desconocida pero, dada su rareza, probablemente debamos interpretarla como la punta del iceberg de un enorme problema de salud pública.

BIBLIOGRAFÍA

1. Pollin W. The danger of cocaine. *JAMA* 1985;254:98.
2. Redkalla SH, Hale S, Kloner RA. Cocaine induced heart diseases. *Am Heart J* 1990;120:1403-8.
3. Mouhaffel AH, Madu EC, Satmary WA, Fraker TD Jr. Cardiovascular complications of cocaine. *Chest* 1995;107:1426-34.
4. Muñoz Ávila JA, Jiménez Murillo LM, Montero Pérez FJ, Calderón de la Barca Gázquez JM, Berlango Jiménez A, Durán Serantes M, et al. Pneumopericardium: review of the literature]. *Rev Clin Esp* 1994;194:926-8.
5. Álvarez L, Blondiau JV, Scherpings P, Musch W, Creplet J, Malarme M. Pneumopericardium: a race against time! Case report and literature review. *Rev Med Brux* 1996;17:143-6.
6. Stack AM, Caputo GL. Pneumomediastinum in childhood asthma. *Pediatr Emerg Care* 1996;12:98-101.
7. van der Klooster JM, Grootendorst AF, Ophof PJ, Brouwers JW. Pneumomediastinum: an unusual complication of bronchial asthma in a young man. *Neth J Med* 1998;52:150-4.
8. Adrouny A, Magnusson P. Pneumopericardium from cocaine inhalation. *N Engl J Med* 1985;313:48.