



Revista CES Medicina Veterinaria y  
Zootecnia

E-ISSN: 1900-9607

revistamvz@ces.edu.co

Universidad CES

Colombia

Castañeda H, Fabián E; Echeverry B, Diego F; Buriticá G, Edwin F  
Manejo médico de un accidente ofídico en un perro causado por *Bothrops asper*: reporte  
de caso  
Revista CES Medicina Veterinaria y Zootecnia, vol. 11, núm. 1, enero-abril, 2016, pp. 100-  
109  
Universidad CES  
Medellín, Colombia

Disponible en: <http://www.redalyc.org/articulo.oa?id=321445731011>

- Cómo citar el artículo
- Número completo
- Más información del artículo
- Página de la revista en redalyc.org

redalyc.org

Sistema de Información Científica

Red de Revistas Científicas de América Latina, el Caribe, España y Portugal

Proyecto académico sin fines de lucro, desarrollado bajo la iniciativa de acceso abierto

## Medical management of snake bite in a dog caused by *Bothrops asper*: case report<sup>†</sup>

### *Manejo médico de un accidente ofídico en un perro causado por Bothrops asper: reporte de caso*

### *Manejo medico de um acidente ofídico em um cachorro causado por Bothrops asper: relato de caso*

Fabián E Castañeda H<sup>1\*</sup>, MVZ; Diego F Echeverry B<sup>1</sup>, PhD; Edwin F Buriticá G<sup>1</sup>, MSc

\* Autor para correspondencia: Fabián E Castañeda. E-mail: fecastanedah@ut.edu.co

<sup>1\*</sup> Grupo de investigación en medicina y cirugía de pequeños animales. Facultad de Medicina Veterinaria y Zootecnia. Universidad del Tolima.

(Recibido: 5 de junio, 2015; aceptado: 14 de febrero, 2016)

#### Abstract

In Colombia the incidence of ophidic accidents and its treatment in animals is rarely documented which negatively affects its prognosis. A case is described of a German Shepherd with antecedent of a snake bite by *Bothrops asper* in the right infra-orbital region which occurred approximately 12 hours before consultation. To physical examination bilateral inflammation of the facial soft tissues and bleeding through the bite site were evidenced. After evaluating the anamnesic and the results of clinical and paraclinical exams the final diagnosis was *moderate bothropic* accident. Medical management consisted in administration of antiophidic serum, after which the patient showed favorable clinical evolution approximately eight hours after treatment was established, being released two days after coming into the clinic. In this report the medical management established and the clinical evolution of the patient are described.

#### Key words

*Antiophidic serum, antivenom, snake bite, ophidic accident, therapeutic protocol.*

#### Resumen

En Colombia la incidencia del accidente ofídico y su tratamiento en animales está escasamente documentado lo que afecta negativamente su pronóstico. Se describe el caso de un Pastor alemán con antecedente de mordedura por *Bothrops asper* en la región infraorbital derecha ocurrida aproximadamente 12 horas antes de la consulta. Al examen físico se evidenció una inflamación bilateral de tejidos blandos faciales, y un sangrado a través del sitio de la mordedura. Después de evaluar los anamnesis y los resultados de los exámenes clínico y paraclínicos el diagnóstico final fue accidente *Bothrópico moderado*. El manejo médico consistió en la administración de suero

<sup>†</sup>Para citar este artículo: Castañeda FE, Echeverry DF, Buriticá EF. Manejo médico de un accidente ofídico en un perro causado por *Bothrops asper*: reporte de caso. Rev. CES Med. Zootec. 2016; Vol 11 (1): 100-109.

antiofídico ante lo cual el paciente mostro evolución clínica favorable, aproximadamente ocho horas después de instaurado el tratamiento, siendo dado de alta dos días después de ingresado a la clínica. En este reporte se describe el manejo médico instaurado y la evolución clínica del paciente.

### Palabras clave

*Mordedura de serpiente, protocolo terapéutico, suero antiofídico.*

### Resumo

Na Colômbia, a incidência de picadas de cobra e o tratamento dos animais domésticos é pouco conhecida, o que afeta negativamente o prognóstico desse tipo de acidente. Descreve-se o caso de um pastor alemão com uma história de mordida de cobra venenosa (*Bothrops asper*) na região infraorbitária direita ocorrida cerca de 12 horas antes da consulta medica. Ao exame físico, evidenciou-se inflamação bilateral do tecido mole facial e sangramento evidenciado através do lugar da mordida. Depois de avaliar os anamnésicos e os resultados dos exames clínicos e paraclínicos, o diagnóstico final foi mordida botrópica moderada. O manejo médico consistiu na administração de soro antiofídico, depois disto, o paciente apresentou evolução clínica favorável após oito horas de começado o tratamento. O cachorro recebeu a alta medica dois dias depois. Neste relatório, descreve-se o manejo medico instaurado e a evolução clínica do paciente.

### Palavras chave

*Mordida de cobra, protocolo terapêutico, soro antiofídico.*

## Introducción

Colombia es un país megadiverso con una representación parcial de 70 géneros y 247 especies de serpientes, de las cuales 47 son venenosas y están incluidas en dos familias, la Viperidae y la Elapidae, con siete y cuatro géneros respectivamente, siendo las serpientes pertenecientes a la familia Viperidae las de mayor interés epidemiológico debido a que son las causantes del 90 – 95 % de los casos de accidentes ofídicos en Colombia tanto en humanos como en animales <sup>8, 10, 19</sup>.

El género *Bothrops*, es un género taxonómico perteneciente a la familia Viperidae, que comprende cerca de 37 especies de serpientes distribuidas en Centro y Sur América. Debido a su relativa abundancia, coloración mimetizada, tamaño corporal y adaptación

a vivir en habitas naturales intervenidos por el hombre, las especies de este género son las responsables de la mayoría de accidentes ofídicos reportados en humanos y animales en América Latina <sup>19, 23</sup>.

La incidencia de mordeduras de serpientes, es variable entre países y dentro de un mismo país entre regiones, dependiendo de diversos factores como el clima, los parámetros ecológicos, biodiversidad, distribución de las serpientes venenosas, densidad poblacional humana, actividades económicas entre otras. En América Latina esta incidencia se estima entre 5 a 62 casos/100.000 habitantes por año, dependiendo del país, estimando un promedio de 2.300 muertes por año <sup>19</sup>. La mayor cantidad de casos de mordeduras de serpientes son causados por la especie *Bothrops asper* (Figura 1), la cual es la responsable del 50 al 80% de las mordeduras



**Figura 1.** Ejemplar de *Bothrops asper*. Foto: Carlos Alberto Martínez Chamorro.

reportadas<sup>10,19,22</sup>. En Colombia, se reporta una incidencia promedio de 6 casos por cada 100.000 habitantes, con un promedio de 2.600 casos por año<sup>19,22</sup>. Durante el año 2014, en Colombia fueron reportados un total de 4.303 casos de accidente ofídico en humanos, presentándose una letalidad del 0.81%<sup>12</sup>.

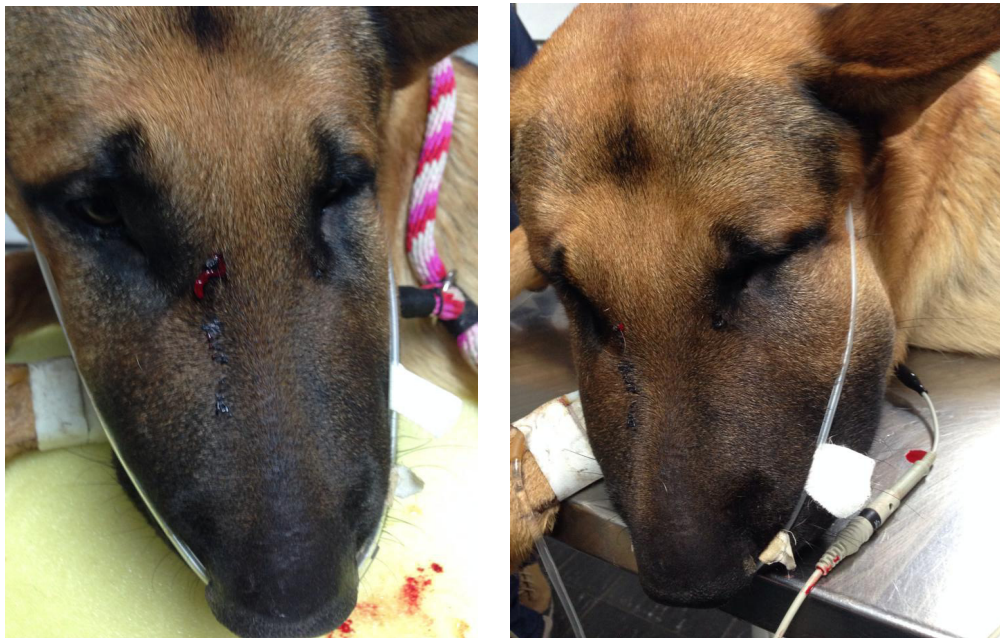En medicina veterinaria, no existen estadísticas relacionados con mordeduras de serpientes en animales domésticos en Colombia, pero es bien conocido, que los accidentes ofídicos en Colombia además de representar un problema de salud pública, también causan pérdidas económicas en el sector pecuario, afectando tanto a animales de compañía como de producción siendo más común este tipo de accidente en ganado vacuno y en equinos. Otro elemento que afecta el pronóstico del accidente ofídico en animales domésticos es que la mayoría de las veces este se da en áreas rurales, donde no siempre se cuenta con los elementos necesarios para atender con prontitud a los animales afectados<sup>8,16,24</sup>. Debido a lo anterior, es frecuente que los animales que sufren la mordedura de una serpiente venenosa, sean manejados con tratamientos tradicionales que generalmente terminan complicando el cuadro clínico<sup>1,8,24</sup>. El objetivo de este reporte es describir la evolución clínica y el

manejo médico instaurado a un canino mordido por una serpiente de la especie *B. asper*. Del conocimiento de los autores este es el primer reporte del manejo médico y la evolución clínica de un accidente ofídico producido por una *B. asper* en caninos en Colombia.

## Evaluación del paciente

### Anamnesis

Es referido a la consulta de la clínica de pequeños animales de la Universidad del Tolima un canino macho de raza Pastor Alemán de 1 año de edad y 35 kg de peso proveniente de la zona rural de la ciudad de Ibagué con reporte de mordedura de serpiente en la región infraorbital derecha (Figura 2) ocurrida aproximadamente 12 horas antes de la consulta. El propietario refiere que el perro presenta salivación, vómito y náuseas. La serpiente que mordió al perro fue capturada, sacrificada y clasificada como una *B. asper*, la cual de acuerdo a la descripción y el registro fotográfico traído por el propietario del paciente se podría describir como un animal adulto capaz de suministrar una mordida potencialmente letal debido a su tamaño mayor a un metro<sup>19</sup>. No se reporta ningún tratamiento previo a la consulta.



**Figura 2.** Lugar de la mordedura e inflamación presentada en el paciente.

### Hallazgos del examen físico

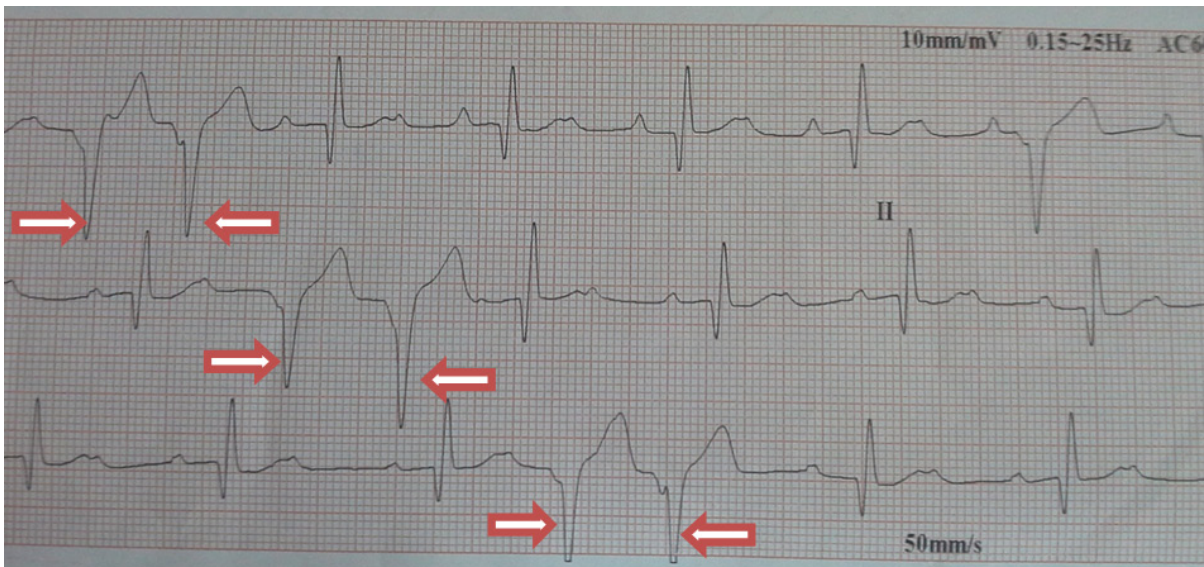
Frecuencia cardíaca de 96 lpm, frecuencia respiratoria de 66 rpm, temperatura de 39,6 °C, pulso fuerte asimétrico y no concordante, condición corporal de 3,5/5 y mucosas cianóticas. Al examen por sistemas se encontró arritmia cardíaca, aumento de los tiempos de coagulación, inflamación bilateral de las regiones nasal, oral, infraorbitaria, maxilar y mandibular, ptialismo, sialorrea, oliguria y hematuria macroscópica. La saturación de oxígeno la que se encontró en 90 %.

### Plan diagnóstico

Se obtuvieron muestras sanguíneas y de orina para su evaluación. El hemograma evidenció leucofilia, neutrofilia,

anemia microcítica normocrómica, hemoglobinemia y trombocitopenia. El tiempo de protrombina indico que la muestra no coaguló (Tabla 1). La bioquímica sanguínea mostro un aumento del nitrógeno ureico sanguíneo (NUS) (Tabla 1). El examen de orina revelo un incremento en la densidad urinaria, proteinuria y hematuria (Tabla 2). Se realizó un examen electrocardiográfico, en el cual se encontraron complejos ventriculares monomórficos izquierdos, dados en pareja (Figura 3).

El segundo día de hospitalización se obtuvieron muestras sanguíneas adicionales para evaluación hematológica y de coagulación obteniendo en el hemograma resultados similares a los del primer día. En relación al tiempo de protrombina aunque este estuvo aumentado se evidencio coagulación (Tabla 3).



**Figura 3.** Examen electrocardiográfico realizado al paciente al momento de su ingreso a la clínica. Las flechas señalan la formación de complejos ventriculares izquierdos dados en pareja en un ritmo sinusal de base.

### Diagnóstico

Debido a la anamnesis del paciente, a la valoración clínica y a evidencia de la mordedura de la serpiente, el diagnóstico final fue de envenenamiento bothrópico moderado según la clasificación del accidente ofídico recomendada para humanos por Otero-Patiño (2009)<sup>19</sup>, la cual fue adaptada a las circunstancias del presente caso, toda vez que no se dispone de tablas de clasificación del accidente bothrópico en caninos.

### Tratamiento

El paciente fue internado y manejado en hospitalización por un periodo de tres días. El tratamiento instaurado

consistió en la administración de seis unidades (10 ml cada una) de suero antiofídico polivalente (Instituto Nacional de Salud ®) por vía intravenosa<sup>19</sup> administrados durante el transcurso de 1 hora diluida en 500 ml de solución lactato ringer. Antes de la aplicación del suero antiofídico, fue realizada una prueba de sensibilidad cutánea mediante intradérmica reacción la cual fue realizada, aplicando vía intradérmica con una aguja 26 G, 0,1 ml de una dilución de 1:100 del suero antiofídico en solución salina, con el fin de descartar una posible reacción de hipersensibilidad de tipo I por parte del paciente, siendo el resultado de esta prueba negativo. Se instauró fluidoterapia con lactato ringer a infusión de 80 ml/kg día. Para tratar la arritmia ventricular se utilizó clorhidrato de lidocaína en la infusión de los líquidos a razón de 1,5 mg/kg hora por lo que el paciente fue monitoreado electrocardiográficamente

1 hora después de aplicada. Adicionalmente se administró ampicilina sulbactam a posología de 30 mg/kg cada 12 horas para controlar infecciones bacterianas secundarias asociadas a la mordida.

*Evolución*

Aproximadamente ocho horas después de implementado el tratamiento algunos de los signos asociados con

el envenenamiento como la inflamación bilateral, ptialismo, sialorrea, oliguria y hematuria macroscópica ya habían desaparecido. Se le realizó otra valoración electrocardiográfica encontrando una disminución en la cantidad de complejos ventriculares presentados en el trazo. El paciente fue dado de alta dos días después de ingresado a la clínica.

**Tabla 1.** Resultado del cuadro hemático, bioquímica sanguínea y tiempo de protrombina realizado al paciente el día de su ingreso.

<i>Parámetro</i>	<i>Valor del paciente</i>	<i>Valor de referencia</i>
Recuento de glóbulos rojos x mm <sup>3</sup>	5.180.000	5.500.000 – 8.500.000
Hemoglobina g/dl	10,2	12 – 18
Hematocrito %	28,8	37 – 55
VCM fl	56	60 – 76
HCM pg	19,6	19,5 – 24,5
CHCM g/dl	35,2	32 – 36
Recuento de glóbulos blancos x mm <sup>3</sup>	27200	6000 – 17000
Neutrófilos x mm <sup>3</sup>	21488	3000 – 11000
Linfocitos x mm <sup>3</sup>	5440	1000 – 5000
Recuento total de plaquetas x mm <sup>3</sup>	58000	200000 – 500000
Tiempo de protrombina	No coagulo	5,5 -7,9 segundos
NUS mg/dl	32,6	10 – 26
Creatinina mg/dl	1,01	0,5 – 1,3

**Tabla 2.** Hallazgos anormales en el parcial de orina realizado al paciente.

<i>Parámetro</i>	<i>Valor del paciente</i>	<i>Valor de referencia</i>
Densidad	1049	1015 – 1045
Proteína mg/dl	500	-
Sangre	+++	-
Glóbulos rojos	+ 50 por campo	0 – 10

**Tabla 3.** Resultado del cuadro hemático, tiempo de protrombina control realizados al paciente.

<i>Parámetro</i>	<i>Valor del paciente</i>	<i>Valor de referencia</i>
Recuento de glóbulos rojos x mm <sup>3</sup>	3.970.000	5.500.000 – 8.500.000
Hemoglobina g/dl	7,9	12 – 18
Hematocrito %	22	37 – 55
VCM fl	56	60 – 76
HCM pg	19,8	19,5 – 24,5
CHCM g/dl	35,6	32 – 36
Recuento de glóbulos blancos x mm <sup>3</sup>	21000	6000 – 17000
Neutrófilos x mm <sup>3</sup>	15540	3000 – 11000
Linfocitos x mm <sup>3</sup>	5460	1000 – 5000
Recuento total de plaquetas x mm <sup>3</sup>	155000	200000 – 500000
Tiempo de protrombina	12,17 seg	5,5 -7,9 segundos

## Discusión

Los hallazgos encontrados en los análisis de laboratorio, fueron compatibles con los reportados en otros pacientes tanto humanos como animales <sup>3, 8, 16, 24</sup>, que sufren de accidentes ofídicos, siendo común encontrar, leucofilia, como resultado de un proceso inflamatorio agudo, trombocitopenia por la coagulopatía de desgaste lo que exagera el cuadro hemorrágico de los pacientes, aumento del NUS como efecto secundario de la acción proteolítica del veneno, proteinuria que es causada debido a la inflamación sistémica, hiperestenuria por la deshidratación secundaria y tiempos de coagulación elevados como acción directa del veneno sobre la protrombina.

La caracterización y el modo de acción del veneno de las serpientes del género *Bothrops* ya ha sido descrita previamente caracterizándose este por la presencia de enzimas proteolíticas que afectan los tejidos y hemotóxicas que producen las alteraciones sanguíneas siendo los sistemas más afectados el cardiovascular, renal y el sistema nervioso central <sup>8, 19, 24</sup>. El cuadro clínico del envenenamiento bothrópico es causado por la presencia de metaloproteinasas, fosfolipasa A2, serinas proteinasas, L-amino ácido oxidasa, proteínas secretoras ricas de cisteína y desintegrinas <sup>2, 9, 19</sup>, componentes que son los causantes de signos como el edema (95% de los casos) el cual es detectable a los 5 minutos después de la mordida, las hemorragias locales (34%), ampollas hemorrágicas conocidas como flictenas (12%), dermonecrosis y mionecrosis (10%) que pueden aparecer desde las 6 a 8 horas después de la mordedura, disfibrogenemia (60–70%) siendo el signo sistémico más común del envenenamiento, trombocitopenia (15-30%) e hipotensión (10-14%) así como sangrado sistémico siendo el sangrado gingival y la hematuria los más comunes (25–30%). También han sido descritos hemorragias vaginales, rectales, y en los sitios de venopunción, epistaxis, hemoptisis y hemorragias en sistema nerviosos central <sup>2, 9, 19</sup>.

El paciente del presente caso, presentó signos de disfibrogenemia y trombocitopenia, lo que se manifestó en hematuria como manifestación del sangrado sistémico signos comunes en los casos de envenenamiento bothrópico y con otros vipéridos <sup>8, 19</sup>. Debido a los signos presentados tales como la inflamación, sangrado local en el sitio de la mordedura, y sangrado sistémico (hematuria) el envenenamiento fue catalogado como moderado según la clasificación clínica del envenenamiento bothrópico <sup>19</sup> (Tabla 4), siendo recomendado para este tipo de envenenamiento el uso de cuatro viales de suero antiofídico polivalente producido por el Instituto

Nacional de Salud ® de Colombia (INS). No obstante en este paciente, fueron usados seis viales de suero polivalente, según lo recomendado por Otero-Patiño, (2009) <sup>19</sup>, quien manifiesta que si el tratamiento es instaurado después de 2 horas de ocurrido el accidente, o el sitio de la mordedura se encuentra en la cabeza, cara, cuello, pecho o genitales el envenenamiento debe ser tratado como envenenamiento severo, debiendo utilizarse seis viales como mínimo de suero antiofídico polivalente del INS® (Tabla 5), para disminuir el riesgo de necrosis tisular, hemorragias en SNC y ojos, efusión pleural, entre otros efectos secundarios al envenenamiento <sup>19</sup>.

El protocolo empleado para el tratamiento de este paciente, es un protocolo diseñado para el manejo del accidente ofídico en humanos <sup>19</sup>, el cual debió ser adaptado a las condiciones particulares de este paciente debido a que no se encontraron protocolos para uso específico en perros.

Las reacciones adversas al suero antiofídico son reacciones de hipersensibilidad del tipo I, la cual esta mediada por IgE y degranulación de mastocitos y basófilos, siendo el mecanismo, dos moléculas ligadas de IgE específicas contra IgG equina, especie en la que es producido el suero antiofídico usado y reacciones tardías las cuales son conocidas como enfermedad del suero <sup>8, 19, 24</sup>, aunque, no son muchos los reportes en animales con este tipo de reacciones al tratamiento con el suero antiofídico, probablemente por el poco uso que se le da a esta terapia <sup>8</sup> siendo encontrado reportes de reacciones tipo I en caninos y llamas (*Lama glama*) víctimas de mordedura de *Crotalus sp* <sup>4, 7</sup>. Con el fin de evitar inconvenientes de este tipo, fue realizada en el paciente la prueba de intra-dermoreacción, según lo recomienda el laboratorio productor del suero antiofídico utilizado. La realización de la prueba de sensibilidad cutánea realizada en este paciente no presentó reacciones adversas. Sin embargo algunos autores afirman que la realización de dicha prueba no permitiría predecir la presentación de reacciones adversas tempranas <sup>18, 19</sup>.

En humanos se recomienda que el tratamiento antiofídico debe iniciarse dentro de las primeras 2 horas posteriores a la mordedura para reducir los riesgos de efectos secundarios permanentes o incluso la muerte <sup>19</sup>. En este sentido Báez *et al.*, (2005) <sup>3</sup>, recomiendan que en animales el tratamiento debe realizarse lo más pronto posible aunque manifiestan un tiempo máximo de 12 horas para la aplicación del suero antiofídico. Báez *et al.*, (2005) <sup>3</sup>, describen el caso de un perro de 30 Kg mordido por una serpiente *Bothrops sp.*, en el dorso del metacarpo derecho, el cual recibió tratamiento antiofídico 9 horas después de ocurrido el accidente. El paciente murió 18 horas después del evento, debido a hemorragias múltiples en sistema nervioso central como consecuencia

**Tabla 4.** Clasificación clínica del envenenamiento producido por *Bothrops asper*, según Otero-Patiño (2009).

<i>Grado</i>	<i>Signos clínicos locales</i>	<i>Signos clínicos sistémicos</i>
No envenenamiento	Dolor medio, escaso edema y hemorragia.	Signos vitales normales y coagulación sanguínea normal.
Envenenamiento medio	Inflamación que envuelve uno a dos segmentos del miembro mordido, circunferencia del miembro incrementada < de 4 cm, equimosis. Sin o con escaso sangrado en el sitio de la mordedura, sin signos de necrosis.	Sangre normal o incoagulable, sin presentar sangrado sistémico y alteraciones hemodinámicas.
Envenenamiento moderado	Inflamación que envuelve dos a tres segmentos del miembro mordido así como un aumento en su circunferencia mayor a 4 cm. Sangrado local sin necrosis y flictenas en pocos casos.	Sangre incoagulable, sangrado sistémico (gingival, hematuria en heridas recientes) sin presentar alteraciones hemodinámicas ni falla renal.
Envenenamiento severo	Inflamación extendida a lo largo de todo el miembro afectado hasta llegar al tronco, flictenas, sangrado local, necrosis o síndrome compartimental.	Sangre incoagulable, hemorragias múltiples sistémicas, hipotensión o shock, coagulación intravascular diseminada o falla renal aguda, hemorragia cerebral o falla orgánica multisistémica.

**Tabla 5.** Clasificación clínica del envenenamiento producido por *Bothrops asper*, según Otero-Patiño (2009).

<i>Grado</i>	<i>Neutralización del veneno de B. asper (mg)</i>	<i>Viales de antiveneno (n)</i>
Sin envenenamiento	-	No es necesario el uso del antiveneno. Observar al paciente durante mínimo 6 horas. Realizar repetidos test de coagulación.
Envenenamiento medio	No menos de 100 mg	Dos ampollas de suero antiofídico del Instituto Nacional de Salud ® (INS Bogotá, Colombia) o cuatro ampollas del producido por Laboratorios Probiol ® (México).
Envenenamiento moderado	No menos de 200 mg	Cuatro ampollas de suero antiofídico del Instituto Nacional de Salud ® (INS Bogotá, Colombia) o seis ampollas del producido por Laboratorios Probiol ® (México).
Envenenamiento severo	No menos de 300 mg	Seis ampollas de suero antiofídico del Instituto Nacional de Salud ® (INS Bogotá, Colombia) u ocho ampollas del producido por Laboratorios Probiol ® (México).

de la disfibrinogenesis y trombocitopenia secundaria al envenenamiento. En el presente caso, el tratamiento fue iniciado aproximadamente 12 horas después de ocurrido el accidente, y la evolución satisfactoria del paciente ocurrió aproximadamente a las 8 horas de instaurado el tratamiento con el suero antiofídico polivalente. A pesar de que la mordedura fue en la cabeza, y que el paciente mostro signos de disfibrogenesis, no presento en ningún momento complicaciones nerviosas compatibles con hemorragias a nivel de sistema nervioso central. La

evolución favorable del paciente del presente caso, puede deberse la combinación de algunos factores como: La efectividad del suero antiofídico utilizado, la no aplicación de tratamientos tradicionales como torniquetes y cortes en el sitio de la mordedura y principalmente a la posible inoculación de una escasa cantidad de veneno por la serpiente. Esto último se presume debido a que un animal del tamaño del animal agresor debería ser capaz de inocular una cantidad letal de veneno. Igualmente se descarta una mordida seca, debido a qué



el animal presentó signos de envenenamiento bothropico sistémico. En cuanto a la severidad del envenenamiento, este depende de varios factores tanto de la serpiente como de la víctima de la mordedura. Se incluyen el tamaño de la serpiente (una serpiente más grande inyecta más veneno), la última vez que se alimentó la serpiente (una serpiente que recién se alimentó inyecta menos cantidad de veneno debido a que lo usó para cazar a su presa), la cantidad de grasa subcutánea, el peso corporal, el grosor de la piel, cantidad de pelo, edad y estado de salud de la víctima y la cantidad de ejercicio realizado después del envenenamiento<sup>19,24</sup>.

En Colombia, actualmente se producen dos tipos de sueros antiofídicos polivalentes IgG, para el tratamiento específico de los accidentes ofídicos causados por serpientes de la familia *Viperidae*<sup>19,24</sup>, el suero antiofídico polivalente producido por el Instituto Nacional de Salud (Colombia) que es efectivo contra envenenamientos bothrópicos y crotálicos, viene en presentación líquida en caja por dos ampollas de 10 ml cada una capaces de neutralizar 10 mg de veneno crotálico y 70 mg de veneno bothrópico. También se cuenta con el antiveneno producido por laboratorios Probiol (México), el cual viene en presentación liofilizada para diluir en 1 ml y es capaz de neutralizar por ampolla 25 – 50 mg de veneno bothrópico, 10 – 20 mg de veneno crotálico y 10 – 20 de veneno lachésico. Es importante conocer el grado de severidad del accidente ofídico para determinar el volumen de suero a emplear para cada caso en particular<sup>19,24</sup>.

Escasas son las publicaciones que describen complicaciones cardíacas secundarias a mordeduras de *Bothrops sp.* Algunos autores, reportan signos como bloqueos atrioventriculares secundarios a mordeduras de Vipéridos<sup>11,15</sup>. Se han descrito polipéptidos activos a nivel de membrana, que poseen lisinas y aminoácidos hidrofóbicos que penetran en la matriz lipídica de las membranas y ocasionan pérdida de la regulación de su permeabilidad con influjo de calcio al interior de la célula del músculo cardíaco<sup>5</sup>. Se han reportado casos de infarto agudo al miocardio en hombres jóvenes en las horas posteriores a la mordedura. Las alteraciones electrocardiográficas reportadas en pacientes humanos víctimas de envenenamiento por vipéridos son variadas, sin que se haya profundizado en la explicación de dichas alteraciones<sup>17</sup>. Hoffman *et al.*, (1993)<sup>11</sup> reportaron el caso de un poni mordido por una serpiente *Vipera palestina*, el cual presentó al examen electrocardiográfico una despolarización ventricular prematura y a la necropsia se encontró focos necróticos en el miocardio. También sido descritos bloqueos atrioventriculares en animales envenenados por *Crotalus sp.* Es posible que las

miotoxinas propias del veneno de los viperidos, puedan tener efectos despolarizantes en la célula cardíaca. En el veneno de las especies africanas *Atratacopsis sp.*, y de las australianas *Oxyuranus sp.*, han sido descritas toxinas como la taicatoxina y la sarafotoxina, las cuales ejercen una acción directa sobre el músculo cardíaco debido a un bloqueo de los canales de calcio tipo L voltaje dependiente, produciendo taquicardia, bloqueo auriculoventricular e incluso fibrilación ventricular. Los efectos cardiovasculares podrían deberse a una acción indirecta como respuesta a la inflamación sistémica. Igualmente se han reportado arritmias severas en caballos usados para la elaboración de sueros antiofídicos<sup>17</sup>.

En el paciente del presente caso no fueron evidenciados bloqueos auriculoventriculares de ningún grado; sin embargo, se considera que los complejos ventriculares evidenciados en el estudio electrocardiográfico, pudieron deberse a la acción directa del veneno sobre el músculo cardíaco, la cual fue tratada con el uso del suero antiofídico y de la lidocaína, o a un efecto secundario a la inflamación sistémica sobre el miocardio como se ha reportado en otros tipos de accidentes ofídicos<sup>14</sup>. Otra posible explicación a la presentación de los complejos ventriculares es que ya estuvieran presentes previamente a la mordedura, debido a que se conoce que el Pastor Alemán es una raza con una alta prevalencia de presentación de arritmias ventriculares desde tempranas edades<sup>13</sup>. Esto último no pudo ser corroborado, debido a que no se le tomaron exámenes electrocardiográficos posteriores al paciente. Se recomienda profundizar más en el monitoreo e investigación sobre los efectos cardíacos que ejerce el veneno de vipéridos sobre las víctimas del accidente ofídico, así como en realizar reportes de accidentes y tratamientos en pacientes veterinarios.

Finalmente el paciente fue dado de alta y enviado a su domicilio con ampicilina de uso oral a posología de 20 mg/Kg cada 8 horas durante 7 días. Aunque no siempre se recomienda el uso de antibióticos en el accidente ofídico<sup>6,8</sup> por la relativa baja incidencia de complicaciones infecciosas y para evitar la aparición de cepas resistente, se conserva la posibilidad de usarlos cuando no exista el recurso diagnóstico para confirmar la sospecha de infección<sup>6,20,21</sup>. Entre los gérmenes encontrados en la boca, colmillos y veneno de las serpientes se encuentran bacilos aerobios gram negativos como *Morganella morganii*, *Proteus retigeri*, *Klebsiella spp.*, *Enterobacter spp.*, *Aeromonas hydrophila*, anaerobios estrictos como *Clostridium spp.*, y una menor proporción de cocos gram positivos<sup>6,19</sup>. Teniendo en cuenta lo anterior, el grado de neutrofilia y el medio rural en el que habita el paciente y el tiempo transcurrido después de la mordedura, se decidió tratar al paciente con antibioterapia con el fin de evitar infecciones secundarias que complicaran el cuadro clínico.

## Conclusiones

De conocimiento de los autores, este sería el primer reporte relacionado con la evolución clínica y el manejo médico de un accidente ofídico en caninos generado por la mordedura de una serpiente *Bothrops asper* en Colombia. El diagnóstico de accidente ofídico debería ser tenido en cuenta como diagnóstico diferencial en pacientes animales que provengan de áreas rurales o periurbanas que presentes signos clínicos como inflamación localizada de tejidos blandos y sangrados sistémicos o locales.

Se concluye, que el tratamiento instaurado basado en los protocolos existentes para pacientes humanos víctimas de accidente ofídico, fue exitoso en este caso y podría ser replicado por otros profesionales que se enfrenten a un caso similar. Este tipo de accidentes en animales e inclusive en humanos pueden llegar a ser más comunes en el futuro próximo en Colombia, debido a la invasión por parte del hombre de los ambientes rurales, por lo que se hace necesario el establecimiento de protocolos de manejo intrahospitalario para atender este tipo de casos.

## Referencias

1. Acosta de Pérez O, Teibler P, Leiva L, Rios E, Sánchez Negrette M, Pollit C. Equine laminitis: Bites by *Bothrops spp.* cause hoof lamellar pathology in the contralateral as well as in the bitten limb. *Toxicol* 2006; 48(3): 307-312
2. Alape-Girón A, Sanz L, Escolano J, Flóres-Díaz M, Madrigal M, Sasa M, et al. Snake venomomics of the lancehead viper *Bothrops asper*: geographic, individual and ontogenetic variations. *J Proteome res* 2008; 7: 3556–3571.
3. Báez A, Teibler P, Merlo W, Burna A, Acosta-Badaró M, Solana M. Lesiones sistémicas en un canino por intoxicación ofídica. *Ofidismo en canino. Rev. Vet.* 2005; 16(2): 95–98.
4. Berdoulay P, Schaer P, Starr J. Serum sickness in a dog associated with antivenin therapy for snake bite caused by *Crotalus adamanteus*. *J Vet Emerg Crit Care* 2005; 15(3): 206-212
5. Córdoba D. 1991. Toxicología 2ª Edición. Facultad de Medicina Universidad de Antioquia, Medellín, p. 285-302.
6. Cuesta J, Peña LM, Zuluaga AF. Es necesaria la profilaxis antibiotica en la ofidiotoxicosis?. *Infection* 2008; 12: 280–289.
7. Dykgraaf S, Pusterla N, Van Hoogmoed LM. Rattlesnake envenomation in 12 New World camelids. *J Vet Inter Med* 2006; 20(4):998-1002
8. Estrada-Gómez S, Quintana JC, Vargas LJ. Accidente ofídico en animales de pastoreo: acercamiento epidemiológico, clínico y de manejo. *Rev Med Vet* 2014; 27:149-161.
9. Galofre-Ruiz MD. Accidente ofídico causado por *Bothrops asper*. *Rev cien biomed* 2013; 4(2): 353-357.
10. Gutiérrez JM. 2002. Understanding snake venoms: 50 years of research in Latin America. *Rev Biol Trop* 2002; 50(2): 377-394.
11. Hoffman A, Levi O, Orgad U, Nyska A. Myocarditis following envenoming with *Vipera palaestinae* in two horses. *Toxicol* 1993; 31(12): 1623-1628.
12. Instituto Nacional de Salud. Boletín epidemiológico semanal. Semana epidemiológica número 53 de 2014 (28 de Diciembre al 3 de Enero de 2015). Instituto Nacional de Salud Bogotá Colombia. [acceso 28 de abril de 2015]. URL: <http://www.ins.gov.co/boletin-epidemiologico/Boletn%20Epidemiolgico/2014%20Boletin%20epidemiologico%20semana%2053.pdf>, 2015.
13. Jesty SA, Woo S, Cordeiro JM, Gunn TM, Di Diego JM, Hemsley S, et al. Cardiomyocyte calcium cycling in a naturally occurring German shepherd dog model of inherited ventricular arrhythmia and sudden cardiac death. *J Vet Cardiol* 2013; 15: 5 -14
14. Langhorn R, Persson F, Ablad B, Goddard A, Schoeman JP, Willesen JL, et al. Myocardial injury in dogs with snake envenomation and its relation to systemic inflammation. *J Vet Emerg Crit Care* 2014; 24(2): 174-181
15. Lawler JB, Frye MA, Bera MM, Ehrhart EJ, Bright JM. Third-degree atrioventricular block in a horse secondary to rattlesnake envenomation. *J Vet Emerg Crit Care* 2008; 22(2): 486-490

16. Moreno F, Vásquez TF. Accidente ofídico en una novilla Brahaman mordida por una serpiente *Bothrops Asper*. Revista CES-MVZ 2006; 1(1): 69-75
17. Orjuela A., Vanegas D.J., Montenegro J., López J.F., Rincón C., Serrano J.C. Complicaciones cardiacas de la mordedura de serpientes. Rev Col Car 2002; 9(5): 361-364.
18. Otero R, León G, Gutiérrez JM, Rojas G, Toro MF, Barona J, et al. Efficacy and safety of two whole IgG polyvalent antivenoms, refined by caprylic acid fractionation with or without b-propiolactone, in the treatment of *Bothrops asper* bites in Colombia. Trans R Soc Trop Med Hyg 2006; 100: 1173–1182.
19. Otero-Patiño R. Epidemiological, clinical and therapeutic aspects of *Bothrops asper* bites. Toxicon 2009; 54: 998-1011.
20. Peterson ME. Snake bite: pit vipers. Clin Tech Small An P 2006; 21(4): 174-182
21. Peterson ME. Snake bite: coral snakes. 2006. Clin Tech Small An P 2006; 21(4): 183-186.
22. Sasa M, Vázquez S. Snakebite envenomation in Costa Rica: a revision of incidence in the decade 1990–2000. Toxicon 2003; 41, 19–22.
23. Sasa M, Wasko DK, Lamar WW, Natural history of the terciopelo *Bothrops asper* (Serpentes: Viperidae) in Costa Rica. Toxicon 2009; 54: 904–922.
24. Soler D., Rodríguez D.P. 2006. Aspectos toxicológicos y clínicos de la mordedura por serpientes venenosas en animales domésticos. Rev Med Vet Zoo 2006; 53: 105-115.