



Revista Peruana de Ginecología y Obstetricia

ISSN: 2304-5124

spog@terra.com.pe

Sociedad Peruana de Obstetricia y  
Ginecología  
Perú

Baca-Mazur, Jorge

ROL DE LA COLPOSCOPIA EN EL DIAGNÓSTICO DE LESIONES MALIGNAS DEL CUELLO  
UTERINO

Revista Peruana de Ginecología y Obstetricia, vol. 51, núm. 1, enero-marzo, 2005, pp. 10-14

Sociedad Peruana de Obstetricia y Ginecología  
San Isidro, Perú

Disponible en: <http://www.redalyc.org/articulo.oa?id=323428175002>

- Cómo citar el artículo
- Número completo
- Más información del artículo
- Página de la revista en redalyc.org

redalyc.org

Sistema de Información Científica

Red de Revistas Científicas de América Latina, el Caribe, España y Portugal

Proyecto académico sin fines de lucro, desarrollado bajo la iniciativa de acceso abierto

# ROL DE LA COLPOSCOPIA EN EL DIAGNÓSTICO DE LESIONES MALIGNAS DEL CUELLO UTERINO

Jorge Baca-Mazur

## RESUMEN

**OBJETIVOS:** Demostrar la importancia del uso de la colposcopia en el diagnóstico del cáncer de cuello uterino. **MATERIAL Y MÉTODOS:** Estudio retrospectivo, observacional y descriptivo, entre enero de 2001 y diciembre de 2004, en el consultorio de colposcopia, Hospital Regional "Eleazar Guzmán Barrón", Chimbote, Perú. **RESULTADOS:** En 513 colposcopias realizadas, se hizo 78 estudios biopsicos, obteniéndose los siguientes resultados: 18 carcinomas epidermoides infiltrantes, 16 lesiones intraepiteliales escamosas (SIL) de grado alto, 8 SIL de grado bajo, 7 metaplasias escamosas, 25 casos de cervicitis crónica, 6 pólipos benignos y 1 adenocarcinoma. **CONCLUSIÓN:** Se plantea el valor de la colposcopia como método diagnóstico de la patología premaligna y maligna de cuello uterino.

**PALABRAS CLAVE:** Colposcopia, Falsos negativos citológicos, Biopsias cervicales, Área rural.

Rev Per Ginecol Obstet 2005; 51:10-14

## SUMMARY

**OBJECTIVES:** To determine the importance of colposcopy in the diagnosis of uterine cervix cancer. **MATERIAL AND METHODS:** Retrospective, observational and descriptive study between January 2001 and December 2004, at the colposcopy unit, Eleazar Guzmán Barrón Regional Hospital, Chimbote, Peru. **RESULTS:** In 513 colposcopies 78 biopsies were performed with the following results: 18 infiltrative epidermoid carcinomas, 16 high grade squamous intraepithelial lesions (SIL), 8 low grade SIL, 7 squamous metaplasias, 25 cases of chronic cervicitis, 6 benign polyps, and 1 adenocarcinoma. **CONCLUSION:** We determined the value of colposcopy as a method of diagnosis for both premalignant and malignant pathology of the uterine cervix.

**KEY WORDS:** Colposcopy, False negative cytology, Cervical biopsies, Rurality.

Rev Per Ginecol Obstet 2005; 51:10-14

Consultorio de Colposcopia, Departamento de Ginecología y Obstetricia, Hospital Regional "Eleazar Guzmán Barrón", Chimbote, Perú  
Correspondencia: bacamazur@latinmail.com

## INTRODUCCIÓN

El cáncer de cuello uterino es el cáncer más frecuente entre las mujeres de nuestro país, afecta a mujeres entre 18 y 60 años de edad. Las causas del cáncer de cuello uterino son varias e incluyen a las infecciones por virus papiloma humano (VHP), la vida promiscua, el inicio de relaciones sexuales a temprana edad y el tabaquismo.

En su aparición, el cáncer de cuello uterino tiene una evolución lenta y silenciosa; puede tardar una década hasta dar los primeros síntomas. Esto se debe a que en la primera etapa existen las lesiones premalignas, que incluyen primero las lesiones escamosas de grado bajo (infecciones por VHP y displasia leve) y luego las lesiones de grado alto, que son la displasia moderada y la severa o carcinoma *in situ*. Esta primera etapa da muy pocas manifestaciones clínicas, que no permiten al paciente darse





cuenta de que está enferma; en esta etapa es cuando cumplen un rol muy importante el estudio de Papanicolaou y la colposcopia. El Papanicolaou, método que tiene más de 60 años de uso y mantiene su vigencia y validez, la colposcopia, método que alcanza en las 2 últimas décadas gran desarrollo y modernidad.

El colposcopio es un dispositivo óptico tipo microscopio que permite visualizar el cuello uterino para aumentarlo entre 20 y 40 veces su tamaño; este método permite detectar imágenes sospechosas de cáncer en etapa temprana con una sensibilidad de 94 a 95 %. Es por lo tanto la colposcopia uno de los métodos de diagnóstico más precisos para el diagnóstico de las lesiones premalignas. La importancia está en que estas lesiones premalignas pueden ser tratadas oportunamente y detener el avance del cáncer hacia la etapa de invasor; este último tiene mayor gravedad y peor pronóstico. Es por lo tanto, de gran importancia no sólo el estudio del Papanicolaou sino la realización consiguiente de la colposcopia, ya que permite al médico ver las características del cuello uterino y, si se encuentra una lesión sospechosa, realizar una biopsia de la misma.

La posibilidad de que un estudio de Papanicolaou dé como resultado un falso negativo está dada por diversos factores: la toma inadecuada de la muestra, el uso de material inadecuado, el mal procesamiento y, en algunas oportunidades, por una mala interpretación o incorrecta lectura de las muestras.

## MATERIAL Y MÉTODOS

Estudio retrospectivo, observacional, longitudinal y descriptivo en el que, a una población de estudio de 513 pacientes que acudieron al consultorio de colposcopia del Hospital Regional 'Eleazar Guzmán Barrón' (EGB), de Chimbote, Perú, entre enero de 2001 y diciembre de 2004, se les realizó estudio colposcópico completo (prueba de ácido acético y prueba de Schiller) y biopsia para los casos sospechosos. Se tuvo como criterios de inclusión el hecho de estar registrados en el archivo del consultorio de colposcopia, archivo que sirve de fuente para recabar los datos de este estudio.

Se evaluó las siguientes variables: edad de la paciente, paridad, domicilio, antecedentes de enfermedades de transmisión sexual, estudio citológico, resultado de colposcopia y biopsia.

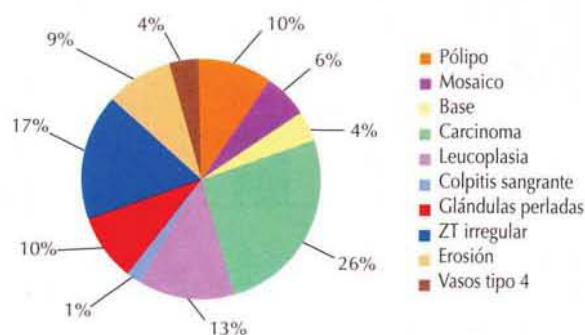


Figura 1. Imágenes colposcópicas biopsiadas

## RESULTADOS

De los 513 estudios colposcópicos, se efectuó 78 biopsias dirigidas por colposcopia para aquellas pacientes que presentaban imágenes colposcópicas sospechosas, principalmente mosaico, leucoplasia, zona de transformación irregular, imagen tipo carcinoma (Figura 1). Se utilizó la clasificación colposcópica internacional del año 1990.

Los resultados anatomopatológicos obtenidos de las biopsias fueron 18 carcinomas epidermoides infiltrantes, 8 SIL de bajo grado, 7 metaplasias escamosas, 25 cervicitis crónicas, 6 pólipos cervicales benignos y 1 adenocarcinoma, 16 SIL de alto grado (Figura 2).

La edad promedio de presentación del cáncer invasor fue 56 años, del SIL de grado bajo 28 años y del SIL de grado alto 36 años, datos que hasta la fecha no habían sido descritos para la ciudad de Chimbote y su área periférica (Figura 3).

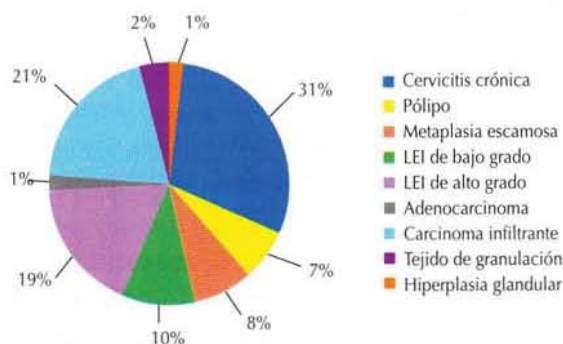


Figura 2. Resultado de patología



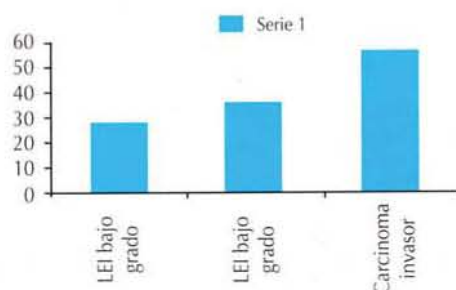


Figura 3. Patologías según edad

Se encontró que el 41% de las afectadas vivía en el área urbana y 59% con SIL de grado alto y carcinoma invasor, en el área rural de la provincia del Santa; la mayoría del último grupo nunca se había realizado estudios citológicos o tenía estudio citológico en los últimos cinco años.

Otro hallazgo interesante fue que 70% de las pacientes con carcinoma invasor no pertenecían a nuestra UTES Hospital Regional EGB.

Desde el punto de vista diagnóstico, en nuestro trabajo observamos una discordancia citohistológica que subestimó ocho casos de carcinomas in situ o invasor, diagnosticado por colposcopia-biopsia, con citologías previas que no informaban criterios de malignidad. Encontramos una tasa de falsos negativos de 8% en los estudios citológicos.

Lo anterior plantea la necesidad de mejorar la toma de muestra y lectura de los estudios citológicos y a la vez confirma la importancia del uso de la colposcopia en el diagnóstico de la patología premaligna y maligna del cuello uterino.

## DISCUSIÓN

El trabajo realizado pone en evidencia problemas en el diagnóstico del cáncer de cuello uterino, sobre todo en la metodología citológica. A la vez plantea el extraordinario valor de la colposcopia como método diagnóstico de la patología premaligna y maligna del cuello uterino.

La colposcopia nos permite encontrar el sitio originario de las células anormales y así efectuar mediante las biopsias el diagnóstico definitivo, confiriéndole su enorme potencial como método de pesquisa.

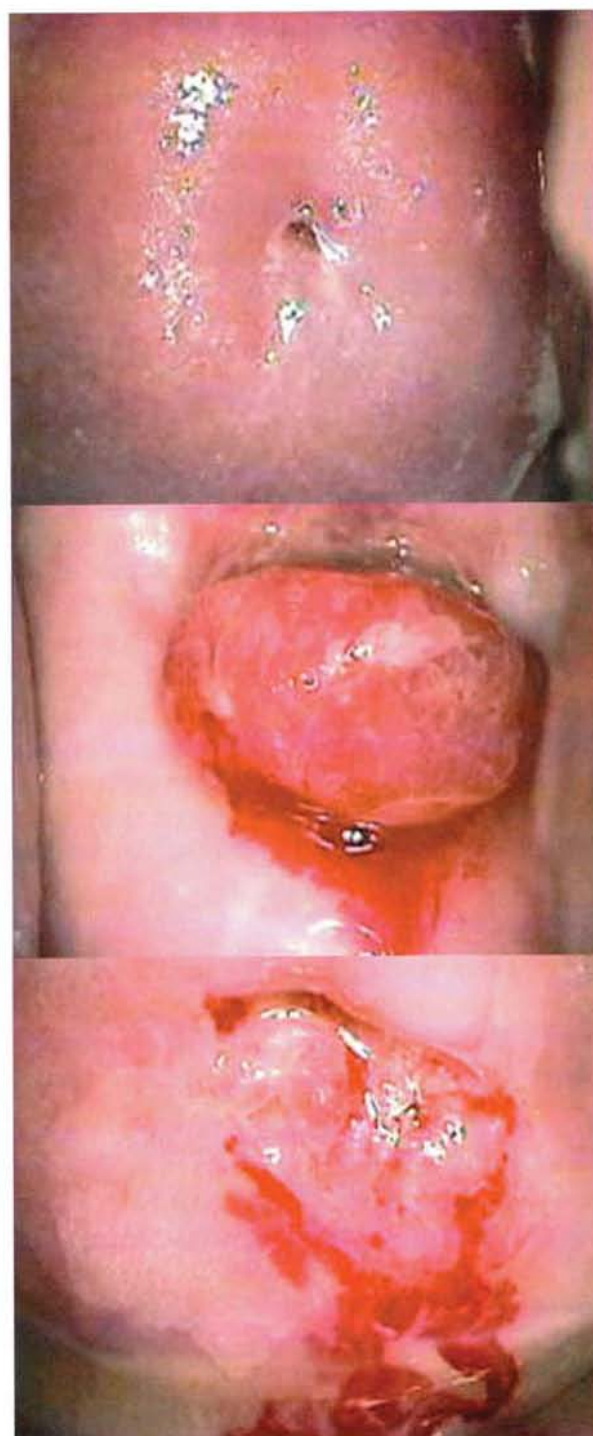

Figura 4. Arriba, mucosa normal; al medio, pólipo; abajo, mosaico.

La colposcopia es un complemento valioso en el examen ginecológico de rutina, da información sobre diversos cuadros clínicos (inflamatorios, hormonales) y permite reconocer de inicio la presencia de



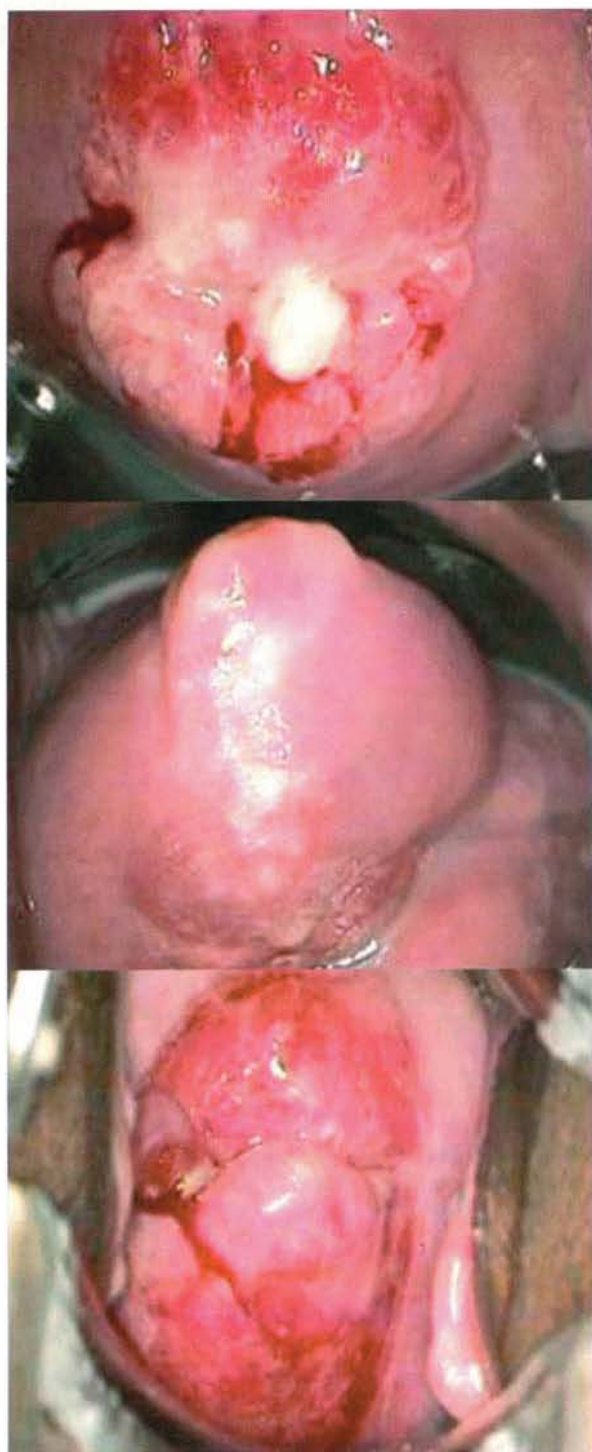


Figura 5. Arriba, ectropion; al medio, HPV; abajo, carcinoma

imágenes anormales de las mucosas, que facultan decidir la necesidad de un estudio histopatológico. La utilización del estudio de la colposcopia de rutina permite optimizar la extracción del material

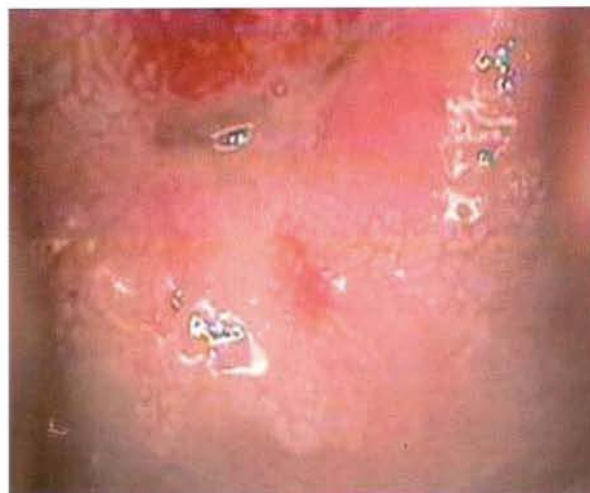

Figura 6. Mosaico

citológico del lugar ideal, sobre todo en cuellos uterinos difíciles, como las de mujeres menopáusicas y nulíparas.

Complementa al Papanicolaou en detectar la no despreciable cantidad de casos en que puede fallar (falsos negativos). Consideramos que todo ginecólogo debería usar de rutina este valiosísimo método de diagnóstico y así mejorar su sentido de la visión en el examen de cuello uterino.

Las mujeres de nuestro país tienen el derecho a una vida digna y sana. La aplicación de la colposcopia y el Papanicolaou en forma conjunta debe ser con el tiempo el estándar de oro al que debemos llegar. Para ello es fundamental ampliar los programas en formación en colposcopia en la residencia médica y realizar cursos en distintos lugares de país. También plantea la necesidad de mejorar los controles de toma de muestra y de lectura de los estudios citológicos. Los planes locales, regionales de lucha contra el cáncer del cuello uterino deben contar con la participación del Ministerio de Salud, la comunidad y las diversas organizaciones de la sociedad civil. En el grupo rural se deberá trabajar de manera más profunda, a nivel preventivo y de diagnóstico, por su menor acceso a los servicios de diagnóstico de cáncer de cuello uterino. Y capacitar adecuadamente a los médicos, obstetrices, técnicos y patólogos para una adecuada toma de las muestras citológicas, un correcto procesamiento y lectura e interpretación.



## REFERENCIAS BIBLIOGRÁFICAS

1. Ápgar, Brotzman, Spitzer. Colposcopia, principios y práctica, Editorial Interamericana, 2003.
2. Carreras Collado, Checa Vizcalno. Papel actual de la crioterapia en el tratamiento de la neoplasia cervical intraepitelial. SIIC Salud 2002.
3. De Palo. Colposcopia y patología del tracto genital inferior. Editorial Panamericana, 2000.
4. Lagrutta J, Laguens R, Quijano F. Cáncer de cuello uterino estadios primarios. Argentina: Editorial Interamericana. 1966.
5. REICH O. Neoplasia intraepitelial cervical III, resultados a largo plazo. Universidad de Gratz, Austria, SIIC Salud, 2002.
6. Plan Nacional de Prevención del Cáncer Ginecológico Cuello Uterino y Mama, Ministerio de Salud, 1998.
7. Reunión de consenso Federación Argentina de Sociedades de Ginecoobstetricia. Cáncer de cuello uterino, Mendoza, Argentina, 2001.
8. Rives W, Brito L, et al. Infección por virus del papiloma humano en América Latina. NEJM. 1989.
9. Berek S, Adashi E, Hillard E. Ginecología de Novak, Editorial Interamericana, 1998.
10. Sierra R, Parkin D, Barrantes R, et al, Cancer in Costa Rica. Technical report IARC, Lyon, France, 1988.
11. WHO. Control of cancer of the cervix uteri. Bulletin of the World Health Organization, 1986.