



Revista Peruana de Ginecología y Obstetricia

ISSN: 2304-5124

spog@terra.com.pe

Sociedad Peruana de Obstetricia y
Ginecología
Perú

Corimanya, Jorge; Urbina, Claudia; Pereyra, Sonia

TUBERCULOSIS VULVOVAGINAL EN UNA LACTANTE: REPORTE DE CASO

Revista Peruana de Ginecología y Obstetricia, vol. 52, núm. 4, octubre-diciembre, 2006, pp. 262-264

Sociedad Peruana de Obstetricia y Ginecología

San Isidro, Perú

Disponible en: <http://www.redalyc.org/articulo.oa?id=323428182014>

- Cómo citar el artículo
- Número completo
- Más información del artículo
- Página de la revista en redalyc.org

redalyc.org

Sistema de Información Científica

Red de Revistas Científicas de América Latina, el Caribe, España y Portugal

Proyecto académico sin fines de lucro, desarrollado bajo la iniciativa de acceso abierto

TUBERCULOSIS VULVOVAGINAL EN UNA LACTANTE: REPORTE DE CASO

RESUMEN

Objetivo: Presentar un caso de lesiones vulvovaginales causadas por tuberculosis, en una lactante con sangrado vaginal. **Lugar:** Instituto Especializado de Salud del Niño. **Paciente:** Niña lactante de 7 meses de edad, con tuberculosis vulvovaginal y sistémica, diagnosticada clínica e histopatológicamente. **Caso clínico:** Tumoración infiltrante de genitales externos, que comprendió la vulva y la vagina, dentro de un cuadro generalizado de sepsis; fue sometida a un examen bajo anestesia y biopsia incisional de la lesión vaginal y del clítoris, encontrándose en el estudio histopatológico hallazgos relacionados con tuberculosis genital, BAAR positivo. La paciente falleció debido a complicaciones derivadas de la tuberculosis sistémica. **Conclusión:** Aunque es poco común, es importante tener en cuenta este diagnóstico en los casos de tumoraciones genitales infantiles, sobre todo en países con altas tasas de tuberculosis endémica.

Palabras clave: Tuberculosis genital, tuberculosis vulvovaginal, sangrado vaginal, lactante.

Jorge Corimanya¹, Claudia Urbina²,
Sonia Pereyra³.

Rev Per Ginecol Obstet. 2006;52(4):262-64

Recibido 15 de noviembre de 2006.

Aceptado para publicación 21 de noviembre de 2006.

- 1 Ginecólogo Obstetra. Médico Asistente del Servicio de Ginecología Pediátrica y de la Adolescencia del INEN. Lima, Perú.
- 2 Ginecóloga Obstetra. Médico Fellow en el Servicio de Ginecología Pediátrica y de la Adolescencia del INEN. Médico Asistente del Hospital Edgardo Rebagliati Martins, Essalud, Lima, Perú.
- 3 Anatómista Patólogo. Médico Asistente del Servicio de Anatomía Patológica del INEN.

ABSTRACT

Objective: To present a case of vulvovaginal tuberculosis in an infant with vaginal bleeding. **Setting:** Children's Health Specialized Institute. **Patient:** A 7-month girl with vulvovaginal and systemic tuberculosis who was diagnosed by clinical and histopathological evidence. **Case report:** Infiltrative tumor of external genitalia, including vulva and vagina, accompanying generalized sepsis. **Exam and incisional biopsy** of the vaginal and clitoral lesion were performed under anesthesia with histopathological finding of genital tuberculosis, BAAR positive. The patient died due to systemic tuberculosis derived complications. **Conclusion:** Although uncommon, vulvovaginal tuberculosis should be suspected in cases of vaginal tumors, especially in developing countries with high prevalence of tuberculosis.

Key words: Genital tuberculosis, vulvovaginal tuberculosis, vaginal bleeding, infants.

INTRODUCCIÓN

La tuberculosis genitourinaria no es una patología común y tiene alta prevalencia en países en desarrollo. Los casos de tuberculosis extrapulmonar pueden presentarse en 10 a 20% como tuberculosis pélvica^(1, 2). Compromete de preferencia las trompas de Falopio (90 a 100%)^(1, 3), seguido del útero (50 a 60%), ovarios (20 a 30%) y cérvix (5 a 15%)⁽¹⁾. Con menor frecuencia ha sido encontrado en otros sitios, como la glándula de Bartholín⁽⁴⁾, vulva y vagina^(2, 5).

Según Anderson⁽⁶⁾, la tuberculosis vulvar y vaginal es bastante

rara, con una frecuencia menor al 2% en las infecciones del aparato genital. Generalmente, es secundaria a otra infección localizada en la porción superior del aparato genital. La tuberculosis vulvar suele iniciarse como nódulos en los labios o el vestíbulo; posteriormente, forma una úlcera irregular, que contiene material caseoso y pus. La tuberculosis vaginal, en su aspecto macroscópico, puede simular un carcinoma. El cuadro microscópico es similar al del aparato genital, con afección granulomatosa, caseificación e infiltrado crónico⁽⁷⁾.

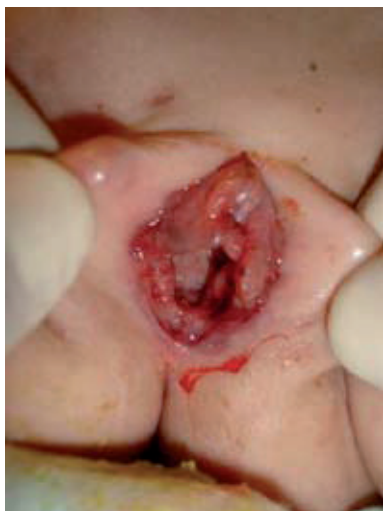

Figura 1. Lesión de tuberculosis en vulva y vagina, similar a procesos malignos.

CASO CLÍNICO

Se trató de una niña de 7 meses, procedente de Chancay, provincia de Lima, Perú, referida al Instituto Especializado de Salud del Niño. Presentaba fiebre y tumoración en axila, ingle y en vagina, con flujo de olor fétido, con 4 meses de enfermedad, producto de tercera gestación, peso al nacer 3 600 gramos; presentó vari-

cela al primer mes de vida y bronconeumonía a los 3 meses. Recibió vacuna BCG al nacer y vacuna DPT 1 dosis, pentavalente 1 dosis y lactancia materna.

Al examen general, lucía pálida, peso 5 800 g, presentaba ganglios en región axilar de 4 x 5 cm y región inguinal, de 4 x 3 cm. La respiración era ruda, abdomen poco depresible, borde hepático a 5 cm debajo del reborde costal derecho y bazo a 4 cm debajo del reborde costal izquierdo.

Las mamas tenían estadio de Tanner I, pubis estadio de Tanner I, equimosis a nivel de la región clitoridiana, desgarro antiguo a horas 6 que comprometía vagina, himen y vestíbulo, con edema y depósitos de fibrina en los labios del desgarro. Había escaso sangrado y se observaba tumoración blanca nacarada en fondo de vagina, que obstruía canal vaginal, dilatándolo. Un tejido infiltraba la pared de la vagina, de aspecto similar a tumoración (Figura 1). Al tacto rectal, se sentía tumoración sólida en la línea media anterior al recto.

Al examen bajo anestesia, se encontró tumor diseminado en cavidad vaginal, que obstruía canal e infiltraba las paredes vaginales, labios menores, clítoris y área perimeatal, adenopatías inguinales y axilares, hepatoesplenomegalia, periné infiltrado, desgarro que comprometía la pared vaginal y destruía por completo la membrana himeneal. Se realizó biopsia incisión de tumoración vaginal y biopsia de lesión localizada en el clítoris.

El diagnóstico fue tuberculosis (TBC) sistémica (ganglionar, pulmonar, genital y abdominal), al obtenerse bacilo de Koch (BK) positivo en heces 3+ y reacción granulomatosa de tipo tuberculosa en la biopsia de ganglios axilar e inguinal, aunque el BK en líquido céfalo raquídeo fue negativo.

La biopsia de la lesión del clítoris y de la vagina mostró severo infiltrado linfohistiocítico y grupos celulares que formaban granulomas, presencia de células gigantes de tipo Langhans y zonas de necrosis caseosa y fibrosis, con la

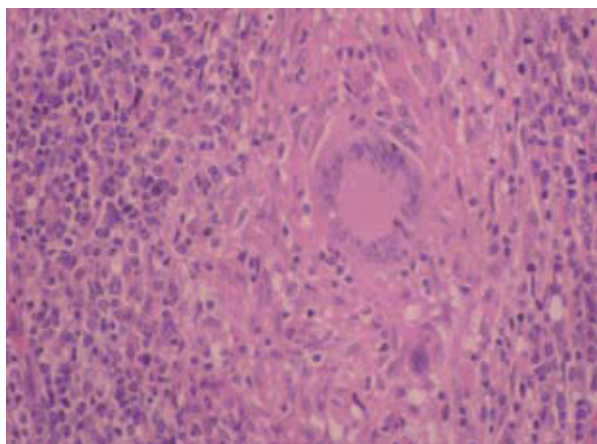


Figura 2. Granuloma tuberculoso, conformado por numerosos linfocitos, células epitelioides, macrófagos y células gigantes multinucleadas tipo Langhans. 40X (HE)

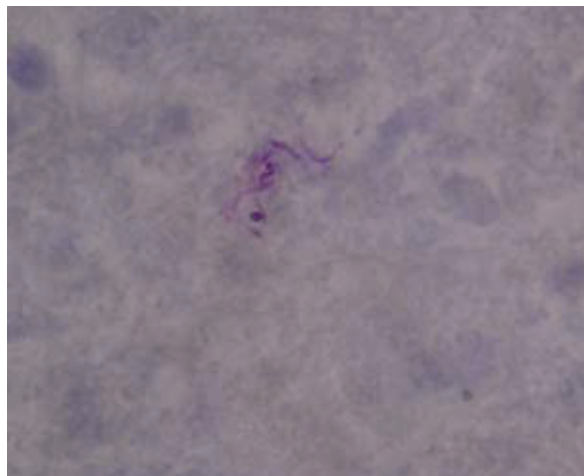


Figura 3. Se muestra los bacilos ácido alcohol resistentes. 100 X (BK).

presencia del bacilo ácido alcohol resistente. El diagnóstico histopatológico de las lesiones genitales fue tuberculosis. (Figuras 2 y 3).

La tuberculosis fue tratada con el régimen de 4 drogas, que incluyeron isoniazida, rifampicina, pirazinamida y estreptomycin, por los 27 días que permaneció hospitalizada. Además, recibió antibióticos como tratamiento de una neumonía intrahospitalaria, que condujo a su fallecimiento el 19/9/05.

DISCUSIÓN

La tuberculosis pélvica es más común entre los 20 y 40 años; pero, actualmente se la ve en gente más joven. Los síntomas y signos más comunes de tuberculosis pélvica son: dolor pélvico, irregularidad menstrual e infertilidad. La tuberculosis vaginal es rara. Puede verse como lesión ulcerativa o exofítica, semejando una patología maligna primaria de vagina. En este caso de tuberculosis genital, la biopsia de vagina y útero reveló tuberculosis activa y no existen reportes de este cuadro en edades tan tempranas.

Los órganos del tracto genital usualmente se infectan por vía hematogena, luego de una infección primaria pulmonar. Nuestra paciente presentó tuberculosis sistémica, sus exámenes de heces fueron positivos, la ecografía abdominal y pélvica mostró alteraciones compatibles con un proceso linfoproliferativo. De acuerdo a la literatura⁽⁶⁾, el origen de esta localización era secundario a las lesiones que involucra a los ganglios abdominales y pélvicos. Asimismo, se encontró compromiso en forma de úlcera y tumoraciones de localización vulvar y vaginal. Las lesiones ulcerativas causaron sangrado genital y se mostraron como tumoraciones infiltrantes, observándose destrucción de los tejidos hime-neales, vaginales y vulgares.

La transmisión venérea de esta enfermedad ha sido comunicada como infección primaria genital, en mujeres después de coito con parejas que tuvieron tuberculosis genitourinaria. Con 6 meses de quimioterapia antituberculosa, mejora clínicamente, mostrando la

eficacia de estas drogas en la tuberculosis genital. En nuestro caso, la niña murió por inmunosupresión e infección sobreagregada.

Aunque la tuberculosis vulvar y vaginal es poco común, debe ser tomada en cuenta como diagnóstico posible en casos de tuberculosis sistémica, así como cuando se encuentra lesiones destructivas asociadas a sangrado, sobre todo en países con altas tasas de tuberculosis endémica.

REFERENCIAS BIBLIOGRÁFICAS

1. Sakhare AP, Mahale AR, Dumme LT. Cervical tuberculosis: an important differential diagnosis of cancer of cervix. *Ind J Tub.* 2003;50:219.
2. Cjuno-Huanca R, Castillo-Tejada YB, Canales-Santander JG. Tuberculosis congénita en el Hospital de Quillabambas, Cusco. *Rev Situa.* 2001;9(17):57-60.
3. Castro V, Montveliski H. Salpingitis tuberculosa: Informe de un caso. *Rev Costarric Cienc Med.* 1998;19(3-4).
4. Hatami M. Tuberculosis of the female genital tract in Iran. *Arch Iranian Med.* 2005;8:1932-5.
5. Hsueth CK. Vulvovaginal tuberculosis. 1997;20:66-70.
6. Anderson JR. Tuberculosis genital. En: Jones HW y col. *Tratado de Ginecología de Novak.* Editorial Interamericana. 1991.
7. Bhattacharya P. Hypertrophic tuberculosis of the vulva. *Obstet Gynecol.* 1978;51(1) (Suppl):215-25.