



Revista Peruana de Ginecología y
Obstetricia

ISSN: 2304-5124

spog@terra.com.pe

Sociedad Peruana de Obstetricia y
Ginecología
Perú

Sandoval Diaz, Ither; Hernández Alarcón, Ronald; Torres Arones, Esperanza; Solano
Choque, Nisdia

Manejo laparoscópico de masa anexial gigante

Revista Peruana de Ginecología y Obstetricia, vol. 61, núm. 2, 2015, pp. 135-141

Sociedad Peruana de Obstetricia y Ginecología
San Isidro, Perú

Disponible en: <http://www.redalyc.org/articulo.oa?id=323444168007>

- Cómo citar el artículo
- Número completo
- Más información del artículo
- Página de la revista en redalyc.org

redalyc.org

Sistema de Información Científica

Red de Revistas Científicas de América Latina, el Caribe, España y Portugal

Proyecto académico sin fines de lucro, desarrollado bajo la iniciativa de acceso abierto

SERIES DE CASOS

MANEJO LAPAROSCÓPICO DE MASA ANEXIAL GIGANTE

Ither Sandoval Diaz¹, Ronald Hernández Alarcón¹, Esperanza Torres Arones¹, Nisdia Solano Choque²

¹ Médico Asistente, Servicio de Ginecología Especializada, Hospital Nacional Edgardo Rebagliati Martins, Lima, Perú

² Médico Residente, Servicio de Ginecología Especializada, Hospital Nacional Edgardo Rebagliati Martins, Lima, Perú

Conflicto de intereses: Ninguno

Artículo recibido el 18 de agosto de 2014 y aceptado para publicación el 28 de marzo de 2015.

Correspondencia: Dr. Ither Sandoval Diaz
Celular: 999756655

✉ ither1609@hotmail.com

RESUMEN

Antecedentes: El manejo quirúrgico de la masa anexial gigante benigna ha sido mediante laparotomía, debido a las dificultades técnicas para la realización de una cirugía mínimamente invasiva y el riesgo de neoplasia maligna. **Objetivo:** Revisar los resultados de la cirugía mínimamente invasiva en el manejo de las masas anexiales gigantes benignas con conservación máxima de la estructura anatómica del ovario o trompa. **Diseño:** Estudio retrospectivo y descriptivo. **Institución:** Servicio de Ginecología Especializada, Hospital Nacional Edgardo Rebagliati Martins (HNERM), EsSalud, Lima, Perú. **Participantes:** Mujeres con tumoración anexial gigante. **Métodos:** Seis pacientes, ingresadas al Servicio entre enero 2012 y julio 2014, fueron intervenidas por laparoscopia por tumoración anexial gigante. **Principales medidas de resultados:** Características y resultados de las intervenciones. **Resultados:** La edad promedio de las pacientes fue 35,1 años, el promedio del tamaño de la tumoración anexial 28,1 cm, el tiempo promedio de cirugía 52 minutos. No se registraron complicaciones posquirúrgicas inmediatas. **Conclusión:** Las masa anexiales gigantes pueden ser exitosamente manejadas con cirugía mínimamente invasiva.

Palabras clave: Neoplasia ovárica, cirugía; cirugía mínimamente invasiva.

LAPAROSCOPIC TREATMENT OF GIANT ADNEXAL TUMORS

ABSTRACT

Background: The surgical management of benign large adnexal tumors has been by laparotomy because of minimally invasive surgery technical difficulties and risk of tumor malignancy. **Objective:** To review the experience in managing giant adnexal tumors via minimally invasive surgery with ovary or Fallopian tube anatomy preservation. **Design:** Retrospective and descriptive study. **Setting:** Specialized Gynecology Service, Hospital Nacional Edgardo Rebagliati Martins (HNERM), EsSalud, Lima, Peru. **Participants:** Women with large adnexal tumors. **Interventions:** Laparoscopy was performed in 6 patients admitted for large adnexal tumors. **Main outcome measures:** Characteristics and outcomes. **Results:** Patients average age was 35.1 years, average tumor size was 28.1 cm, and average surgical time was 75 minutes. There were no immediate post surgical complications. **Conclusion:** Large adnexal masses can be successfully managed with minimally invasive surgery.

Keywords: Ovarian neoplasm, surgery; minimally invasive surgical procedures.



INTRODUCCIÓN

La masa anexial es la tumoración que puede localizarse en ovario, trompa de Falopio y el tejido conectivo que los rodea (mesosálpinx, mesoovario y ligamento ancho). Es un problema ginecológico común. En EE UU se estima que 5 a 10% de las mujeres, en algún momento de su vida, serán sometidas a evaluación quirúrgica por una masa anexial o una sospecha de neoplasia de ovario⁽¹⁾. En el Reino Unido es una patología frecuente y es la cuarta causa de admisión hospitalaria de origen ginecológico; se calcula que a los 65 años el 4% habrá sido admitida en el hospital por este diagnóstico⁽²⁾. Es la patología más prevalente en mujeres en edad reproductiva, hasta en 78,9% en algunas series⁽³⁾. Generalmente son benignas en este grupo etario⁽⁴⁾, pero la posibilidad de malignidad debe ser considerada en todas las pacientes. La incidencia de cáncer de ovario se incrementa con la edad, de 1,8 a 2,2 por 100 000 en mujeres de 20 a 29 años hasta 9,0 a 15,2 por 100 000 en mujeres de 40 a 49 años⁽⁵⁾. En las niñas y adolescentes, las masas anexiales ocurren con menos frecuencia que en las mujeres en edad reproductiva. Sin embargo, cuando una masa anexial se encuentra en esta población de pacientes, existe alta probabilidad de que se trate de torsión anexial o de neoplasia maligna (aproximadamente 10 a 20%), siendo los tumores de células germinales el tipo más común de cáncer de ovario en este grupo etario⁽⁶⁾. En el periodo posmenopáusico, el excluir una neoplasia maligna es el principal objetivo.

Las mujeres con masas anexiales típicamente se presentan con síntomas ginecológicos como dolor pélvico opresivo, sangrado vaginal o síntomas relacionados a la producción de hormonas; y durante el examen físico o con imágenes se identifica una tumoración. Alternativamente, la masa anexial puede ser descubierta incidentalmente en un examen pélvico o de imágenes. Aunque generalmente las neoplasias malignas de ovario son asintomáticas en los primeros estadios, hay estudios que reportan la presencia de síntomas como el dolor pélvico, la distensión abdominal y las molestias urinarias en pacientes con neoplasias malignas de ovario, aún en estadios tempranos, síntomas que se presentan en forma persistente en el último semestre previo a la atención⁽⁷⁾.

La evaluación diagnóstica de las mujeres con una masa anexial benigna incluye la historia fa-

miliar y personal de la paciente, el examen físico, estudios de imágenes, entre ellos la ecografía bidimensional y Doppler, la resonancia magnética nuclear y la tomografía computarizada; así como pruebas de laboratorio (hemograma, B-hCG sérica, marcadores tumorales (CA 125, OVA 1)^(8,9).

La determinación del riesgo de malignidad previa es esencial para un manejo posterior adecuado, ya que el diagnóstico definitivo preoperatorio es imposible. Sin embargo, en numerosas situaciones necesitaremos de un diagnóstico quirúrgico para definir la mejor estrategia operatoria, apareciendo la laparoscopia como la mejor vía de abordaje de la cavidad abdominal para este fin⁽¹⁰⁾. Además, el manejo laparoscópico de las masas anexiales benignas es reportado como seguro⁽¹¹⁾ y entre otras ventajas frente a la laparotomía están la disminución de la estancia hospitalaria, la pronta recuperación, la menor pérdida sanguínea intraoperatoria y las menores complicaciones posquirúrgicas⁽¹²⁻¹⁴⁾.

Por todo lo mencionado, la laparoscopia ha pasado de ser una técnica alternativa a la laparotomía en el tratamiento de las masas anexiales, a ser la técnica de elección; sin embargo, existen algunas situaciones en las que su indicación está restringida, como cuando el tamaño tumoral es superior a 10 cm^(15,16) o como cuando hay sospecha de malignidad⁽¹⁷⁾.

Cuando un ginecólogo enfrenta una masa anexial gigante, por lo general, se decide para el manejo por laparotomía, ya que se prevé mayor dificultad técnica con la cirugía laparoscópica, ya sea por falta de entrenamiento o por la posibilidad de malignidad⁽¹⁸⁾. Cuando se decide el abordaje por laparoscopia, la insuflación para el neumoperitoneo y la inserción del trocar no deben ser realizadas de la manera usual, por el riesgo de rotura del tumor, ya que el espacio disminuido por la compresión del quiste hace más difícil la instrumentación e incrementa este riesgo⁽¹⁹⁾.

Existe bibliografía limitada con respecto al manejo y la forma de abordaje de las masas anexiales gigantes, y las que existen están referidas a reporte de casos o estudios con limitada población. Así, las principales técnicas descritas para facilitar el abordaje laparoscópico son: la administración de análogos cuando se trata de endometriomas para reducir su tamaño⁽²⁰⁾, la punción y vaciamiento total o parcial del quiste guiada



ecográficamente⁽²¹⁾, la punción mediante un catéter suprapúbico⁽²²⁾ o la punción guiada por laparoscopia⁽²³⁾. La extracción del quiste o anexo puede realizarse a través de la pared abdominal o de la vagina mediante una colpotomía.

El objetivo del presente artículo es describir y evaluar los resultados de la técnica quirúrgica de la cirugía mínimamente invasiva en el manejo de las masas anexiales gigantes benignas con conservación máxima de la estructura anatómica del ovario o trompa uterina, lo que se logra cuando se aboca la tumoración y se realiza un tiempo externo para dicho tratamiento.

MÉTODOS

Este es un estudio retrospectivo descriptivo de los resultados del tratamiento laparoscópico de masas anexiales gigantes en seis pacientes del Servicio de Ginecología Especializada del Hospital Edgardo Rebagliati Martins de EsSalud, en el periodo comprendido entre enero de 2012 y julio 2014.

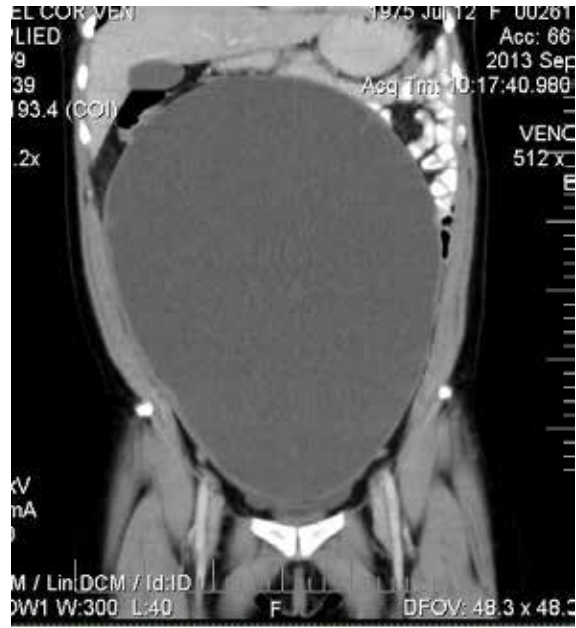
Todas las pacientes tuvieron un exhaustiva evaluación de la masa anexial con ecografía transvaginal y abdominal, ecografía Doppler, tomografía helicoidal multicorte y marcadores tumorales para descartar malignidad (fotos 1 y 2). Se realizaron los exámenes preoperatorios, riesgo cardiológico y junta médica para cirugía laparoscópica. El día previo a la cirugía se les colocó enema evacuante. No recibieron antibioterapia prequirúrgica.

Se utilizó la técnica operatoria consistente en laparoscopia con abocamiento externo. Con la

FOTO 1. ECOGRAFÍA ABDOMINOPÉLVICA QUE MUESTRA QUISTE DE 32 X 23 CM DE PAREDES DELGADAS Y CONTENIDO ANECOGENICO.

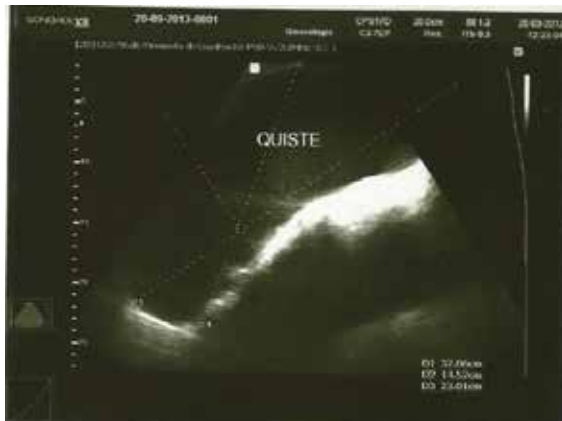

FOTO 2. TEM QUE MUESTRA TUMORACIÓN QUISTICA GIGANTE QUE OCUPA LA CAVIDAD ABDOMINOPÉLVICA.



paciente de decúbito dorsal, se realizó lavado de la zona operatoria. Se hizo incisión umbilical para neumoperitoneo a cielo abierto, previa evaluación de la pertinencia de usar la aguja de Veres. Logrado el neumoperitoneo, se introdujo cámara laparoscópica y evaluó las características de la masa anexial y toda la cavidad abdominal (foto 3). Por la apertura umbilical se aspiró el contenido del quiste con una aguja N° 18 unida al jebe de aspiración (foto 4).

Se sostuvo las paredes del quiste con pinza Kelly, para evitar el derrame de su contenido y lograr su abocamiento. Una vez fuera, se amplió la entrada del quiste para permitir el ingreso de la cánula de aspiración y así aspirar todo su contenido (foto 5). Se fijó la tumoración con pinzas de Kelly para evitar que se reintrodujera en la cavidad, abocándolo totalmente en forma directa y sin torsión (fotos 6 y 7).

FOTO 3. EVALUACIÓN LAPAROSCÓPICA DE LA MASA ANEXIAL.

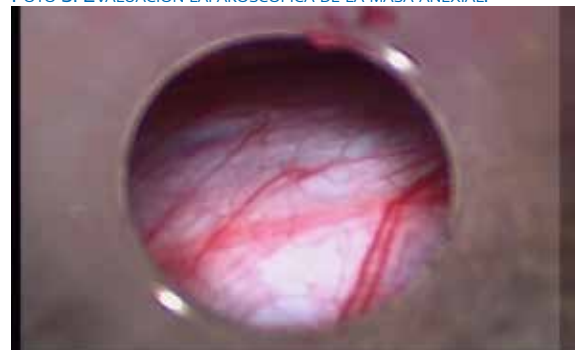



FOTO 4. ASPIRACIÓN DEL CONTENIDO DEL QUISTE.

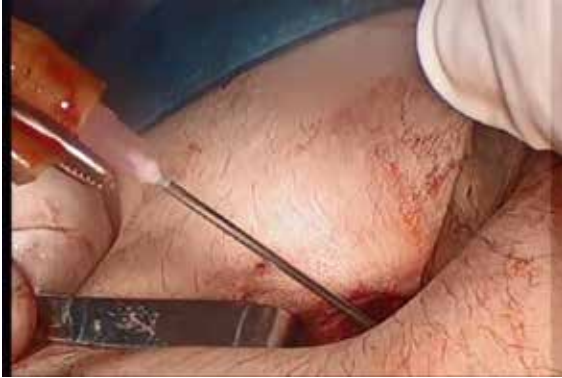
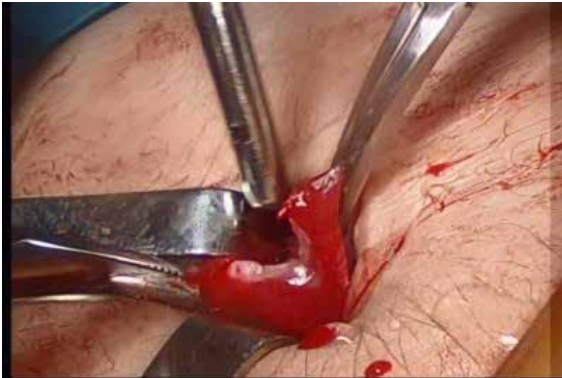
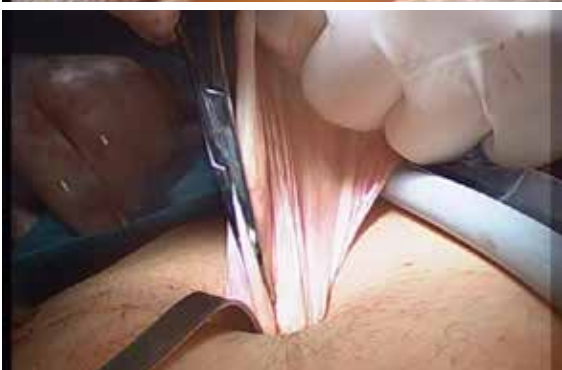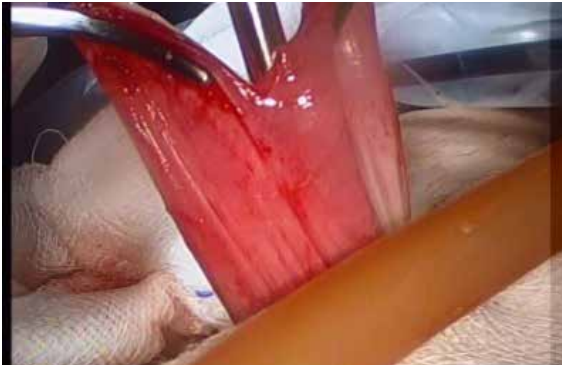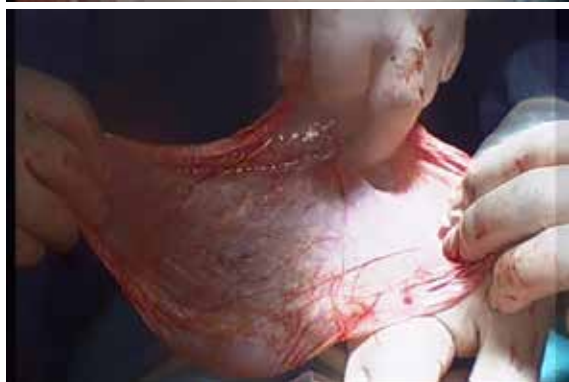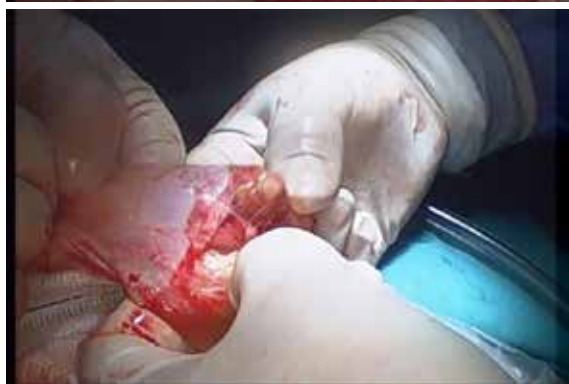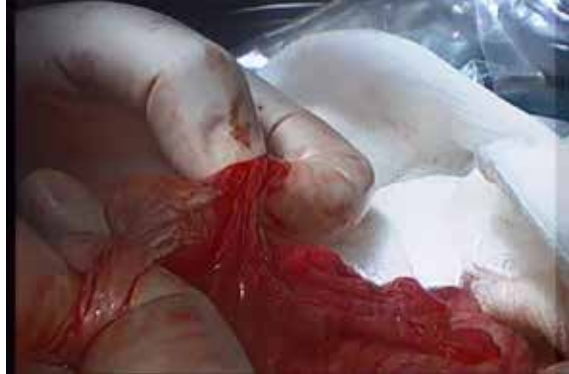FOTO 5. ABOCAMIENTO DEL QUISTE Y ASPIRADO COMPLETO DE SU CONTENIDO.



FOTOS 6 Y 7. ABOCAMIENTO DE LA MASA ANEXIAL.



FOTOS 8, 9 Y 10. QUISTECTOMÍA MANUAL, CON EL QUISTE TOTALMENTE ABOCADO.



En el lecho cruento se realizó electrocoagulación con pinza bipolar y/o sutura con crómico 3/0, a criterio del cirujano (fotos 11 y 12).

Dependiendo del tamaño del tumor y la maniobrabilidad de la capsula ovárica, se puede extirpar parte del ovario para que la introducción sea mucho más sencilla. Si existe dificultad por el diámetro del trocar de 10 mm, se puede aumentar el diámetro del ingreso umbilical con una pinza de Kelly o Pean.

Una vez trabajado el tumor en la superficie abdominal y revisada la hemostasia, se reintrodujo el ovario restante a la cavidad abdominal (fotos 13 y 14). Se restituyó el neumoperitoneo para

Se realizó la quistectomía respectiva en forma manual. Una vez abocada la tumoración, se cerró el gas y se retiró el neumoperitoneo (fotos 8, 9 y 10).



FOTO 11. ELECTROFULGURACIÓN DEL LECHO DEL QUISTE.

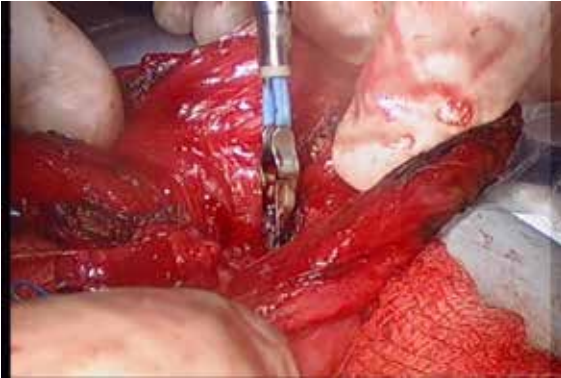

FOTO 12. COLOCACIÓN DE PUNTOS EN LECHO DEL QUISTE.

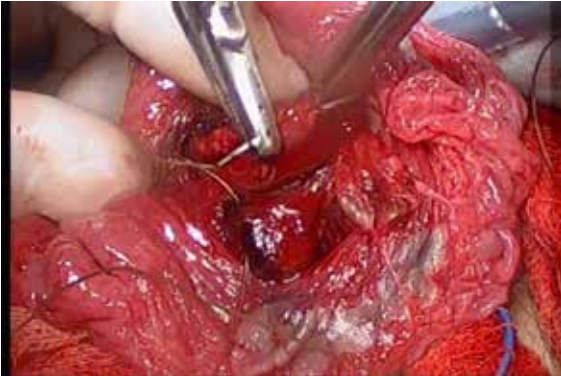
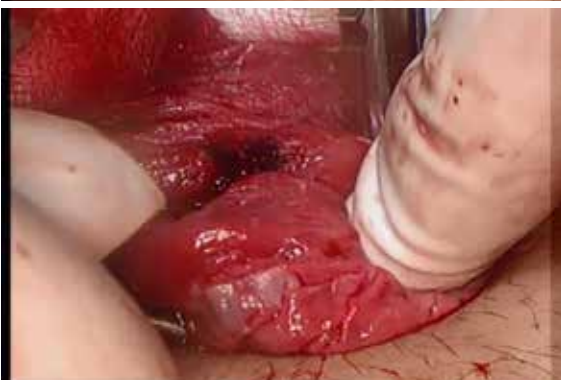
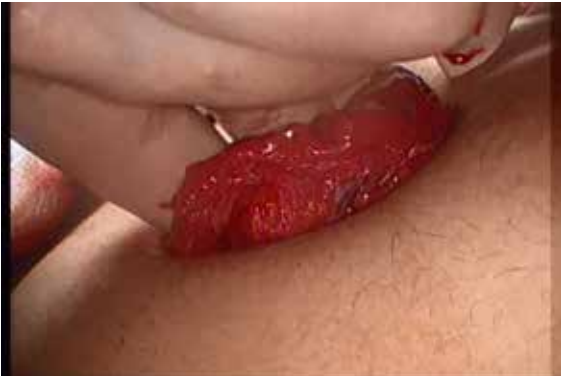
FOTO 13 y 14. REINTRODUCCIÓN DEL OVARIO A LA CAVIDAD ABDOMINAL.



poder realizar una observación directa intrabdominal del ovario restante y/o realizar una hemostasia intrabdominal. De ser necesario,

se introducirá en este momento un trocar de 5 mm. Se cerró los puntos de acceso con vicryl 3/0.

La canalización de Foley es necesaria durante la cirugía para tener una vejiga vacua y debe ser retirada una vez terminado el acto quirúrgico.

Se recopiló la información de las pacientes que fueron sometidas a esta técnica laparoscópica con abocamiento externo umbilical. Los datos obtenidos fueron procesados en hoja de cálculo Excel, lo que permitió realizar el análisis de los resultados.

RESULTADOS

Se aplicó la técnica quirúrgica descrita a 6 pacientes, con edad entre 28 y 41 años, siendo el promedio 35,1 años. Los tumores anexiales fueron catalogados como de bajo riesgo de malignidad según los estudios clínicos, radiológicos y de laboratorio (tabla 1). El tamaño promedio del tumor fue 28,1 centímetros, siendo las medidas extremas 23 cm y 30 cm. El índice de resistencia varió de 0,7 a 1, siendo el promedio 0,75. El Ca125 promedio fue 14,8 U/mL.

De las pacientes intervenidas, 5 fueron sometidas a quistectomía unilateral y una a anexectomía unilateral.

La evaluación anatomopatológica reveló 3 cistoadenomas serosos, 2 cistoadenomas mucinosos y 1 quiste paratubárico (figura 1). No hubo diagnóstico de malignidad y tampoco derrame del contenido quístico. En ninguna paciente se necesitó conversión a laparotomía clásica.

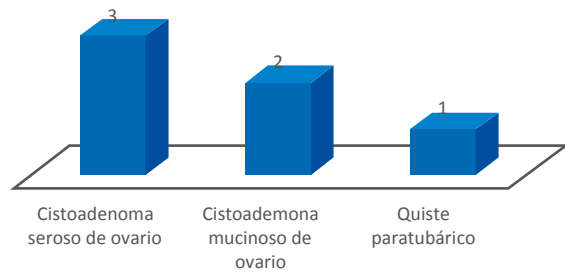
El volumen aspirado promedio fue 2 200 mL y el tiempo quirúrgico medio de 75 minutos, con rangos entre 50 y 90 minutos. No se registraron complicaciones posquirúrgicas.

TABLA No 1. CARACTERÍSTICAS DE LOS TUMORES ANEXIALES.

| | Edad | Tamaño del tumor | IR | Excrecencias | Ca125 |
|---|------|------------------|------|--------------|-------|
| 1 | 38 | 30 | 0,8 | no | 30 |
| 2 | 28 | 23 | 0,9 | no | 15 |
| 3 | 35 | 28 | 1 | tabique | 5 |
| 4 | 33 | 30 | 0,85 | no | 14 |
| 5 | 41 | 30 | 0,8 | no | 20 |
| 6 | 36 | 28 | 0,7 | no | 5 |



FIGURA 1. REPORTE FINAL DE ANATOMÍA PATOLÓGICA



DISCUSIÓN

En el tratamiento de las masas anexiales, la laparoscopia ha pasado de ser una técnica alternativa a la laparotomía a ser la técnica de elección. Sin embargo, existen algunas situaciones en las que su indicación está restringida, como cuando el tamaño tumoral es superior a 10 cm^(15,16). Pero, existen reportes con tasas de éxito hasta de 93% en el abordaje laparoscópico de masas anexiales gigantes^(19,24). En estos casos, cuando se decide este tipo de abordaje, la insuflación para el neumoperitoneo y la inserción del trocar no deben ser realizados de manera usual por el riesgo de rotura del quiste, ya que el espacio disminuido por la compresión del quiste hace más difícil la instrumentación e incrementa este riesgo⁽¹⁹⁾.

En la técnica descrita en este trabajo, se realiza neumoperitoneo a cielo abierto, con lo que se garantiza la integridad de la cápsula del quiste y de ser posible se explora la cavidad abdominopélvica con la cámara laparoscópica. El punto de abordaje umbilical nos permite visualizar la tumoración directamente para aspirar y evacuar su contenido, minimizando la posibilidad de derrame del contenido a la cavidad abdominal.

El realizar el abocamiento externo umbilical de la tumoración para practicar la quistectomía permite al cirujano hacer este procedimiento en forma manual directa, como una quistectomía convencional con conservación máxima de las estructuras anexiales, evitándose la anexectomía como habitualmente se reporta en el manejo de masas anexiales gigantes⁽²⁶⁾, reducir el tiempo operatorio, disminuir el tiempo de exposición al neumoperitoneo y ofrecer resultados similares a la laparoscopia realizada en tumores de menos de 10 cm. Otra ventaja de esta técnica es que no se requiere de incisiones adicionales para el abocamiento del quiste, como las que describen otros autores (incisión mínima suprapúbica o colpotomía posterior)^(19,25). De ser re-

querido, se puede introducir un trocar N° 5 para revisión de hemostasia intracavitaria. El tiempo operatorio promedio de nuestra serie (75 minutos) fue menor en relación al reportado por otros autores en el manejo laparoscópico (82 y 104 minutos)^(19,26).

Los hallazgos patológicos de cistoadenomas serosos y mucosos fueron similares a los encontrados en otras series^(19,24-26).

El avance tecnológico en los métodos diagnósticos nos permite elegir apropiadamente a las pacientes tributarias de este tratamiento.

Al igual que en otros reportes nuestro manejo laparoscópico no presentó complicaciones intra ni postoperatorias^(19,24-26).

Se concluye señalando que las masas anexiales gigantes pueden ser exitosamente manejadas con cirugía mínimamente invasiva. El avance tecnológico en los métodos diagnósticos permite elegir apropiadamente a las pacientes tributarias de este tratamiento.

REFERENCIAS BIBLIOGRÁFICAS

1. National Institutes of Health Consensus Development Conference Statement. Ovarian cancer: screening, treatment, and follow-up. *Gynecol Oncol*. 1994;55(3 Pt2):S4.
2. Garcetti GG, Ciavattini A, Tiriduzzi M. Combined ultrasonographically guided drainage and laparoscopic excision of large endometriomas. A pilot study. *Gynecol Obstetric Inves*. 1998;45:266-8.
3. González-Bosquet E, Ibrahim M, Mettler L. Papel de la laparoscopia en la cirugía conservadora de los quistes ováricos. *Clin Invest Gin Obstet*. 1997;24:318-21.
4. American College of Obstetricians and Gynecologists. ACOG Practice Bulletin. Management of adnexal masses. *Obstetrics and Gynecology*. 2007;110:201.
5. SEER Stat Fact Sheets: Ovary Cancer. Disponible en: <http://seer.cancer.gov/statfacts/html/ovary.html> (Acceso Septiembre 7, 2012).
6. Grazyna MB, Malgorzata J, Andrzej M, Marek N, Marian S. Ovarian cysts in adolescent girls: report of 196 cases. *Gynecol Pol*. 1998;69:1218-22.
7. Goff B, Mandel L, Melancon C, Muntz H. Frequency of symp-



- toms of ovarian cancer in women presenting to primary care clinics. *JAMA*. 2004;291:2705-12 .
8. Gallo JL. Manejo del quiste simple de ovario en la mujer postmenopáusicas. *Toko-Gin Pract*. 2009;68(1):1-5.
 9. Liu JH, Zanotti KM. Management of the adnexal mass. *Obstet Gynecol*. 2011;117:1413-28. doi: 10.1097/AOG.0b013e-31821c62b6.
 10. Canis M, Rabischong B, Houille C, Botchorishvili R, Jardon K, Safi A, et al. Laparoscopic management of adnexal masses: a gold standard? *Curr Opin Obstet Gynecol*. 2002;14:423-8.
 11. Yuen PM, Yu KM, Yip SK. A randomized prospective study of laparoscopy and laparotomy in the management of benign ovarian masses. *Am J Obstet Gynecol*. 1997;177:109-14.
 12. Magriña JF. El uso de la laparoscopia en ginecología oncológica. En: González-Merlo J, editor. *Ginecología oncológica*. 2ª ed. Barcelona: Masson, 2000;421-53.
 13. Gal D, Lind L, Lovecchio JL, Kohn N. Comparative study of laparoscopy vs laparotomy for adnexal surgery: efficacy, safety, and cyst rupture. *J Gynecol Sur*. 1995;11:153-8.
 14. Mais V, Ajossa S, Piras B, Maroingiu D, Guerriero S, Melis GB. Treatment of non endometriosis benign adnexal cysts: a randomized comparison of laparoscopy an laparotomy. *Obstet Gynecol*. 1995;86:770-4.
 15. Yuen PM, Yu KK.M, Yip SK, Lau WC, Rogers MS, Chang A. A randomized prospective study of laparoscopy and laparotomy in management of benign ovarian masses. *Am J Obstet Gynecol*. 1997;177:109-14.
 16. Lin P, Falcone T, Tulandi T. Excision of ovarian dermoid cyst by laparoscopy and by laparotomy. *Am J Obstet Gynecol*. 1995;173:769-71.
 17. Eltabbakh GH, Kaiser JR. Laparoscopic management of a large ovarian cyst in an adolescent. A case report. *J Reprod Med*. 2000;45:231-4.
 18. Canarelli JP, Plancq MC, Bov Oyono JM, Ricard J. Voluminous cyst children. Therapeutic strategy. *J Chir*. 1993;130:525-8.
 19. Goh SM, Yam J, Loh SF, Wong A. minimal access approach to the management of large ovarian cysts. *Surg Endosc*. 2007;21:80-3.
 20. .Donnez J, Nisolle M, Gilet N, Smets M, Bassil S, Casanas-Roux F. Large ovarian endometriomas. *Hum Reprod*. 1996;11:641-6.
 21. .Nagele F, Magos AL. Combined ultrasonographically guided drainage and laparoscopic excision of large ovarian cyst. *Am J Obstet Gynecol*. 1996;175:1377-8.
 22. .Eltabbakh GH, Kaiser JR. Laparoscopic management of a large ovarian cyst in an adolescent. A case report. *J Reprod Med*. 2000;45:231-4.
 23. Howard FM. Surgical management of benign cystic teratoma. Laparoscopy vs laparotomy. *J Reprod Med*. 1995;40:495-9.
 24. Eltabbakh GH, Charboneau AM, Eltabbakh NG. Laparoscopic surgery for large benign ovarian cysts. *Gynecol Oncol*. 2008;108:76-6.
 25. Zapata F, Castañeda J, De los Rios J, et al. Manejo laparoscópico de quiste gigante de ovario: Reporte de caso. *Rev Colomb Obstet Ginecol*. 2009;60(1):75-8.
 26. Alobaid A, Memon A, Alobaid S. Laparoscopic management of huge ovarian cysts. *Obstet Gynecol Int*. 2013;2013:380854. doi: 10.1155/2013/380854.