



Revista Colombiana de Gastroenterología

ISSN: 0120-9957

revistagastro@cable.net.co

Asociación Colombiana de
Gastroenterología
Colombia

Ruíz N, Patricia; Aguirre R, Karen; Mesa M, Catalina; Lara L, Lilian
Atresia biliar sindrómica en un paciente pediátrico. Reporte de caso
Revista Colombiana de Gastroenterología, vol. 30, núm. 4, octubre-diciembre, 2015, pp.
456-460
Asociación Colombiana de Gastroenterología
Bogotá, Colombia

Disponible en: <http://www.redalyc.org/articulo.oa?id=337743494009>

- Cómo citar el artículo
- Número completo
- Más información del artículo
- Página de la revista en redalyc.org

redalyc.org

Sistema de Información Científica

Red de Revistas Científicas de América Latina, el Caribe, España y Portugal

Proyecto académico sin fines de lucro, desarrollado bajo la iniciativa de acceso abierto

Atresia biliar sindrómica en un paciente pediátrico. Reporte de caso

Case Report of Syndromic Biliary Atresia in a Pediatric Patient

Patricia Ruíz N, MD¹, Karen Aguirre R, MD¹, Catalina Mesa M, MD², Lilian Lara L, MD²

¹ Especialista en gastroenterología y hepatología pediátrica. Hospital Pablo Tobón Uribe. Medellín, Colombia

² Residente de pediatría. Hospital Pablo Tobón Uribe. Medellín, Colombia.

Fecha recibido: 06-09-14
Fecha aceptado: 20-10-15

Resumen

La atresia de vías biliares es una colangiopatía obstructiva neonatal de etiología desconocida que produce una lesión del parénquima hepático y de la vía biliar intrahepática y extrahepática. Representa la causa más común de colestasis neonatal y trasplante hepático en la población pediátrica y se manifiesta como malformación aislada en la mayoría de los casos. Se presenta un caso de un paciente de 75 días de vida con atresia de vías biliares asociado a heterotaxia abdominal. El síndrome de atresia biliar y malformación esplénica ha sido descrito previamente como atresia de vías biliares asociado a malformaciones anatómicas del bazo, páncreas, alteraciones cardíacas y en menor frecuencia malformaciones genitourinarias. El pronóstico de los pacientes con atresia de vías biliares ha mejorado notoriamente con el reconocimiento temprano de los signos semiológicos y con la realización de la portoenterostomía (Kasai) en forma oportuna para lograr mejorar la sobrevida de los pacientes con atresia de vías biliares sindrómica.

Palabras claves

Atresia de vías biliares, heterotaxia visceral.

Abstract

Biliary atresia is an obstructive neonatal cholangiopathy of unknown etiology that produces damage to the parenchyma of the liver and to the intrahepatic and extrahepatic bile ducts. It is the most common cause of neonatal cholestasis and liver transplantation in the pediatric population. In most cases it manifests as an isolated malformation. This article presents the case of a 75 day old patient with biliary atresia associated with abdominal heterotaxy. Biliary atresia syndrome together with splenic malformation has been previously described, as have biliary atresia associated with anatomical malformations of the spleen, pancreas, and heart. It occurs with genitourinary malformations less frequently. The prognosis of patients with biliary atresia has significantly improved with early recognition of signs and symptoms and timely performance of hepatoporoenterostomy (Kasai portoenterostomy).

Keywords

Biliary atresia, visceral heterotaxy

INTRODUCCIÓN

La atresia de vías biliares es una colangiopatía obstructiva neonatal causada por un proceso inflamatorio que cursa con fibrosis y obliteración progresiva de la vía biliar intra-

hepática y extrahepática asociada a lesión del parénquima hepático (1). Es la causa más común de obstrucción biliar y colestasis neonatal y se presenta en 1 de cada 15 000 a 20 000 nacidos vivos. Si no se trata, la colestasis resultante conduce a cirrosis e insuficiencia hepática (2,3). Aunque

en la mayoría de los casos la atresia de vías biliares se presenta de forma aislada, un 10%-20% de los pacientes tienen malformaciones vasculares y viscerales asociadas (3,4).

La portoenterostomía realizada de forma temprana ha impactado significativamente en la supervivencia de los pacientes con atresia de vías biliares, por esto es necesario que el personal de salud de atención primaria utilice herramientas prácticas como la historia clínica, para realizar un diagnóstico precoz y logre la valoración temprana por un equipo multidisciplinario especializado en hepatología (5).

El objetivo de este artículo es reportar un caso clínico de un paciente pediátrico con cirrosis biliar e hipertensión portal secundaria a atresia de vías biliares sindrómica, conocer las indicaciones de trasplante hepático en el paciente y enfatizar en el valor de la semiología para lograr un diagnóstico y tratamiento precoz en los casos de colestasis neonatal, lo que permite intervenciones oportunas que impacten de manera positiva en el pronóstico de estos pacientes.

CASO CLÍNICO

Paciente masculino de 75 días de vida, con antecedente prenatal de diabetes gestacional, que requirió manejo no farmacológico, sin historia de consanguinidad en los padres, peso y talla normal para la edad gestacional y adaptación neonatal espontánea. Ingresó al servicio de hepatología pediátrica con cuadro clínico que inició a los 15 días de vida caracterizado por acolia, ictericia y coluria evidenciados por la madre, consulta en dos ocasiones a centros de salud de primer nivel de atención recibiendo como manejo baños de sol.

A los 50 días de vida, por persistencia de síntomas y presencia de aumento del perímetro abdominal y peso estacionario, reconsulta y es remitido a centro especializado de hepatología pediátrica, donde se encontró peso de 5,85 kilogramos y talla de 57 centímetros; se evidenció soplo mesosistólico grado II/IV, ascitis, circulación colateral, hepatomegalia, esplenomegalia, hernia umbilical protruida y hernias inguinales bilaterales de gran tamaño; se realizaron paraclínicos que evidenciaron hipoalbuminemia,

colestasis, alteración en las pruebas de coagulación y en las enzimas hepáticas (**Tabla 1**).

Ecocardiograma normal, resonancia magnética nuclear abdominal, la cual, a nivel vascular, reveló una arteria hepática originada del tronco celíaco prominente de cuatro milímetros, vena porta permeable, se origina de la vena mesentérica superior, ubicada a la izquierda, arteria mesentérica superior en el lado derecho, presencia de vena cava retrohepática, agenesia de la vena cava inferior, permeable, localizada al lado izquierdo (**Figura 1**). El hígado central a la izquierda, aumentado de tamaño, heterogéneo con cambios por hepatopatía crónica, presencia de múltiples colaterales venosas y 7 estructuras compatibles con poliesplenía y estómago al lado derecho (**Figura 2**). Ecografía testicular con hernia inguinoescrotal derecha gigante, hidrocele bilateral comunicante de gran tamaño y testículos en escroto. En la biopsia hepática se encontró colestasis citoplasmática canalicular y en las células de Kupffer, gran formación de numerosas células gigantes multinucleadas por fusión de hepatocitos. Los paraclínicos bioquímicos mostraron una función tiroidea e inmunoglobulinas dentro de límites normales, alfa fetoproteína de 66,53, se descartó infección por virus hepatotópicos y por el virus VIH. La gammagrafía hepática y de vías biliares mostró atresia de vías biliares; se realizó Kasai a los 75 días de vida; 2 meses después de la intervención, por persistencia de los síntomas iniciales, peso de 7 kilogramos, talla de 58 centímetros, que demuestra escasa ganancia ponderal, asociado a un puntaje PELD (*pediatric end-stage liver disease*) de 20 puntos, se considera candidato a trasplante hepático.

DISCUSIÓN

La atresia de vías biliares es la principal causa de colestasis en el período neonatal y la causa más frecuente de trasplante hepático (6). La atresia de vías biliares aislada representa el 80% de los casos, sin embargo en el 20% restante se han descrito diversas malformaciones anatómicas como poliesplenía, anomalías en vena porta, malrotación intestinal,

Tabla 1. Paraclínicos del paciente

Paraclínicos	Hb	Hto	Leucocitos	N%	Plaquetas	BT	BD	FA	GGT	ALT	AST	TP	TPT	ALB	BUN	Cr
Al ingreso	11	33,2	16 500	63	175 000	19	16	640		85	270	16	35	2,2	10	0,33
Pos-operatorio temprano	10,6	31	20 200	51	95 000	21	12	720	157	94	251	18	38	2,4	8,9	0,35
Pos-operatorio tardío	10	29	15 500	53	262 000	21	14,6	780		93	246			2,3	9,4	0,35

ALB albúmina (g/dL); ALT: alanina-aminotransferasa (U/L); AST: aspartato-aminotransferasa (U/L); BD: bilirrubina directa (U/L); BT: bilirrubina total (mg/dL); BUN: nitrógeno ureico; Cr: creatinina (mg/dL); FA: fosfatasa alcalina; GGT: gamma-glutamil transpeptidasa (U/L); Hb: hemoglobina (mg/dL); Hto: hematocrito (%); N%: porcentaje de neutrófilos; TP: tiempo de protrombina (segundos); TPT: tiempo de tromboplastina (segundos).

Fuente: historia clínica del paciente. Hospital Pablo Tobón Uribe.

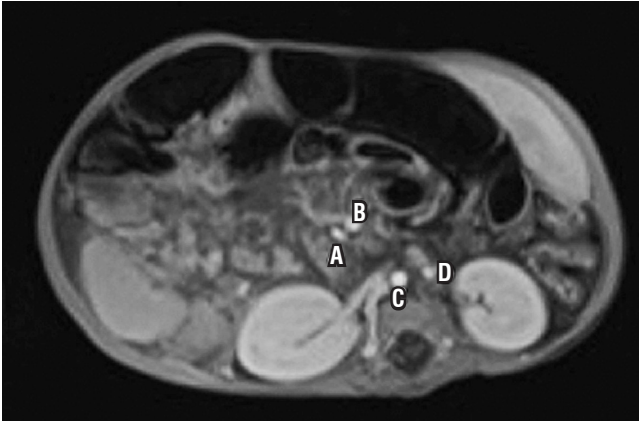


Figura 1. Se identifica arteria mesentérica superior a la derecha (A) y vena mesentérica superior a la izquierda (B), igualmente inversión de la posición normal entre la aorta (C) y la vena cava inferior que se encuentra al lado izquierdo (D).

ausencia de vena cava inferior, así como alteraciones cardíacas y pancreáticas (1). Davenport y colaboradores (3) describieron el síndrome de atresia biliar y malformación esplénica, identificándolo como un subgrupo de etiología distinta y de peor pronóstico, en este síndrome se describe la coexistencia de atresia de vías biliares y de malformaciones extrahepáticas de las cuales la más común es la poliesplenia que puede estar asociado además a heterotaxia toracoabdominal, alteraciones vasculares y a mal rotación intestinal.

Aunque la causa de la atresia de vías biliares es desconocida, hay implicaciones genéticas, infecciosas e inflamatorias que desencadenan la colangiopatía obliterante, la consistencia de las anomalías anatómicas junto con la atresia de vías biliares implica un evento específico de la embriogénesis, sugiriendo un componente genético (1). El posible mecanismo fisiopatológico es una alteración en el proceso de lateralidad durante la embriogénesis, que produce un desarrollo defectuoso o ausente de los órganos y trasposición de estos en la cavidad abdominal y tórax (7). De acuerdo a la clasificación del *situs* (8) (**Figura 3**), el paciente es un caso de *situs* ambiguos con poliesplenia dado por estómago de localización derecha, vena cava inferior de ubicación izquierda, malrotación intestinal y asociación a poliesplenia, no se evidenciaron alteraciones pancreáticas ni cardíacas (**Tabla 2**). Aunque no hay asociación clara con alteraciones genitourinarias como el hidrocele bilateral presentado por el paciente, M. Salih Devic reportó un caso de atresia biliar y malformación esplénica con hidrocele congénito (9).

Según reporte de estudios parece haber relación entre la atresia de vías biliares sindrómica y la diabetes gestacional, hallazgo encontrado en el paciente (3).

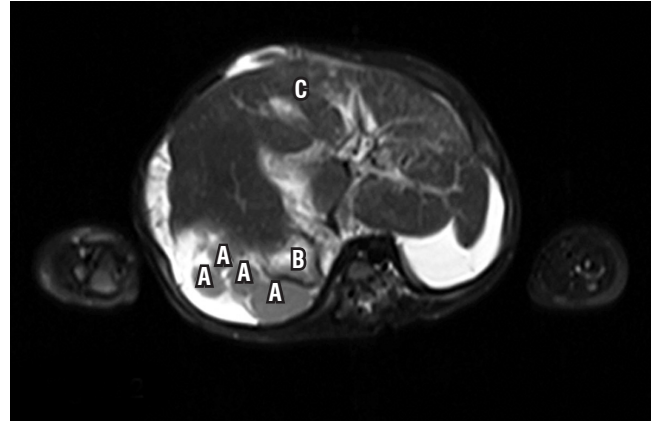


Figura 2. Se identifican múltiples bazos localizados en hipocondrio derecho (A). Estómago de localización derecha (B). Hígado central a la izquierda con cambios por hepatopatía crónica (C).

El pronóstico de la portoenterostomía depende de muchos factores, algunos de ellos no modificables como la histología del hígado, la presión portal y la poliesplenia; mientras que uno de los factores que se pueden modificar para incrementar el pronóstico del paciente es la edad al momento de la intervención quirúrgica. Serinet Wildhaber y colaboradores (10) en su publicación reportan que la sobrevivida a 2 años del hígado nativo es de 65,5% cuando la cirugía es realizada entre los 31 y 45 días de vida, 57,1% entre los 61-75 días de vida y la sobrevivida disminuye al 42% cuando se realiza después de los 90 días. En el caso descrito la portoenterostomía se realizó a los 75 días de edad debido a una remisión tardía.

Tien-Hau Lien y colaboradores utilizaron una prueba de tamizaje a través de tarjetas que contenían los colores de las heces obteniendo resultados sorprendentes con programas de tamización (11); el estudio reportó una tasa para la portoenterostomía del 65,7% en pacientes menores de 60 días que tenían acceso al programa de tamizaje con tarjeta de colores de las heces, mientras que el grupo que no tuvo el programa de tamización obtuvo una tasa de 49,4%. Al implementar estos programas de tamizaje se logra mejor pronóstico a corto y a largo plazo de los pacientes.

Como se mencionó anteriormente, la atresia de vías biliares es la indicación más frecuente de trasplante hepático (12), en esta enfermedad, en especial el caso clínico presentado, la portoenterostomía no efectiva y los signos de insuficiencia hepatocelular fueron considerados indicaciones para ingresar al paciente a protocolo de trasplante hepático. Después de la portoenterostomía el paciente no logró restauración del flujo biliar, continuaba con colestasis progresiva, deterioro en la función hepá-

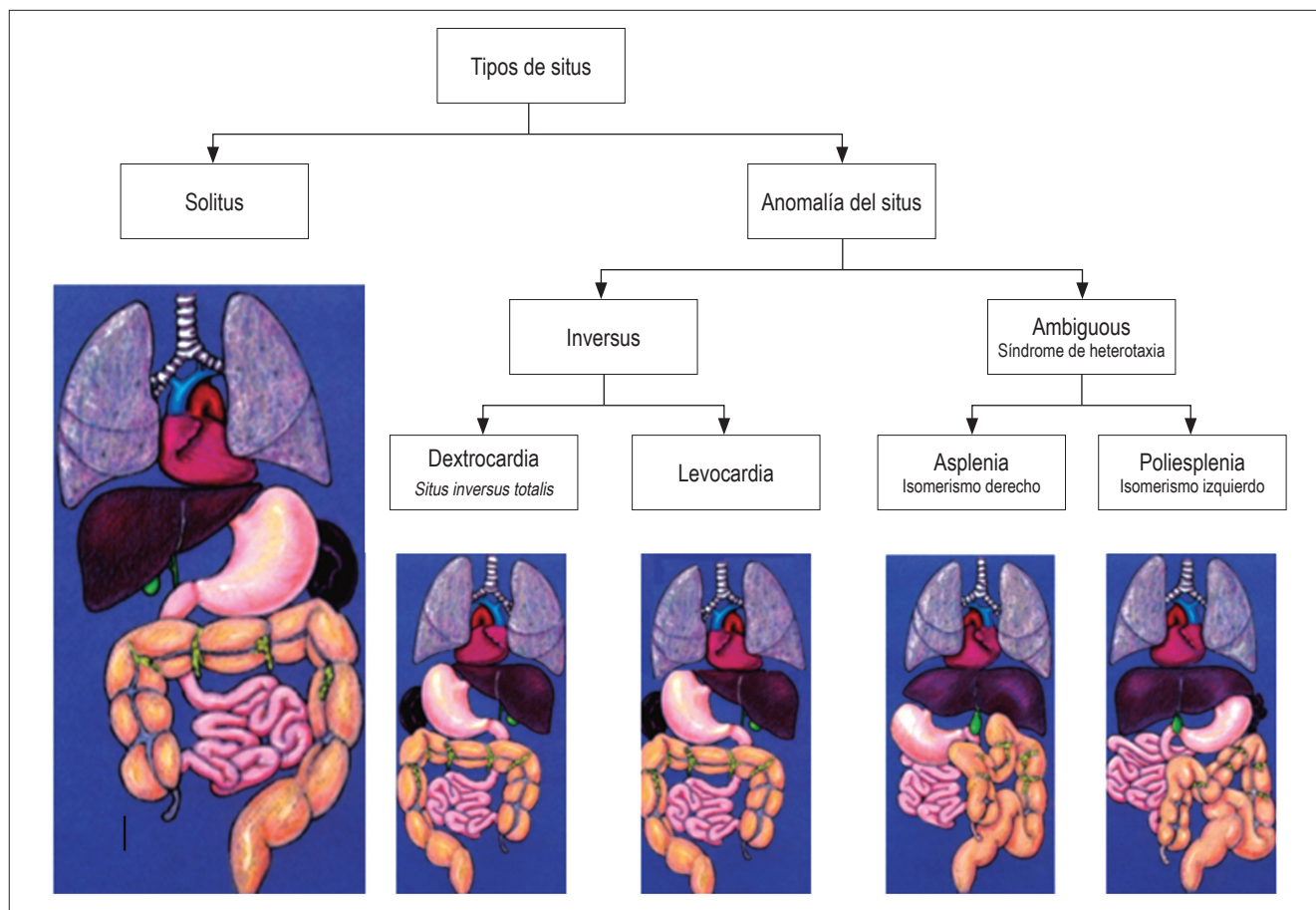


Figura 3. Tipos de situs. Tomado de Corral G Gonzalo; 2013;19(1):38-43.

Tabla 2. Atresia de vías biliares sindrómica: comparación entre alteraciones anatómicas descritas en la literatura *versus* alteraciones anatómicas encontradas en el paciente

Malformaciones	Frecuencia estimada en literatura	Alteraciones anatómicas encontradas en el paciente
Malformación esplénica	100%	Poliesplenia
<i>Situs inversus</i>	37%	<i>Situs ambiguos</i>
Alteraciones en vena porta	40%	Vena porta en el lado izquierdo
Malrotación intestinal	60%	Presente
Agenesia de vena cava inferior	70%	Presente
Anomalías cardíacas	45%	Ausente
Anomalías pancreáticas	11%	Ausente
Anomalías genitourinarias	Desconocido	Hernia inguinoescrotal derecha gigante, hidrocele bilateral comunicante de gran tamaño y testículos en escroto

tica y pobre ganancia de peso y talla, (véase **Tabla 1**). La supervivencia de los pacientes con atresia de vías biliares aislada seguido del trasplante hepático es aproximadamente del 90%, sin embargo la presencia de anomalías vasculares complejas y otras malformaciones extrahepáticas está asociada a más complicaciones y a menor supervivencia después del trasplante (12).

En el Hospital Pablo Tobón Uribe, centro de referencia para trasplante hepático, entre enero de 2005 y junio de 2014 ingresaron 23 pacientes con atresia de vías biliares y sólo 1 paciente, caso clínico previamente presentado, tuvo como diagnóstico atresia de vías biliares sindrómica. La mediana de edad al inicio de la atención fue de 3 meses, solo 4 de los 23 paciente ingresaron remitidos de 1.^{er} y

2.^{do} nivel de atención, lo que sugiere que la mayoría de los pacientes fueron derivados a centro de mayor complejidad de atención pero sin personal capacitado para el manejo, lo que retrasó las intervenciones específicas y deterioró el pronóstico de estos pacientes.

CONCLUSIONES

El síndrome de atresia biliar sindrómica es una entidad rara que empeora el pronóstico de sus portadores en relación a pacientes con atresia de vías biliares aislada, por lo que es de suma importancia el diagnóstico temprano de esta patología para la detección de posibles anomalías asociadas y la prevención de la falla hepática.

El pilar del tratamiento de esta patología es la realización de la portoenterostomía de manera oportuna, en caso de no realizar esta o de presentar falla terapéutica es necesario hacer un trasplante hepático como medida definitiva.

REFERENCIAS

1. Hartley JL, Davenport M, Kelly DA. Biliary atresia. *The Lancet*. 2009;374(9702):1704-13.
2. Feldman AG, Sokol RJ. Neonatal Cholestasis. *NeoReviews*. 2013;14(2):e63-73.
3. Davenport M, Tizzard SA, Underhill J, Mieli-Vergani G, Portmann B, Hadžić N. The biliary atresia splenic malformation syndrome: A 28-year single-center retrospective study. *J Pediatr*. 2006;149(3):393-400.
4. Tanano Hirofumi, Akira Okada. Biliary atresia Associated With Congenital Structural Anomalies. *J Pediatr Surg*. 1999;34(11):1687-90.
5. Moyer V, Freese DK, Whittington PF, Olson AD, Brewer F, Colletti RB, et al. Guideline for the evaluation of cholestatic jaundice in infants: recommendations of the North American Society for Pediatric Gastroenterology, Hepatology and Nutrition. *J Pediatr Gastroenterol Nutr*. 2004;39(2):115-28.
6. C. Díaz Fernández, E. Frauca Remacha. Atresia biliar: una enfermedad grave. *Arch Argent Pediatr*. 2014;112(6):542-7.
7. Peeters H, Devriendt K. Human laterality disorders. *Eur J Med Genet*. 2006;49(5):349-62.
8. Corral G, Labra A, Schiappacasse G. Manifestaciones abdominales de las anomalías del Situs Ambiguus en el adulto: A propósito de cuatro casos. *Rev Chil Radiol*. 2013;19(1):38-43.
9. Deveci MS, Deveci G. Biliary atresia splenic malformation syndrome—Is it a result of embryonically midline rotational defects? A case report. *J Pediatr Surg*. 2000;35(9):1377-80.
10. Serinet M-O, Wildhaber BE, Broue P, Lachaux A, Sarles J, Jacquemin E, et al. Impact of Age at Kasai Operation on Its Results in Late Childhood and Adolescence: A Rational Basis for Biliary Atresia Screening. *Pediatrics*. 2009;123(5):1280-6.
11. Lien TH, Chang M-H, Wu J-F, Chen H-L, Lee H-C, Chen A-C, et al. Effects of the infant stool color card screening program on 5-year outcome of biliary atresia in taiwan. *Hepatology*. 2011;53(1):202-8.
12. C. Díaz Fernández, E. Frauca Remacha. Trasplante hepático pediátrico: indicaciones, técnicas quirúrgicas, complicaciones y tratamiento. *An Pediatría*. 2004;60(1):42-55.