



Revista Chilena de Cirugía

ISSN: 0379-3893

editor@cirujanosdechile.cl

Sociedad de Cirujanos de Chile

Chile

RIVOIRA, GUILLERMO; BAROTTO, MARTÍN; PARODI, MATÍAS; NAPOLITANO, DANIEL; VISCIDO, GERMÁN; DONIQUIAN, MARCELO; PICÓN MOLINA, HÉCTOR; PALENCIA, RAFAEL

Íleo biliar en paciente colecistectomizado. Caso clínico

Revista Chilena de Cirugía, vol. 60, núm. 3, junio, 2008, pp. 236-240

Sociedad de Cirujanos de Chile

Santiago, Chile

Disponible en: <http://www.redalyc.org/articulo.oa?id=345531930012>

- Cómo citar el artículo
- Número completo
- Más información del artículo
- Página de la revista en redalyc.org

redalyc.org

Sistema de Información Científica

Red de Revistas Científicas de América Latina, el Caribe, España y Portugal

Proyecto académico sin fines de lucro, desarrollado bajo la iniciativa de acceso abierto

CASOS CLÍNICOS

Íleo biliar en paciente colecistectomizado. Caso clínico*

Biliary ileus. Report of one case

Drs. GUILLERMO RIVOIRA¹, MARTÍN BAROTTO¹, MATÍAS PARODI¹,
DANIEL NAPOLITANO¹, GERMÁN VISCIDO¹, MARCELO DONIQUIAN¹, HÉCTOR PICÓN MOLINA¹,
RAFAEL PALENCIA¹.

¹Servicio de Cirugía General, Clínica Universitaria Privada Reina Fabiola, Córdoba, Argentina.

RESUMEN

El íleo biliar es una complicación rara de la litiasis biliar que ocurre en apenas el 0,1 % de estos pacientes y supone el 1-6 % del total de las oclusiones intestinales mecánicas del adulto. Se presenta un caso clínico de íleo biliar de localización colónica en un paciente de 45 años de edad, colecistectomizado hace 4 años, que ingresa a nuestra institución con el diagnóstico de oclusión intestinal intermitente. Tras un tratamiento inicial conservador con buena evolución durante las primeras 48 h, presenta posteriormente un agravamiento de su cuadro clínico. Se decide laparotomía exploradora con resección de colon sigmoides y anastomosis término-terminal con colostomía transversa de derivación. En el examen de la pieza se objetiva cálculo biliar de 3 cm de diámetro impactado en el colon sigmoides. Debido a lo excepcional de esta patología y los pocos reportes internacionales existentes en pacientes colecistectomizados, nuestro objetivo es poner en consideración este caso clínico y su correspondiente revisión de la literatura.

PALABRAS CLAVE: **Íleo biliar, fístula biliar, cálculos biliares.**

ABSTRACT

Biliary ileus is an uncommon complication of biliary stones and accounts for 1 to 6 % of all mechanical intestinal obstructions in the adult. We report a 45 years old male, subjected to a cholecystectomy four years earlier, admitted with the diagnosis of intermittent intestinal obstruction. Due to a bad evolution with medical treatment, he was subjected to an exploratory laparotomy and sigmoid colon was excised. A latero-terminal anastomosis and a transverse colostomy were done. The examination of the surgical piece showed the presence of a 3 cm diameter biliary stone impacted in the sigmoid colon.

KEY WORDS: **Biliary stones, intestinal obstruction, biliary ileus.**

*Recibido el 20 de Septiembre del 2007 y aceptado para publicación el 12 de Diciembre de 2007
Correspondencia a: Dr. Guillermo Rivoira

Transito Cáceres de Allende 459 8º "A"
Bº Nueva Córdoba - Córdoba Capital - Argentina. CP: 5000
e-mail: grrivoira@hotmail.com

INTRODUCCIÓN

El íleo biliar (IB) es la obstrucción mecánica del tubo digestivo producida por el impacto de un cálculo en la luz intestinal¹⁻⁶.

La primera descripción del IB fue hecha por Bartholin en 1645 en el curso de una autopsia, en 1872 Roth comunicó una incidencia de fístulas biliares internas del 8% en pacientes que fallecieron por litiasis del árbol biliar, y ya en 1890 Courvoisier publicó una serie de 131 casos. En 1940 el London Medical Gazette publica la primera fístula colecisto-duodenal y en 1948 se publica sobre la fístula colecistobiliar (Síndrome de Mirizzi)⁷⁻⁹.

Debido a que esta patología determina una alta morbilidad y mortalidad (12 %-50 %) reflejo de la edad avanzada de los pacientes, condiciones clínicas deterioradas así como la alta incidencia de enfermedades concomitantes como la diabetes mellitus, hipertensión arterial y problemas cardiovasculares, es muy importante un diagnóstico precoz y acertado^{1-3,6,8,10,11}.

CASO CLÍNICO

Paciente de sexo masculino, 45 años de edad. Como antecedentes de relevancia presenta HTA, obesidad y colecistectomía convencional hace 4 años. Se presenta a la consulta en guardia refiriendo dolor abdominal tipo cólico, difuso, de moderada intensidad, distensión abdominal, náuseas y vómitos, al inicio alimenticios y posteriormente biliosos, constipación y obstipación de 24 horas de evolución. Relata además sintomatología de similares características en reiteradas oportunidades dentro de los 30 días previos a la consulta, con resolución espontánea. Al examen físico se evidenció: cicatriz de Kocher sin signos de eventración, regiones inguinales sin patología herniaria, distensión abdominal generalizada, dolor moderado en mesogastrio irradiado al resto del abdomen sin compromiso peritoneal agudo, ruidos intestinales disminuidos en frecuencia e intensidad y tacto rectal sin hallazgos patológicos. Perfil bioquímico: leucocitosis con desviación a la izquierda, resto normal.

Se solicitó como primer estudio uno radiográfico de abdomen que muestra asas de intestino delgado dilatadas, con niveles hidroaéreos y escaso aire en el marco colónico (Figura 1).

Se realiza TAC de abdomen con doble contraste: distensión del intestino delgado, parcialmente lleno de líquido, niveles hidroaéreos con cambios en el

calibre de la pared a nivel del ileon próximo a la válvula ileocecal (Figura 2). Colon de calibre disminuido a nivel del sigmoides, con divertículos. Sin líquido libre intraperitoneal (Figura 3).

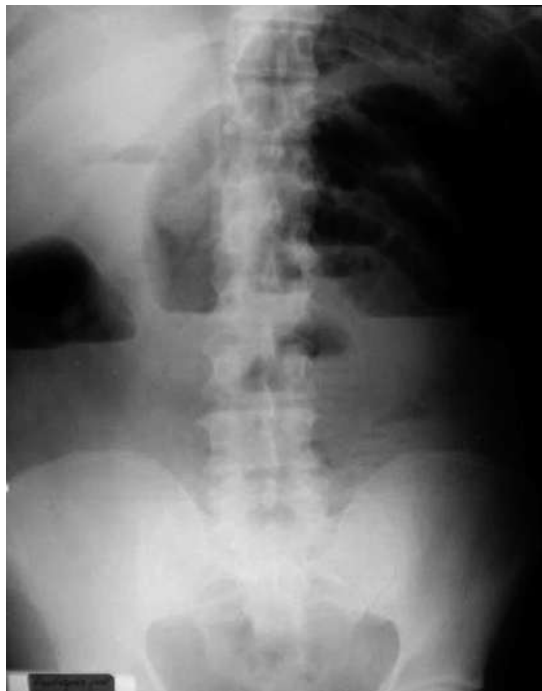

Figura 1. Rx de Abdomen

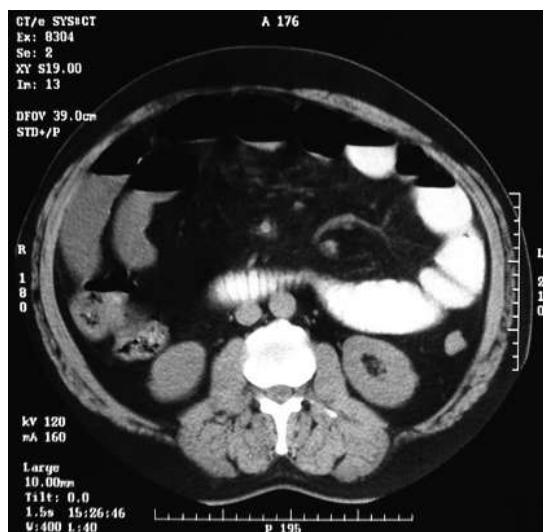


Figura 2. TAC de abdomen: asas de intestino delgado dilatadas con líquido en su interior.

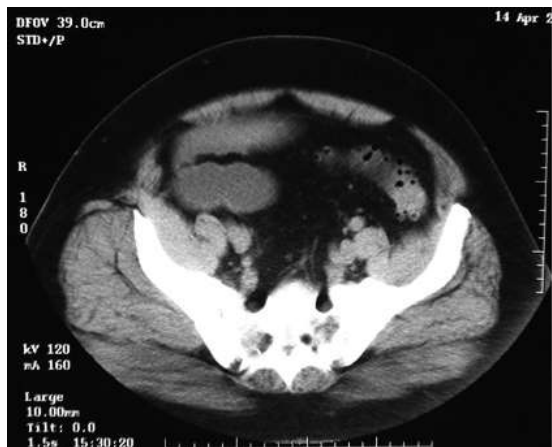

Figura 3. TAC de abdomen: presencia de divertículos en colon sigmoides.

Debido al cuadro clínico, examen físico del paciente, hallazgos de imagen y con la sospecha de oclusión intestinal intermitente por adherencias, se realiza inicialmente tratamiento médico con SNG, antibióticos, analgésicos, control del medio interno y de la volemia; el paciente durante las primeras 36 hrs presenta mejoría con disminución de dolor, eliminación de gases y disminución del débito y mejoría de las características del líquido de la SNG, descenso de la leucocitosis. Posteriormente, el paciente presentó nuevo episodio de dolor abdominal cólico, de aparición súbita, y distensión abdominal. En el examen físico se encuentran signos peritoneales generalizados y ruidos hidroaéreos de lucha. Se decide tratamiento quirúrgico: laparotomía exploradora, incisión mediana supra e infraumbilical en la cual se objetiva asas de intestino delgado dilatadas con líquido en su interior, no se hayan adherencias ni tumoraciones en intestino delgado. En el cuadrante superior derecho se visualiza importante proceso inflamatorio adherencial. Al examen del colon, éste presenta buena vitalidad, con leve distensión, encontrando el sigmoides inflamado con paredes edematosas y tumoración intraluminal de forma cilíndrica de 4 cm de diámetro, dura y fija (Figura 4).

Con la sospecha de un tumor de colon se decide realizar resección del colon sigmoides, anastomosis termino-terminal manual y colostomía transversa derivativa. Se procede a la apertura de la pieza quirúrgica en la que se observa un cálculo biliar de 3 cm impactado en el sigmoides (Figura 5 y 6).

El paciente presentó buena evolución y fue dado de alta a los 7 días. Hasta la fecha con 2 años de seguimiento, presenta óptimo estado de salud.

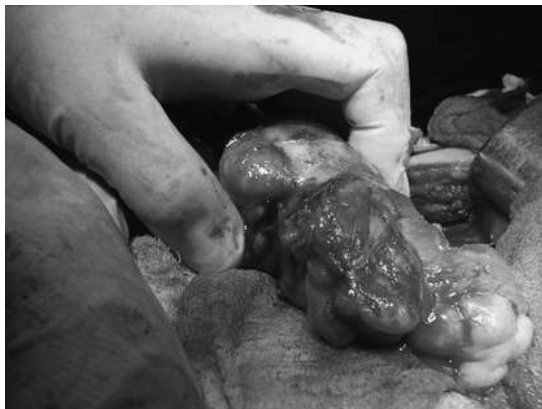

Figura 4. Tumor inflamatorio en colon sigmoides

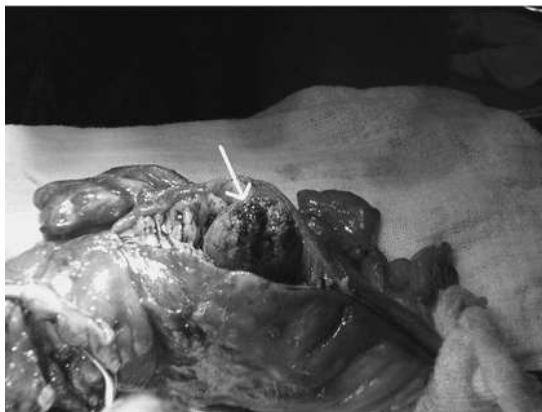

Figura 5. Apertura de colon sigmoides en donde se aprecia cálculo biliar (flecha blanca).

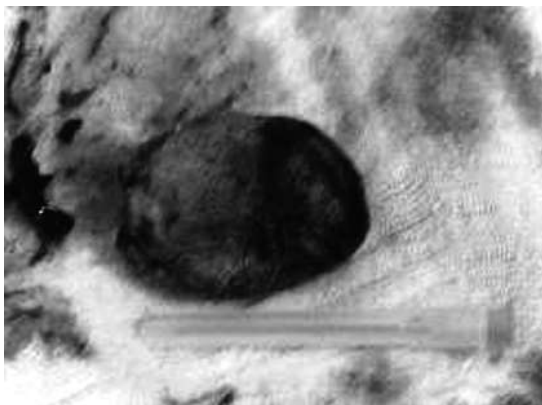


Figura 6. Cálculo biliar

DISCUSIÓN

El IB es una complicación de la colelitiasis que se manifiesta como obstrucción intestinal mecánica. Es más frecuente en ancianos, y la mayoría de las series internacionales y nacionales informan un promedio de edad entre 65 y 75 años, afectando principalmente al sexo femenino^{1,2,4,7,9}.

La condición sine qua non para el IB es la presencia de una fístula entre la vesícula biliar y el tracto gastrointestinal. Con frecuencia esto se precede de un cuadro de colecistitis aguda; existen antecedentes biliares de larga data en 25 a 75 % de los casos, pero también se encuentra en pacientes sin historia de enfermedad biliar o con colecistectomía previa^{6,12}. La inflamación y adhesión resultantes facilitan la erosión del cálculo través de la pared vesicular, formando una fístula colecistoentérica que permite el pasaje del mismo.

Se estima que el diámetro mínimo del cálculo necesario para producir obstrucción intestinal es de 2,5 cm, a menos que exista una alteración de la dinámica intestinal previa o alguna causa de estenosis. Lo más común es su paso desde la vesícula al duodeno y su progresión distal, hasta que en algún sector del intestino delgado se produce la impactación: 70 % en el íleon, 25 % en el yeyuno o íleon proximal y 5 % en el duodeno (síndrome de Bouveret) o colon^{1-3,6,8,11,12}. La obstrucción colónica supone alrededor de un 4 % de los íleos biliares, y está causada por una migración del cálculo que se impacta en general en una estenosis preexistente^{6,12}.

El cuadro clínico de presentación más común es una oclusión intestinal mecánica con distensión y dolor abdominal, vómito, constipación y obstipación. El diagnóstico de íleo biliar sigue siendo un desafío, y sólo cerca de 43 % de los casos es identificado antes de la intervención quirúrgica. Los hallazgos al examen físico suelen ser inespecíficos, incluso pueden ser normales entre los ataques de dolor. El paciente típicamente pasa varios días en el hospital (tres a cinco) antes de la intervención quirúrgica^{2,3,5,7,8}.

Los estudios de laboratorio no son de gran ayuda. La radiografía simple de abdomen sigue siendo una herramienta básica para el diagnóstico, y frecuentemente demuestra un patrón no específico de obstrucción intestinal. La ultrasonografía es más útil para demostrar el cálculo impactado, así como para confirmar colelitiasis residual o colecolitiasis y la TC puede objetivar la obstrucción intestinal, identificar el lito y el nivel de obstrucción¹³⁻²¹.

Rigler describió 4 signos que, en el caso de

ser simultáneos, son patognomónicos: distensión intestinal, neumobilia, visión del cálculo biliar en posición aberrante y cambios en su ubicación^{18,19}.

Dado que esta patología es más frecuente en pacientes con múltiples enfermedades, con un importante deterioro de su estado general que se asocian a confusión diagnóstica y demora terapéutica y consiguiente elevada morbimortalidad, el tratamiento del IB es urgente y sólo debe retrasarse para compensar el paciente. Si el tratamiento médico no es eficaz o no es posible de aplicar (endoscopia digestiva alta o baja, litotricia, etc), el tratamiento es quirúrgico y debe estar dirigido primordialmente a la obstrucción intestinal y secundariamente a la fístula biliodigestiva, lo que puede realizarse simultáneamente o no dependiendo de las condiciones locales y generales del paciente^{11,18,22-24}.

REFERENCIAS

1. Fisher, Joshep. El dominio de la cirugía. 4ª Edición. Medica Panamericana. 2004:1669-1675.
2. Halon B, Gadaz T. Gallstone Ileus. Philadelphia. Mosby. 2004; 5: 426-428.
3. Herrera E, Candia R, Ortega L. Íleo biliar. Sanid Milit México 2003; 57: 397-401.
4. Hiroswawa-oishi T, Rosas-Salas CV, Kimura-Fujikami Y, Velasco C. Intestinal obstruction secondary to biliary ileus. G. Chir Mexico. 2002; 1: 34-37.
5. Kudla A, Bilyk IS, Levitskii NA, Volianuk PM. Acute ileus caused by biliary calculus with migration of its fragment in stomach. Klin Chir Russian 2001; 11: 60.
6. Pérez A, Pérez D, Calvo M. Acute obstruction of the colon secondary to biliary lithiasis. Rev Esp Enf Dig 1996; 88: 805-808.
7. Rodríguez Remosa, Codina Cazador. Ileo biliar: resultados del análisis de casos. G Chir 2001; 24: 489-494.
8. Tratado de Cirugía de Sabiston, 17ª Edición. Madrid. Elsevier 2005. Volumen I; (15): Ronnie Rosenthal y Michael Zenilman, pág 346 - Volumen II; (52): Steven Ahrendt y Henry Ritt, pág 1621.
9. Serrano R, Montañana A, Lacasa J. Colelitiasis y fístula colecistocolónica: una rara forma de íleo biliar. Rev Esp Enf Dig. 1990; 77: 55-57.
10. Luis Chiappetto Pones. Cirugía de Michans. 5ª Edición. Buenos Aires. El Ateneo. 1999; 38: 614-615.
11. Fabio O. Leiro. Cirugía de Urgencia. 2ª Edición. Buenos Aires. Panamericana. 2005; 38: 525.

12. Schwartz, Seymour I. Principios de la cirugía. 7ª Edición. McGraw-Hill Interamericana. México. 2000; 29:1544-1546.
13. Coulier B, Coppens JP. Computed tomography diagnosis of biliary ileus. *Belge French* 1998; 2: 5-8.
14. Gomez Rodriguez BJ, Castro Lara. Usefulness of echography in the diagnosis of biliary ileus. *G Chir Spanish* 1999; 7: 376-379.
15. López JA, Delgado M, Palacio F, Arenas G, Granja E, Senado I y col. Síndrome de Bouveret. *G Chir Spanish* 2004; 72: 317-322.
16. Lubbers H, Lankish G. Endoscopy removal off a gallstone obstructing the upper jejunum. *Internal Med. Spanish*. 1999; 46: 593-597.
17. Pedrosa SC, Casanova R. Diagnóstico por imágenes. 2ª Edición. Madrid. Mc Graw-Hill Interamericana; Vol II: 269-283.
18. Roseano M, Gheller P, Convertido C. Biliary ileus: diagnosis and therapy. *Ann Ital Chir* 2001; 6: 659-666.
19. Santos Sanchez JA, Martin Sanchez MJ, Diez Hernandez JC. The role of imaging diagnosis in biliary ileus. *Inter A Esp*. 2004; 11: 594-595.
20. Selivanov VI, Kantimerov F, Migranov NG. The ultrasonic diagnosis of ileus biliary. *Grek Chir Russian* 2000; 2: 159-163.
21. Taveras JM, Ferruci JT. Radiology: Diagnosis, imagining intervention. 3th Edition. Lippincot-Williams and Wilkins. USA. 2000: 3-4.
22. Friedman D, Giaminardi E, Conzi R, Bachi V. Ileus Biliary. Considerations in surgical strategy. *G Chir Italian* 2002; 8: 307-309.
23. García F, Daverio M. Ileo biliar: cirugía definitiva. *Prensa Med. Argentina*. 2000; 87: 466-469.
24. Mandragón R., Mandragón A. Manejo quirúrgico del Ileo Biliar. *Sanid Milit México*. 2005; 70: 44-49.