



Revista Chilena de Cirugía
ISSN: 0379-3893
editor@cirujanosdechile.cl
Sociedad de Cirujanos de Chile
Chile

Moreno B., Alejandro; de la Fuente B., Marta; Rodríguez C., Elías; de la Cruz V., Felipe
Fístula colecistocutánea espontánea
Revista Chilena de Cirugía, vol. 67, núm. 4, agosto, 2015, pp. 413-415
Sociedad de Cirujanos de Chile
Santiago, Chile

Disponible en: <http://www.redalyc.org/articulo.oa?id=345541121011>

- Cómo citar el artículo
- Número completo
- Más información del artículo
- Página de la revista en redalyc.org



Sistema de Información Científica
Red de Revistas Científicas de América Latina, el Caribe, España y Portugal
Proyecto académico sin fines de lucro, desarrollado bajo la iniciativa de acceso abierto

CASOS CLÍNICOS

FÍSTULA COLECISTOCUTÁNEA ESPONTÁNEA*

Drs. Alejandro Moreno B.¹, Marta de la Fuente B.¹,
Elías Rodríguez C.¹, Felipe de la Cruz V.¹

¹ Cirugía general y del Aparato Digestivo A. Hospital Universitario 12 de Octubre.
Madrid, España.

Abstract

Spontaneous cholecystocutaneous fistula

Background: Spontaneous cholecystocutaneous fistula is a rare complication of acute cholecystitis. The incidence has decreased due to prompt and early surgical management of patients with acute cholecystitis. **Case report:** We report a 64 years old woman consulting for erythematous soft and non-tender mass in right flank. Ultrasound revealed the cholecystocutaneous fistula. The fistulous tract and the gallbladder were excised from average laparotomy.

Key words: Spontaneous cholecystocutaneous fistula. Cholecystitis Cholelithiasis.

Resumen

Introducción: La fístula colecistocutánea es una rara complicación de la colecistitis aguda. La incidencia de esta patología ha disminuido debido al abordaje quirúrgico precoz de los pacientes con colecistitis aguda. **Caso clínico:** Reportamos el caso de una mujer de 64 años de edad que consulta por un nódulo con signos inflamatorios en el flanco derecho. La fístula fue diagnosticada mediante ecografía. La fístula y la vesícula fueron extirpadas mediante una laparotomía media.

Palabras clave: Fístula colecistocutánea espontánea, colecistitis, colelitiasis.

Introducción

La fístula colecistocutánea (FCC) es una entidad poco habitual. Puede aparecer como una complicación tras una colecistitis aguda evolucionada, un empiema, un carcinoma de vesícula o después de una colecistectomía o colecistostomía¹. Presentamos el caso de una FCC secundaria a una colecistitis crónica.

Caso clínico

Mujer de 64 años de edad con historia de cólicos biliares de repetición, sin otros antecedentes personales de interés. Acude al Servicio de Urgencias de nuestro hospital por dolor abdominal y tumoración dolorosa en hipocondrio derecho. En la exploración física destaca efecto masa de 6 x 8 cm con signos inflamatorios cutáneos. Se realiza una ecografía ab-

*Recibido el 15 de septiembre de 2014 y aceptado para publicación el 12 de noviembre de 2014.

Los autores no refieren conflictos de interés.

Correspondencia: Alejandro Moreno Bagueiras
am.bagueiras@gmail.com

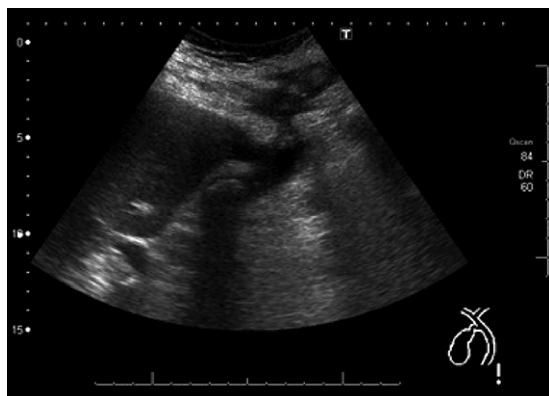

Figura 1. Ecografía donde se muestra el trayecto fistuloso.

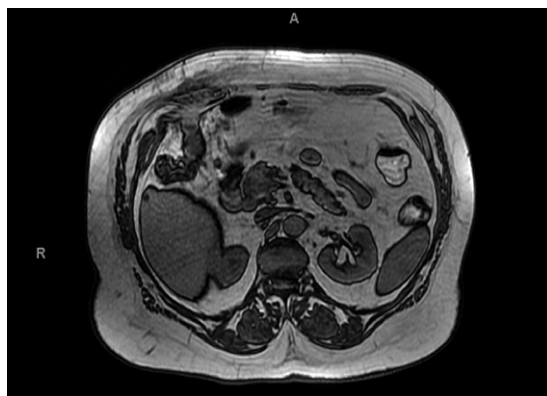


Figura 2. colangio RMN.

dominal (Figura 1) donde se establece el diagnóstico de colelitiasis y de FCC.

Dada la estabilidad clínica y analítica se decide ingreso para completar estudio. Se realiza colangiografía magnética (Figura 2) con hallazgos superponibles a la ecografía.

Se decide intervención quirúrgica programada en la que se realiza laparotomía media supraumbilical, encontrando un gran plastrón inflamatorio y un trayecto fistuloso desde el *fundus* a la pared abdominal. Ante estos hallazgos, y debido a la posibilidad de que se trate de un proceso neoplásico, se practica una resección en bloque del trayecto fistuloso, colecistectomía y hepatectomía atípica del segmento V. La anatomía patológica informa de colecistitis aguda y crónica fistulizada a partes blandas.

Discusión

La FCC fue descrita por primera vez por Thilesus en el año 1670. Esta entidad cada vez es menos frecuente gracias al diagnóstico y tratamiento temprano de la patología biliar litiásica. En los últimos 50 años están descritos poco más de 15 casos en la literatura². La forma de presentación más frecuente es una colecistitis aguda litiásica complicada que evoluciona hacia la formación de un empiema que no es tratado. Sin embargo, también hay casos descritos secundarios a colecistitis alitiásicas o carcinomas de vesícula³.

Son más habituales en pacientes ancianos o diabéticos, donde los síntomas de la patología biliar pueden ser inespecíficos y pasar desapercibidos. También se ha descrito asociación de la FCC con la poliarteritis nodosa, vasculitis, tratamiento con corticoides e infección por *Salmonella typhi*, que puede dar lugar a una colecistitis crónica⁴.

La perforación de la vesícula generalmente acontece a nivel del fundus, drenando libremente a la cavidad abdominal pudiendo producir una peritonitis biliar, o adherirse a estructuras y producir fistulas. Las fistulas biliares pueden ser internas o externas. Las internas representan la mayoría de los casos, y de ellas el 75% comunican la vesícula con el duodeno y aproximadamente un 15% con el colon. El 10% restante lo hacen con el estómago o el yeyuno. De forma menos frecuente tras la perforación del fundus la vesícula se adhiere a la pared abdominal y da lugar a la FCC.

La gran mayoría de los pacientes con FCC tienen historia previa de síntomas de patología biliar. La presentación de la fistula suele ser evidente, al descargar bilis o cálculos por la pared abdominal. En otras ocasiones es más dificultosa, al drenar únicamente pus o formar abscesos subcutáneos. En estos casos habría que establecer un diagnóstico diferencial con un quiste epidérmico infectado, tuberculoma de descarga, granuloma piogénico, carcinoma metastásico u osteomielitis crónica costal. El orificio fistuloso externo generalmente aparece en el hipocondrio derecho (45%), el ombligo (27%), región lumbar derecha, fosa iliaca derecha o incluso en zona glútea⁵.

Para su diagnóstico resulta fundamental la alta sospecha clínica junto con alguna prueba de imagen que confirme el diagnóstico como la ecografía abdominal, la tomografía o la resonancia magnética⁶. En ocasiones puede ser necesaria una fistulografía para demostrar el origen.

El manejo de la FCC depende de su etiología. En los casos secundarios a colecistitis, durante la fase aguda, se requiere tratamiento antibiótico de amplio espectro y drenaje del absceso-fistula⁷ si fuese preciso. Posteriormente el tratamiento definitivo será la

colecistectomía y resección del trayecto fistuloso. La vía de abordaje habitual es la incisión subcostal derecha o la laparotomía media. Sin embargo, algunos autores plantean una colecistectomía laparoscópica y un cierre de la fistula por segunda intención, lo que puede disminuir el estrés quirúrgico asociado y disminuyendo el riesgo y las complicaciones^{8,9}.

Referencias

1. Ugalde Serrano P, Solar García L, Miyar de León A, González-Pinto Arrillaga I, González González J. Fístula colecistocutánea como forma de presentación del adenocarcinoma de vesícula biliar. *Cir Esp*. 2012;91:390-9.
2. Tallon Aguilar L, López Porras M, Molina García D, Bustos Jiménez M, Tamayo López MJ. Cholecystocutaneous fistula: a rare complication of gallstones. *J Gastrohep*. 2010;33:553-4.
3. Mathonnet M, Maissonnette F, Gainant A, Cubertaftond P. Spontaneous cholecystocutaneous fistula: natural history of biliary cholecystitis. *Ann Chir*. 2002;127:378-80.
4. Kapoor Y, Singh G, Khokhar M. Spontaneous cholecystocutaneous Fistula-Not an old time story. *Indian J Surgery*. 2013;75:S188-S191.
5. Nicholson T, Born MW, Garber E. Spontaneous cholecystocutaneous fistula presenting in the gluteal región. *J Clin Gastroenterol*. 1999;28:276-7.
6. Sayed L, Sangal S, Finch G. Spontaneous Cholecystocutaneous Fistula: A rare presentation of gallstones. *JSCR* 2010;5:5.
7. Mathonnet M, Maissonnette F, Gainant A, Cubertaftond P. Spontaneous cholecystocutaneous fistula: natural history of biliary cholecystitis. *Ann Chir*. 2002;127:378-80.
8. Malik AH, Nadeem M, Ockrim J. Complete laparoscopic management of cholecystocutaneous fistula. *Ulster Med J*. 2007;76:166-7.
9. Kumar SS. Laparoscopic management of a cholecystocutaneous abscess. *Am Surg*. 1998;64:1192-4.