

SÁNCHEZ, GABRIEL; CABRERA, ELKIN

Resección del quiste tirogloso con preservación del hueso hioides

Revista Colombiana de Cirugía, vol. 29, núm. 1, enero-marzo, 2014, pp. 12-17

Asociación Colombiana de Cirugía

Bogotá, Colombia

Disponible en: <http://www.redalyc.org/articulo.oa?id=355534002003>



Revista Colombiana de Cirugía,
ISSN (Versión impresa): 2011-7582
info@ascolcirugia.org
Asociación Colombiana de Cirugía
Colombia

Resección del quiste tirogloso con preservación del hueso hioides

GABRIEL SÁNCHEZ¹, ELKIN CABRERA²

Palabras clave: quiste tirogloso; cirugía; complicaciones; recurrencia.

Resumen

Introducción. El quiste del conducto tirogloso representa la lesión congénita más frecuente del cuello, con una incidencia de 7 % de la población general. La presentación típica consiste en una masa en la línea media, entre el foramen ciego y la glándula tiroides, que asciende con la deglución o protrusión de la lengua. Tradicionalmente, se ha recomendado la remoción del quiste mediante el procedimiento de Sistrunk.

Se describe una modificación de la técnica quirúrgica, preservando el cuerpo del hioides. El objetivo del presente estudio fue evaluar la frecuencia de complicaciones perioperatorias y de recidiva después del procedimiento quirúrgico modificado.

Materiales y métodos. Se hizo un análisis retrospectivo de una cohorte de pacientes sometidos entre marzo de 2003 y marzo de 2011 a la resección quirúrgica del quiste del conducto tirogloso con el procedimiento modificado. Las intervenciones fueron practicadas

por un cirujano de cabeza y cuello de la Fundación Cardioinfantil (Bogotá).

Resultados. En el estudio se incluyeron 43 pacientes que cumplían los criterios de inclusión. La mediana de seguimiento fue de 11 meses y la tasa de complicaciones fue 6,9 % (n=3). Se presentaron dos granulomas a cuerpo extraño y un mucocelo, este último considerado como una recidiva (2,3 %).

Discusión. En el presente estudio no se encontró un incremento en la frecuencia de complicaciones perioperatorias cuando se resecó el quiste del conducto tirogloso con la técnica modificada. La recurrencia de la enfermedad está en el rango de lo reportado en la literatura científica, por lo que consideramos que el procedimiento quirúrgico propuesto puede ser una opción segura y viable.

Introducción

El quiste del conducto tirogloso es la anomalía congénita más frecuente del cuello y la segunda causa de masas no congénitas en la población pediátrica después de las adenopatías inflamatorias. Representa el 70 % de las masas cervicales congénitas¹⁻³. Su incidencia alcanza el 7 % en la población general, predominando en niños y adolescentes, sin predilección por ningún sexo³⁻⁶.

Embriológicamente, el desarrollo de la glándula tiroides se inicia al final de la tercera semana de gestación como un engrosamiento epitelial del piso ventral de la faringe en la primera bolsa faríngea (agujero ciego). Pos-

¹ Médico, cirujano de Cabeza y Cuello, Departamento de Cirugía, Fundación Cardioinfantil, Bogotá, D.C., Colombia

² Médico, residente de Cirugía General, Universidad de La Sabana, Chía, Colombia

Fecha de recibido: 16 de agosto de 2013

Fecha de aprobación: 25 de noviembre de 2013

Citar como: Sánchez G, Cabrera E. Resección del quiste tirogloso con preservación del hueso hioides. Rev Colomb Cir. 2014;29:12-17.

teriormente, se inicia su descenso por la línea media del cuello formando el conducto tirogloso que, en principio, puede pasar anterior, posterior y, en menor proporción, a través del hueso hioides. Cuando transcurre la quinta semana, sufre una fragmentación (60 % de los casos), lo que explica por qué el lóbulo piramidal existe en poco menos de la mitad de la población. Esta comunicación finalmente involuciona hacia el final de la décima semana de gestación, convirtiéndose en un tracto fibroso denominado conducto tirogloso ⁷⁻⁹.

El quiste del conducto tirogloso se presenta clásicamente en la línea media del cuello como una masa entre el agujero ciego y el istmo de la tiroides (figura 1), la mayoría de las veces indolora, móvil y fluctuante, que asciende durante la deglución o protrusión de la lengua ¹⁰. La localización más común es inmediatamente inferior al hueso hioides, resultando muy rara su presentación intralingual, intratiroidea o en el mediastino ^{1,3,4}.

No cabe duda de que el tratamiento estándar para el quiste del conducto tirogloso es la resección quirúrgica y clásicamente se ha recomendado la remoción del quiste mediante el procedimiento de Sistrunk ¹⁰⁻¹², en el que se extrae el cuerpo del hueso hioides y un segmento muscular adyacente ¹³. Según lo reportado en la literatura científica, el obviar la resección de la porción central del hueso hioides genera una recurrencia hasta de 10 % ¹².

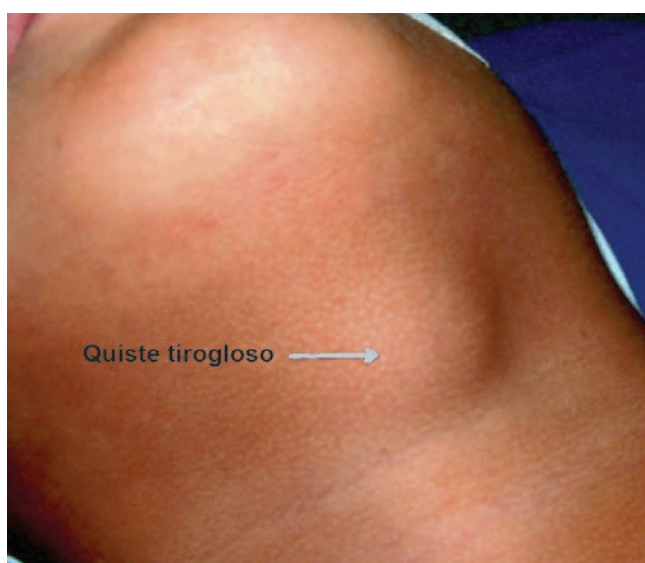

FIGURA 1. *Quiste del conducto tirogloso*

El objetivo del presente estudio fue evaluar si la resección quirúrgica del quiste y el conducto tirogloso, mediante una técnica quirúrgica que preservara el cuerpo del hueso hioides y los planos musculares, interviene sobre la recurrencia de la enfermedad y la presentación de complicaciones perioperatorias.

Materiales y métodos

Se hizo una búsqueda de pacientes en la base de datos del Departamento de Cirugía de la Fundación Cardioinfantil de Bogotá y se analizaron de manera retrospectiva las historias clínicas de los pacientes sometidos a resección del quiste del conducto tirogloso mediante la técnica quirúrgica modificada, entre marzo de 2003 y marzo de 2011.

Se revisaron las historias clínicas de 51 pacientes, de los cuales, 43 cumplieron los siguientes criterios de inclusión: 1) pacientes sometidos a resección del quiste del conducto tirogloso por la técnica modificada, 2) operados por un cirujano de cabeza y cuello de la Fundación Cardioinfantil, y 3) con confirmación histopatológica posoperatoria del diagnóstico de quiste del conducto tirogloso.

Se excluyeron los pacientes con resección previa del quiste del conducto tirogloso, aquellos con diagnóstico histopatológico diferente, y en quienes fue imposible el control ambulatorio.

Todos los pacientes se controlaron en una cita ambulatoria a la semana y al mes de la cirugía, o mediante una entrevista telefónica hecha en septiembre de 2012 en la que se indagó sobre una nueva consulta hospitalaria por masa o secreción cervical, y sobre nuevas intervenciones quirúrgicas en el cuello.

Se evaluaron los siguientes datos: características demográficas, tiempo de evolución de la masa cervical, fecha del diagnóstico clínico o imaginológico, tamaño del quiste, tiempo quirúrgico, nueva intervención, complicaciones perioperatorias (como infección del sitio operatorio, sangrado, granuloma y fístula), histopatología y recidiva.

Para la descripción de las frecuencias, se utilizó la mediana.

Técnica quirúrgica

Todos los pacientes objeto del estudio se sometieron al procedimiento quirúrgico modificado bajo anestesia general. Se practicó una cervicotomía transversa de dos a tres cm sobre la piel, equidistante entre el cuerpo del hioides y la escotadura tiroidea. Se tallaron los colgajos miocutáneos, el superior hasta el área suprahioidea y el inferior hasta el istmo tiroideo. Se dividieron los músculos pretiroideos por la línea media, desinsertando los músculos infrahioides hasta exponer completamente el cuerpo del hueso hioides y el cartílago tiroideos, exponiendo el quiste y el remanente del conducto tirogloso (figura 2).

Se procedió a la sección y ligadura del conducto tirogloso en el istmo tiroideo, elevando y disecando el conducto con el quiste hasta el cuerpo del hioides; con tracción superior del conducto y bajo visión directa, se completó la resección en la base de la lengua (figura 3).

Se reinsertaron los músculos pretiroideos y, finalmente, se aproximaron los músculos pretiroideos a la línea media y se cerró por planos.

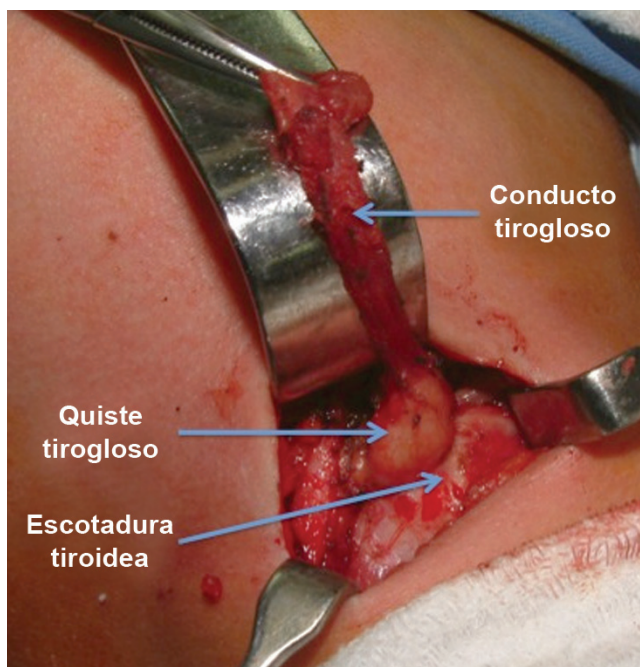


FIGURA 2. Quiste y conducto tirogloso

Resultados

Un total de 43 pacientes cumplieron los criterios de inclusión, con una mediana en la edad de 30 años (4 a 70 años), con predominio del sexo femenino: 30 (69,8 %) mujeres y 13 (30,2 %) hombres.

La mediana del tiempo de evolución de la masa cervical fue de 24 meses (1 a 240 meses). En la tabla 1 se presenta la distribución por tamaño del quiste del conducto tirogloso.

Los principales elementos diagnósticos asociados al examen clínico fueron el perfil tiroideo (TSH y T4 libre) y la ecografía cervical de alta resolución.

El tiempo operatorio se definió como el tiempo comprendido entre el inicio de la incisión hasta el cierre completo cubrimiento de la herida, cuya mediana fue de 40 minutos (30 a 60 minutos).

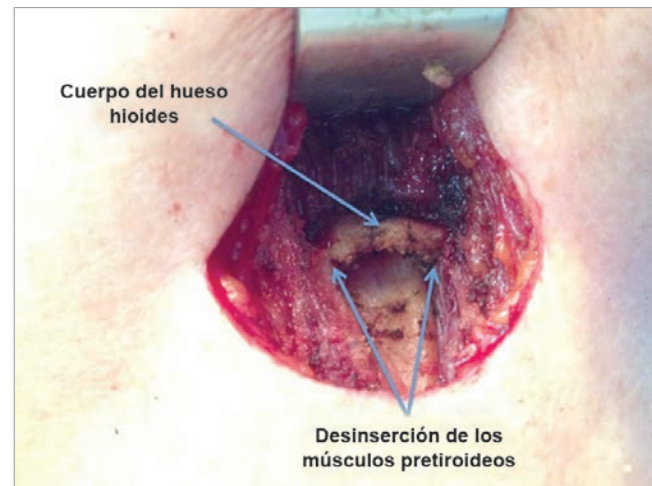


FIGURA 3. Quiste reseado y lecho quirúrgico

TABLA 1.
Tamaño del quiste tirogloso (n=43)

Tamaño (cm)	n	%
<1	5	11,6
1 a 2	18	41,9
2,1 a 3	11	25,6
>3	9	20,9
Total	43	100

Se presentaron tres complicaciones (6,9 %), que incluyeron: dos granulomas a cuerpo extraño y un mucocoele, este último considerado como una recidiva (2,3 %), el cual se presentó dos meses después del procedimiento quirúrgico.

Los informes de patología confirmaron 40 quistes del conducto tirogloso, en los cuales se reportaron, además, un bocio, un adenoma de Hürthle y un carcinoma papilar de tiroides. Por otro lado, se revelaron tres casos de fístula del conducto tirogloso.

Finalmente, el seguimiento de los pacientes se hizo en un rango de 1 a 109 meses, con una mediana de 11 meses. Además, se hizo control telefónico en 22 (51,2 %) de ellos, en septiembre de 2012.

Discusión

La cirugía de Sistrunk ha sido por muchas décadas el procedimiento de elección para el tratamiento del quiste del conducto tirogloso. La justificación para la resección del cuerpo del hueso hioides es la imposibilidad para identificar el trayecto del conducto y su relación con el hueso, con el consecuente riesgo de incremento en el número de recidivas.

El tamaño promedio generalmente oscila entre dos y tres cm, pero se han reportado quistes de hasta 10 cm de diámetro. Se presenta neoplasia maligna en menos del 1 % de los casos, siendo más común el carcinoma papilar según series publicadas en la última década ¹⁴⁻¹⁹.

Hasta en un tercio de los casos se desarrolla un trayecto fistuloso hacia la piel o mucosa, por ruptura del quiste sobreinfectado o como secuelas de la cirugía. Cabe resaltar que la infección del quiste es la complicación más común ¹.

La importancia del hioides en las fases preparatorias bucal y faríngea de la deglución está bien definida. En estos procesos participan los músculos suprahioides: digástrico, genihioides, milohioides, estilohioides y geniogloso. El reflejo de la deglución estimulado por la acción de los nervios glossofaríngeo y vago, genera

el cierre de la nasofaringe y la relajación del cricofaríngeo. Los músculos suprahioides elevan el hioides, permitiendo el descenso de la epiglotis con protección de la vía aérea ²⁰.

Consideramos que la mejor manera de evitar la recidiva es la resección completa del quiste y del conducto tirogloso, empezando en el istmo de la glándula tiroides, lo cual facilita la disección e identificación del trayecto proximal, así como la liberación del quiste. Con los pasos antes mencionados, creemos que no son necesarias la osteotomía ni la resección del cuerpo del hueso hioides, pues al desinsertar los músculos infrahioides se puede ejercer tracción superiormente y completar la disección del conducto bajo visión directa hasta la base de la lengua. Además, la resección del cuerpo del hioides deja un mayor defecto quirúrgico y trastorno secundario en el mecanismo de la deglución ²⁰.

No se utilizó la técnica de Sistrunk para resecar el quiste del conducto tirogloso, al no considerarlo necesario por las razones antes expuestas. Por esta razón, los resultados se comparan con lo reportado en la literatura científica mundial, lo que podría considerarse una limitación de nuestro estudio.

La paciente con carcinoma diferenciado de tiroides en el quiste del conducto tirogloso fue sometida a tiroidectomía oncológica, encontrándose un carcinoma papilar multicéntrico. La incidencia de neoplasia maligna en el quiste del conducto tirogloso está reportada en 1 %, lo cual no varía en la población latinoamericana ^{18,19}.

Conclusiones

Con el presente estudio se puede concluir que la remoción del quiste del conducto tirogloso y su remanente mediante una técnica quirúrgica que preserve el cuerpo del hueso hioides y los planos musculares, no incrementa las complicaciones perioperatorias; además, la frecuencia de recidiva se encuentra dentro de lo reportado en la literatura médica mundial. Estas consideraciones hacen que el procedimiento quirúrgico modificado propuesto sea una opción segura y viable.

Resection of thyroglossal cyst with preservation of the hyoid bone

Abstract

Introduction: Thyroglossal duct cyst is the most common congenital anomaly of the neck, with an overall incidence of 7%. The typical presentation is a mass in the midline between the foramen cecum and the thyroid gland, which moves with swallowing or protrusion of the tongue. Traditionally it has been recommended the removal of the cyst by the Sistrunk procedure.

The authors describe a modified surgical technique that preserves the hyoid bone. The aim of our study was to evaluate the rate of perioperative complications and recurrences after this modified surgical procedure.

Materials and methods: We conducted a retrospective analysis of a cohort patients undergoing resection of thyroglossal duct cyst with the modified surgical procedure between March 2003 and March 2011. Surgery was performed by a head and neck surgeon of Foundation Cardioinfantil, Bogotá.

Results: 43 patients who met the inclusion criteria were included in the study. Median follow-up was 11 months and the rate of complications was 6.9% (n = 3). There were 2 foreign body granulomas and one mucocele, which was considered a recurrence (2.3%).

Discussion: We did not find an increase in the rate of perioperative complications with the modified surgical technique. Recurrence of the disease is similar to the data reported in the literature and we believe that the proposed surgical procedure can be a safe and viable option.

Key words: thyroglossal cyst; surgery; complications; recurrence.

Referencias

- Rosa PA, Hirsch DL, Dierks EJ. Congenital neck masses. *Oral Maxillofac Surg Clin North Am.* 2008;20:339-52.
- La Riviere CA, Waldhausen JH. Congenital cervical cysts, sinuses, and fistulae in pediatric surgery. *Surg Clin North Am.* 2012;92:583-97.
- Flint PW, Cummings CW, Haughey BH, Lund BJ, Niparko JK, Richardson MA, *et al.* Cummings Otolaryngology Head & Neck Surgery. Fifth edition. Philadelphia: Mosby-Elsevier; 2010. p. 2814-5.
- Rosenberg TL, Brown JJ, Jefferson GD. Evaluating the adult patient with a neck mass. *Med Clin North Am.* 2010;94:1017-29.
- Enepekides DJ. Management of congenital anomalies of the neck. *Facial Plast Surg Clin North Am.* 2001;9:131-45.
- Lin S, Tseng FY, Hsu CJ, Yeh TH, Chen YS. Thyroglossal duct cyst: A comparison between children and adults. *Am J Otolaryngol.* 2008;29:83-7.
- Skandalakis JE, Colburn GL, Weidman TA, Foster RS, Jr, Kingsworth AN, Skandalakis LJ, *et al.* Skandalakis' Surgical Anatomy: The Embryologic and Anatomic Basis of Modern Surgery. Athens, Greece: Paschalidis Medical Publications; 2004. p. 98-9.
- Organ GM, Organ CH. Thyroid gland and surgery of the thyroglossal duct: Exercise in applied embryology. *World J Surg.* 2000;24:886-90.
- Acierno SP, Waldhausen JHT. Congenital cervical cysts, sinuses, and fistulae. *Otolaryngol Clin North Am.* 2007;40:161-76.
- Tracy TF, Muratore CS. Management of common head and neck masses. *Semin Pediatr Surg.* 2007;16:3-13.
- Foley DS, Fallat ME. Thyroglossal duct and other congenital midline cervical anomalies. *Semin Pediatr Surg.* 2006;15:70-5.
- Peretz A, Leiberman E, Kapelushnik J, Hershkovitz E. Thyroglossal duct carcinoma in children: Case presentation and review of the literature. *Thyroid.* 2004;14:777-85.
- Galluzzi F, Pignataro L, Gaini RM, Hartley B, Garavello W. Risk of recurrence in children operated for thyroglossal duct cysts: A systematic review. *J Pediatr Surg.* 2013;48:222-7.
- Bailey BJ, Johnson JT, Newlands SD, Calhoun KH, Curtin HD, Deskin RW, *et al.* Diagnosis and treatment of thyroid and parathyroid disorders. En: Head & Neck Surgery Otolaryngology. Fourth edition. Philadelphia: Lippincott Williams & Wilkins; 2006. p. 1630.

15. Motamed M, McGlashan JA. Thyroglossal duct carcinoma. Curr Opin Otolaryngol Head Neck Surg. 2004;12:106-9.
16. Mohan PS, Chokshi RA, Moser RL, Razvi SA. Thyroglossal duct cysts: A consideration in adults. Am Surg. 2005;71:508-11.
17. Sistrunk WE. The surgical treatment of cysts of the thyroglossal tract. Ann Surg. 1920;71:121-2.
18. Storani ME, Vázquez AM, Alcaraz GN, Gutiérrez S, Gauna A, Silva Croome M, Niepomniszcze H, Abalovich M, Cabezón C, Deutsch S, Orlandi AM. Carcinoma en quiste tirogloso. Revista Argentina de Endocrinología y Metabolismo, 2010;47:3,18-24.
19. Sánchez G, Mosquera M, Kadamani A, Martínez T. Cirugía de la glándula tiroides. Reporte de 250 casos. Acta de Otorrinolaringología & Cirugía de Cabeza y Cuello, 2003;31:113-9.
20. Matsuo K, Palmer JB. Anatomy and physiology of feeding and swallowing: Normal and abnormal. Phys Med Rehabil Clin North Am. 2008;19:691-707.

Correspondencia: Gabriel Sánchez, MD
Correo electrónico: gsanchez64@etb.net.co;
gsanchez@cardioinfantil.org
Bogotá, D.C., Colombia