



Revista Colombiana de Cirugía

ISSN: 2011-7582

info@ascolcirugia.org

Asociación Colombiana de Cirugía  
Colombia

Beltrán, Marcelo A.

Tumor fibroso solitario del hígado: revisión del conocimiento actual

Revista Colombiana de Cirugía, vol. 30, núm. 3, 2015, pp. 230-239

Asociación Colombiana de Cirugía

Bogotá, Colombia

Disponible en: <http://www.redalyc.org/articulo.oa?id=355542294010>

- Cómo citar el artículo
- Número completo
- Más información del artículo
- Página de la revista en redalyc.org

redalyc.org

Sistema de Información Científica

Red de Revistas Científicas de América Latina, el Caribe, España y Portugal

Proyecto académico sin fines de lucro, desarrollado bajo la iniciativa de acceso abierto

# Tumor fibroso solitario del hígado: revisión del conocimiento actual

MARCELO A. BELTRÁN

Palabras clave: hígado; células del estroma mesenquimatoso; neoplasias hepáticas; tumor fibroso solitario; hemangiopericitoma; hepatectomía.

## Resumen

*El tumor fibroso solitario del hígado es infrecuente. Hasta la fecha, se han reportado menos de 50 casos en la literatura científica inglesa, la mayoría de los cuales se comportaron como tumores benignos.*

*El objetivo del presente artículo es actualizar el conocimiento sobre este tumor porque, debido a su rareza, la presentación clínica, el estudio, el tratamiento y el pronóstico no son bien conocidos.*

*Habitualmente, no produce sintomatología o es inespecífica y su comportamiento a largo plazo es incierto; no obstante, en algunos casos, se comporta agresivamente como un sarcoma de mal pronóstico. Actualmente, solo el tratamiento quirúrgico puede ofrecer una oportunidad terapéutica para estos pacientes. Debido a la falta de conocimiento sobre el comportamiento a largo plazo de estos tumores supuestamente benignos y a la falta de tratamiento médico específico, se sugiere el*

*seguimiento metódico a largo plazo para garantizar la supervivencia de los pacientes operados por un tumor fibroso solitario del hígado.*

## Introducción

El tumor fibroso solitario es una rara neoplasia compuesta por células fusiformes, que se origina en el mesénquima y habitualmente se presenta en el tórax, con mayor frecuencia en la pleura <sup>1-3</sup>. Además, se localiza en cavidades serosas, como el pericardio y peritoneo <sup>3</sup>. También, se ha descrito en cavidades no recubiertas por serosa y en órganos sólidos como las vías respiratorias superiores, el mediastino, el pulmón, las meninges, la cavidad oral, la cavidad orbitaria, la glándula tiroides, el hígado, el páncreas, el epiplón mayor, el retroperitoneo, la próstata, el cordón espermático y en otros tejidos blandos como el diafragma y el músculo liso <sup>4,5</sup>. Se comportan en forma benigna en la mayoría de los casos. Cuando se originan en la pleura, son malignos con una frecuencia que varía entre 13 y 23 % de todos los tumores <sup>2,6</sup>, lo cual contrasta con otras localizaciones en las que el desarrollo de tumores malignos es excepcional <sup>1,2,4,7,8</sup>.

El tumor fibroso solitario del hígado fue reportado por primera vez en 1959 por Donald B. Nevius y Nathan B. Friedman, en un artículo que describía tres tumores fibrosos en diferentes localizaciones, uno de los cuales se desarrolló en el hígado y se manifestó con hipoglucemia <sup>9</sup>, característica que se ha descrito posteriormente en otras publicaciones<sup>7</sup>. La localización hepática de este tumor es

Médico, Cirujano del Aparato Digestivo, Servicio de Cirugía, Hospital San Juan de Dios, La Serena, IV Región, Chile

Fecha de recibido: 4 de mayo de 2015

Fecha de aprobación: 10 de junio de 2015

Citar como: Beltrán MA. Tumor fibroso solitario del hígado: revisión del conocimiento actual. Rev Colomb Cir. 2015;30: 230-39.

infrecuente; hasta el presente, se han reportado menos de 50 casos en la literatura médica inglesa, la mayoría de los cuales se comportaron como tumores benignos.

El objetivo del presente artículo es actualizar el conocimiento sobre el tumor fibroso solitario localizado específicamente en el hígado, debido a que, por su rareza, la presentación clínica, el estudio, el tratamiento y el pronóstico no se encuentran ampliamente difundidos.

### Demografía de los pacientes y presentación clínica

El tumor fibroso solitario del hígado se presenta habitualmente en pacientes adultos y afecta hombres y mujeres en igual proporción<sup>4</sup>. La edad de presentación varía entre 34 y 82 años de edad<sup>9-20</sup>. Su sintomatología es inespecífica<sup>13,15</sup>. Aproximadamente, 50 % de estos tumores son sintomáticos en el momento de su presentación<sup>4</sup>. Presentan síntomas que se relacionan con su tamaño, al crecer o comprometer algún órgano adyacente<sup>10,11</sup>. Los síntomas incluyen sensación de plenitud gástrica asociada a episodios de náuseas y vómito posprandial, cuando comprime la pared gástrica<sup>11-13,20</sup>, dolor localizado en el hipocondrio derecho<sup>16,17,20</sup>, pérdida de peso<sup>11,20</sup>, disnea<sup>12</sup>, fatiga<sup>15,18</sup>, además de otros síntomas asociados a hipoglucemia<sup>9,10,13,18-20</sup>; algunos casos avanzados se presentan con insuficiencia o falla hepática<sup>9</sup>. El examen físico es muchas veces inespecífico<sup>14,16</sup>, ocasionalmente, es posible palpar una gran masa firme localizada en el hemiabdomen superior derecho y el epigastrio<sup>10,11,13,15,17,18,20</sup>. En otros casos, se presenta, además, un aumento de la circunferencia abdominal<sup>12</sup> y edema periférico<sup>11,12,18</sup>.

### Hipoglucemia asociada

Desde la primera descripción específica de un tumor fibroso solitario del hígado, se ha reportado hipoglucemia asociada con estos tumores, en varias ocasiones<sup>7,9,18-20</sup>. La hipoglucemia asociada a tumores originados en el mesénquima en diversas localizaciones abdominales y torácicas, es un fenómeno infrecuente pero conocido y ampliamente documentado<sup>21,22</sup>.

El síndrome clínico habitualmente descrito en estos casos, es la presencia de una masa abdominal asociada a hipoglucemia recurrente<sup>21</sup>, la que se ha atribuido a la producción ectópica de insulina u otra hormona similar

<sup>22</sup>. En el caso del tumor fibroso solitario del hígado, la hipoglucemia se ha atribuido a diferentes factores. Inicialmente, se atribuía a una sustancia con efectos similares a los de la insulina<sup>9</sup>, la que se caracterizó como una fracción de alto peso molecular de un factor sérico que no se puede inhibir y tiene una acción similar a la de la insulina (*Non-Suppressible Insulin-Like Activity*, NSILA)<sup>20</sup>.

Actualmente, se ha comprobado que la causa de la hipoglucemia en el tumor fibroso solitario del hígado, es la producción y secreción del factor de crecimiento pseudoinsulínico de tipo 2 (*Insulin-like Growth Factor 2*, IGF2)<sup>7,18</sup>. La expresión de IGF2 es elevada durante la vida fetal y es relativamente independiente de la hormona de crecimiento<sup>18</sup>, razón por la cual su expresión en el tumor fibroso solitario del hígado es coherente con el desarrollo de esta neoplasia del mesénquima primitivo. Se han demostrado niveles séricos circulantes elevados de IGF2, asociados a los episodios de hipoglucemia en pacientes con este tumor<sup>7,18</sup>; además, se ha observado que, en el caso de transformación maligna de estos tumores, la hipoglucemia resultante es intratable, lo cual sugiere que esto se debe al incremento de la actividad biológica en las células tumorales malignas<sup>7</sup>. La resección del tumor ha demostrado ser suficiente para la curación de la hipoglucemia<sup>7,18</sup>.

### Tumor fibroso solitario del hígado de carácter maligno

Los tumores fibrosos solitarios del hígado se comportan habitualmente como benignos; sin embargo, se han reportado algunos casos de tumores malignos con un comportamiento agresivo<sup>7,8,23,24</sup>. La presentación clínica de los tumores malignos no difiere notablemente de la presentación clínica de los benignos. En un caso, el tumor maligno fibroso solitario del hígado se manifestó inicialmente con hipoglucemia intratable<sup>7</sup>. En otro, los síntomas fueron inespecíficos e incluyeron dolor abdominal inespecífico y pérdida de peso<sup>8</sup>. En otros dos casos, el tumor fibroso solitario del hígado produjo inicialmente síntomas músculo-esqueléticos y neurológicos secundarios a diseminación metastásica<sup>23,24</sup>. En todos los casos el diagnóstico fue radiológico. El tratamiento quirúrgico no demostró ser curativo para el tumor fibroso solitario del hígado de carácter maligno. En el caso de hipoglucemia intratable, después de la resección quirúrgica del tumor, la glucemia se normalizó,

pero nueve meses después de la cirugía se desarrollaron metástasis pulmonares y hepáticas, y los episodios de hipoglucemia intratable recurrieron <sup>7</sup>.

En el caso del tumor fibroso solitario del hígado de carácter maligno, no metastásico, el tratamiento quirúrgico fue exitoso según el reporte <sup>8</sup>. Los otros dos casos que se presentaron con metástasis óseas en diversas localizaciones, no tuvieron un mejor pronóstico, y los pacientes fallecieron a los 3 y 16 meses después de la resección del tumor primario <sup>23,24</sup>. Las características anatómicas y patológicas de los tumores fibrosos solitarios del hígado de carácter maligno, incluyen un tamaño tumoral mayor de 10 cm, necrosis intratumoral macroscópica e implantes metastásicos adyacentes <sup>7,8,23,24</sup>. Microscópicamente, se observan abundantes células caliciformes pleomorfas diseminadas desordenadamente entre áreas de colágeno <sup>7,8,23</sup>, márgenes infiltrados <sup>7,8,24</sup>, abundantes atipias celulares <sup>7,8</sup>, un alto índice mitótico (superior a cuatro mitosis por 10 campos de mayor aumento) y áreas de necrosis tumoral <sup>2,7,8,24,25</sup>.

En el año 2002, la Organización Mundial de la Salud incluyó a los tumores fibrosos solitarios en el capítulo sobre tumores fibroblásticos o miofibroblásticos, bajo el encabezado “Tumores solitarios fibrosos extrapleurales y hemangiopericitomas”; además, se establecieron los criterios para el diagnóstico de tumores malignos (tabla 1). Todos los casos reportados de tumores fibrosos solitarios del hígado de carácter maligno, presentaron reacción inmunohistoquímica positiva para CD34, Bcl-2 y vimentina <sup>7,8,23,24</sup>. Todas estas características son similares en los tumores fibrosos solitarios del hígado de carácter benigno, por lo cual la diferenciación entre benignos y malignos se debe principalmente al comportamiento

del tumor, y al desarrollo de recurrencias y metástasis. Consecuentemente, estos tumores, aunque habitualmente benignos, deben considerarse como potencialmente malignos en todos los casos.

## Estudio

El estudio de los tumores fibrosos solitarios del hígado es principalmente radiológico. Los exámenes de laboratorio, como el hemograma o la proteína C reactiva, no presentan alteraciones <sup>13,14</sup>. Ocasionalmente, los exámenes de la función hepática, como la fosfatasa alcalina y la transpeptidasa glutámica gamma ( $\gamma$ GT), pueden mostrar una elevación mínima o moderada de sus niveles <sup>10,12,20,25</sup>. Los marcadores tumorales, como el antígeno carcinoembrionario (CEA), la  $\alpha$ -feto-proteína (AFP) y el antígeno de carbohidrato 19-9 (CA19-9), no se encuentran alterados <sup>10,11,12,17,20</sup>.

En algunos casos, la presencia de una masa abdominal localizada en el hígado, asociada a hipoglucemia de difícil tratamiento o intratable, podría llevar a la sospecha de un tumor fibroso solitario del hígado <sup>10,18-20,26</sup>. Habitualmente, la sospecha clínica de un tumor abdominal posiblemente localizado en el hígado, lleva al estudio radiológico que, generalmente, se inicia con una ecografía abdominal seguida por una tomografía computadorizada; en otros casos, el estudio se complementa con una resonancia magnética y una tomografía de emisión de positrones <sup>25-28</sup>. Los estudios radiológicos son, sin embargo, inespecíficos y, si bien pueden sugerir la presencia de un tumor fibroso solitario del hígado, no pueden distinguir entre tumores hepáticos benignos y malignos <sup>15,17,25,27,29</sup>.

## Ecografía

Habitualmente identifica la presencia de una gran masa sólida heterogénea y, en algunos casos, homogénea, hiperecogénica comparada con el parénquima hepático normal, de forma ovoidea, en la que ocasionalmente se observan imágenes quísticas intratumorales, las cuales se encuentran bien delimitadas <sup>10,13,14,20,25-28</sup>.

## Tomografía computadorizada de abdomen

La tomografía computadorizada (TC) de abdomen con administración de contraste intravenoso, demuestra una gran masa hepática hipodensa, heterogénea, muy irrigada y bien delimitada por una cápsula que se

TABLA 1.  
*Criterios para el diagnóstico de tumor fibroso solitario de carácter maligno*

Criterios mayores
Índice mitótico mayor de cuatro mitosis por 10 campos de mayor aumento
Necrosis tumoral
Pleomorfismo nuclear
Metástasis
Criterios menores
Tamaño mayor de 10 cm de diámetro
Atipias celulares

intensifica en la fase arterial temprana (30 segundos) (figura 1A) <sup>10,14,15,17,26-30</sup>. En la fase portal (1 minuto), se identifican múltiples áreas hipodensas de intensidad variable (figura 1B) <sup>13,15,17,25-27</sup>. Durante la fase venosa más tardía (5 minutos), el aumento de la densidad de la tumoración alcanza su máxima expresión <sup>26</sup>. Es posible observar áreas de necrosis dentro del tumor y calcificaciones en su cápsula <sup>11,18,20,28</sup>, características que podría llevar a diagnosticar el tumor como un quiste hepático con múltiples tabiques <sup>12</sup>. Estas

imágenes quísticas no se modifican durante todas las fases del estudio <sup>26</sup>.

Habitualmente, la masa tumoral desplaza los órganos adyacentes (figura 2A) y comprime los vasos arteriales y venosos cercanos (figura 2B) <sup>12,18,25</sup>. Ocasionalmente, puede presentarse compresión de la vía biliar <sup>25</sup>. Mediante el uso de angiografía computadorizada y reconstrucción tridimensional, es posible observar que los vasos del tumor se originan de ramas de la arteria hepática (figura 3) <sup>12,20</sup>.

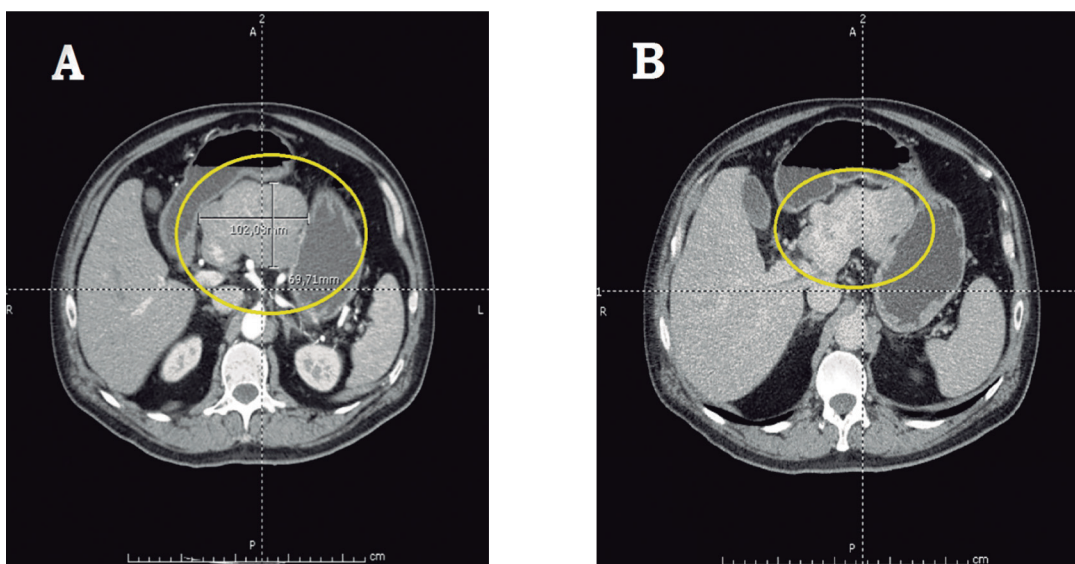


FIGURA 1. Tomografía abdominal computadorizada. **A.** Fase arterial temprana en la que se observa un tumor fibroso solitario como una masa hepática hipodensa, heterogénea, muy irrigada, bien definida y delimitada por una cápsula gruesa en un paciente de 58 años de edad. **B.** Fase portal, en la cual es posible identificar un tumor fibroso solitario del hígado con múltiples áreas hipodensas con diferentes grados de realce.

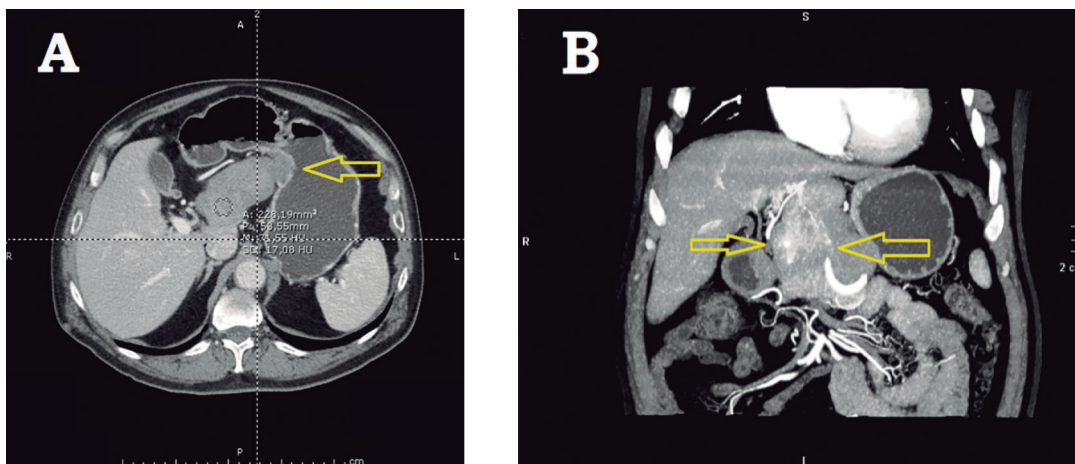


FIGURA 2. **A.** Tumor fibroso solitario del hígado que desplaza la pared gástrica. **B.** Vasos sanguíneos desplazados y comprimidos por un tumor fibroso solitario hepático adyacente.



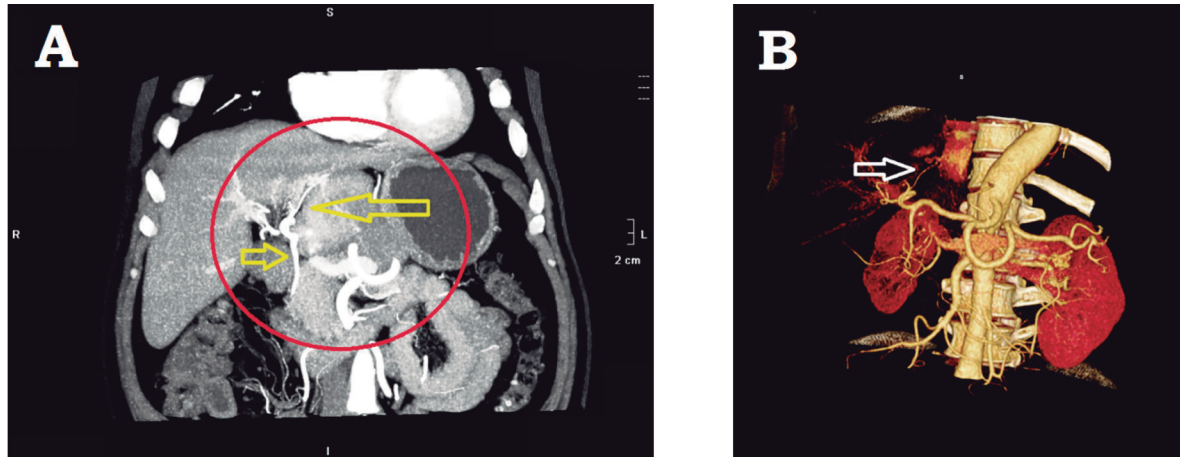


FIGURA 3. **A.** Irrigación arterial del tumor hepático, que se origina de la arteria hepática. **B.** Reconstrucción tridimensional que muestra los vasos que irrigan el tumor.

### Resonancia magnética del abdomen

Los hallazgos radiológicos de la resonancia magnética (RM) del abdomen son similares a los descritos para en la TC <sup>17,27,30</sup>. El aumento de la densidad del tumor fibroso solitario del hígado es progresivo en la RM, lo que sugiere la presencia de un estroma fibroso compuesto por colágeno <sup>28</sup>. En las imágenes T1, el tumor se observa como una masa heterogénea e hipodensa, comparada con el parénquima hepático normal <sup>27,28</sup>. La imágenes T2 muestran áreas hipodensas e hiperdensas <sup>25,27,28</sup>, incluyendo áreas isodensas comparadas con el líquido cefalorraquídeo <sup>25</sup>. La variedad de áreas hipodensas e hiperdensas, sugiere la presencia de necrosis o degeneración quística <sup>27</sup>. La inyección de un bolo de contraste de gadolinio, produce un importante aumento progresivo de la densidad del tumor desde su centro hacia la periferia y aumento de la heterogeneidad <sup>25,26,28</sup>.

### Tomografía por emisión de positrones

La utilidad de la tomografía por emisión de positrones para estudiar el tumor fibroso solitario del hígado, no se ha establecido. Se ha descrito un aumento de la densidad del tumor, comparado con el parénquima hepático normal <sup>28</sup>. Posiblemente, en los casos de sospecha de carcinogenia o en la estadificación de un tumor fibroso solitario del hígado de carácter maligno, la tomografía por emisión de positrones tendría utilidad para identificar metástasis.

### Cirugía

El tumor fibroso solitario del hígado se considera de comportamiento benigno, asintomático y con potencial maligno. Debido a que su frecuencia es muy baja, no se han publicado grandes series con seguimiento a largo plazo y tampoco se han realizado estudios clínicos; por esta razón, el diagnóstico, el tratamiento y el pronóstico no están claramente establecidos.

Habitualmente, la cirugía está indicada en los tumores benignos, como el adenoma hepático, el hemangioma y la hiperplasia nodular focal, por la imposibilidad de descartar la presencia de un tumor maligno o porque los síntomas relacionados con el tumor afectan la calidad de vida del paciente o la ponen en peligro <sup>31,32</sup>. Se ha demostrado que la remoción quirúrgica de tumores hepáticos benignos, es segura y recomendable <sup>33,34</sup>; sin embargo, debe evaluarse cuidadosamente en cada caso <sup>33</sup>.

La resección quirúrgica es la única opción terapéutica disponible en el tumor fibroso solitario del hígado, por lo cual, fue el tratamiento utilizado en todos los casos reportados; no obstante, no está exenta de graves complicaciones <sup>35</sup>. Se ha descrito una gran variedad de procedimientos quirúrgicos para la remoción del tumor fibroso solitario del hígado; en todos los casos se debe lograr una resección R0, la cual mejora el pronóstico de supervivencia a los cinco años <sup>36</sup>. Cuando el tumor

comprometa una parte del lóbulo hepático derecho o del izquierdo, la solución ha sido una hepatectomía formal derecha o izquierda, o alguna combinación de segmentectomías, según el grado de compromiso hepático <sup>7, 8,10-20,23-29,35</sup>. En un caso, el tumor fibroso solitario del hígado pendía del lóbulo caudado, por lo cual la resección del pedículo tumoral se consideró suficiente (figura 4).

### Características histopatológicas

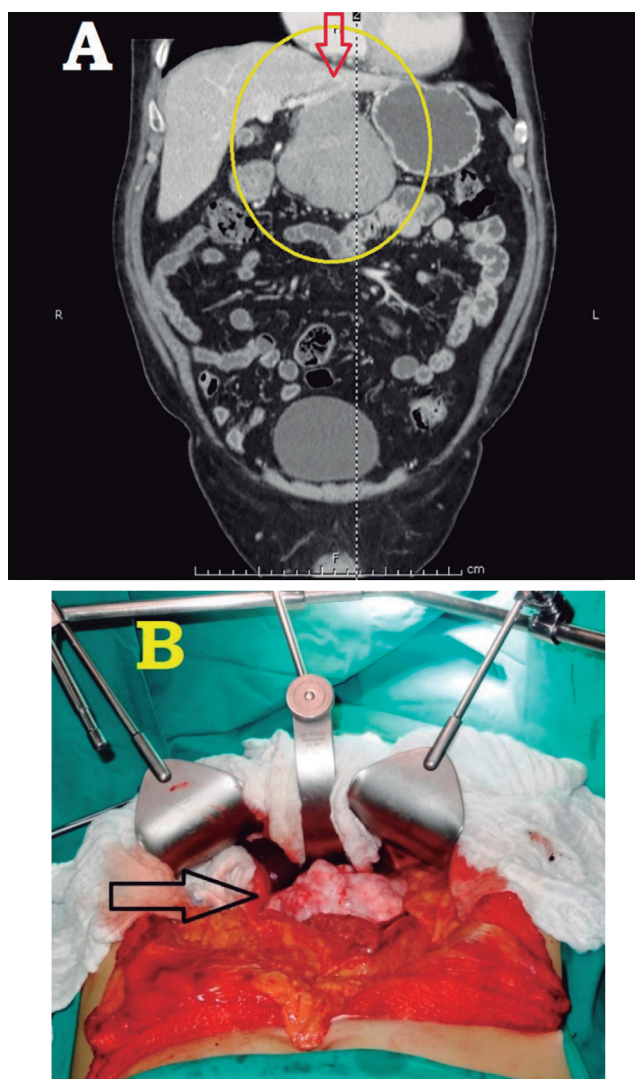
El tumor fibroso solitario es una neoplasia infrecuente de células fusiformes, que se presenta en múltiples y diversas localizaciones del organismo humano. Se encuentra con mayor frecuencia en la pleura y su desarrollo en el hígado es relativamente raro. Los tumores fibrosos solitarios se originan en células del mesénquima y representan un grupo diverso de tumores benignos y malignos <sup>37</sup>. El diagnóstico definitivo depende de ciertas características histológicas y morfológicas, evidenciadas por tinciones inmunohistoquímicas y análisis molecular <sup>2</sup>.

### Aspecto macroscópico

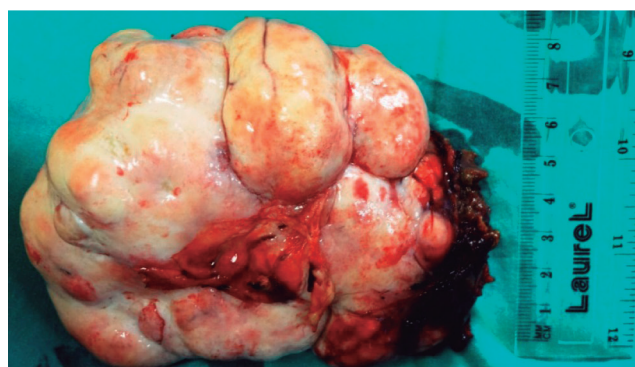
Los tumores fibrosos solitarios del hígado son de aspecto multilobulado o multinodular, bien circunscritos; están delimitados por una gruesa cápsula suave y fibrosa de color blanquecino nacarado, son de consistencia firme y elástica, y pueden presentar degeneración quística y necrosis (figura 5) <sup>7,8,11,18,20,24</sup>. Al corte, se observan áreas fibrosas, fasciculadas, irregulares y amarillentas, intercaladas con áreas blanquecinas y blandas, y degeneración mixoide focal; también, es posible observar áreas de degeneración quística, necrosis y, ocasionalmente, hemorragia <sup>13,17,20,26,35</sup>. El tamaño es variable, pero habitualmente es mayor de 10 cm de diámetro; en algunos casos, alcanzan hasta 30 cm o más de diámetro <sup>7,11-13,17,20,24,26,29,35</sup>. El peso de estos tumores depende del tamaño alcanzado; en algunos casos, se han reportado tumores fibrosos solitarios del hígado que pesan entre 2,8 y 4,7 kg <sup>11,13,20,24,26,29,35</sup>.

### Aspecto microscópico

Con la tinción de hematoxilina y eosina, los tumores fibrosos solitarios se caracterizan por presentar un gran rango de características morfológicas; varían desde aquellos predominantemente fibrosos, que contienen grandes áreas de fibras de colágeno y vasos sanguíneos de paredes gruesas y hialinas, hasta tumores menos fibrosos y con mayor contenido celular <sup>10,38</sup>.



**Figura 4.** A. Tumor fibroso solitario del hígado que “cuelga” del lóbulo caudado. B. Vista del mismo tumor in situ, antes de la resección quirúrgica.



**Figura 5.** Pieza quirúrgica resecada: tumor fibroso solitario del hígado. Este espécimen muestra todas las características macroscópicas habitualmente descritas: es una tumoración multilobulada, multinodular, bien circunscrita y delimitada por una cápsula blanquecina fibrosa, suave, gruesa, firme y elástica.

Habitualmente, se caracterizan por áreas radiadas hipocelulares o acelulares hialinas ricas en colágeno, que alternan con áreas pobladas por células fusiformes y ovoideas, con núcleos elongados que se distribuyen desordenadamente <sup>2,7,8,10,11,17,20,23,25,35</sup>. La necrosis es frecuente en los casos benignos y malignos <sup>8,13,20,24,25,37</sup>.

En los tumores malignos es posible apreciar atipias nucleares y figuras mitóticas, que no se observan en los casos benignos <sup>7,8,23,24,25,37</sup>. Los tumores benignos presentan escasas atipias o pleomorfismo celular, y es notoria la ausencia de mitosis o infiltración celular inflamatoria <sup>10,14,17,20,35</sup>. Los tumores malignos presentan pleomorfismo nuclear y nucléolos prominentes <sup>7,24,37</sup>.

Otra característica de los tumores fibrosos solitarios del hígado es un patrón vascular “enmarañado” con numerosos vasos de paredes gruesas, por lo cual estos tumores se clasificaron en la antigüedad como hemangiopericitomas <sup>8,11,25,37,38</sup>. En un elegante artículo, Gengler y Guillou describieron dos tipos de presentación histológica básica en los tumores fibrosos solitarios: una forma fibrosa y otra celular (tabla 2) <sup>38</sup>.

TABLA 2.

*Tipos histológicos de los tumores fibrosos solitarios, según Gengler y Guillou*<sup>38</sup>

Tumores “fibrosos”	Tumores “celulares”
Son más comunes.	Se presentan con menor frecuencia.
Presentan alternancia de áreas hipocelulares fibrosas e hiper celulares.	Predominan las áreas hiper celulares.
Las células son redondas o fusiformes, ordenadas en fascículos.	Hay escasas áreas fibrosas.
El núcleo celular tiene apariencia vesicular y presenta pseudoinclusiones.	El núcleo celular es redondo u ovalado.
Se observan numerosos vasos sanguíneos muy ramificados, con paredes gruesas hialinas.	Los vasos sanguíneos son muy ramificados y de paredes delgadas.
Son positivos para: CD34 (90 %); CD99 (70 %); Bcl-2 (30 %); antígeno de membrana epitelial (30 %); y actina de músculo liso (20 %).	Habitualmente son muy grandes.
Habitualmente, se comportan como tumores benignos.	Son positivos para CD34 (80 %).
	Se presentan como tumores malignos con mayor frecuencia que los tumores de tipo “fibroso”.

## Inmunohistoquímica

La característica inmunohistoquímica básica de los tumores fibrosos solitarios del hígado, es la expresión de CD34, CD99, Bcl-2 y vimentina <sup>7,8,10-18,20,23-27,29,35,37-40</sup>. El CD34 es un antígeno de células progenitoras mieloides, que también se manifiesta en células endoteliales y en células mesenquimales, incluyendo algunos subtipos de fibroblastos <sup>2</sup>.

En la tabla 3 se describen todos los marcadores inmunohistoquímicos utilizados en el estudio de los tumores fibrosos solitarios del hígado con las reacciones positivas y negativas que caracterizan a estos tumores; algunos de los marcadores utilizados son positivos en unos casos y negativos en otros <sup>7,8,10-18,20,23-27,29,35</sup>. Los tumores más fibrosos, además de ser positivos para el CD34, lo son para otros marcadores inmunohistoquímicos, como el CD99, el Bcl-2, el antígeno de membrana epitelial y la actina de músculo liso. Por el contrario, los tumores más celulares son solo positivos para el CD34 <sup>38</sup> (tabla 2). El ki-67 es positivo en 5 % o menos de las células de los tumores benignos fibrosos solitarios del hígado <sup>13,26</sup>. Se ha propuesto un ki-67 elevado más de 5 %, como marcador de carcinogenia en estos casos <sup>7,8,24,27</sup>.

TABLA 3.

*Marcadores inmunohistoquímicos utilizados en el estudio del tumor fibroso solitario del hígado*

Reacción positiva	Reacción negativa
CD34	CD31
CD99	CD117
Bcl-2	CAM-5.2
My-10	Factor VIII
Vimentina	Factor XIIIa
Desmina	S-100
Actina de músculo liso	HHF-35
Antígeno de membrana epitelial	HMB-45
Factor de crecimiento epitelial	AE-1
Receptores de progesterona	Flt-1
	KL-1
	Citoqueratina
	Desmina
	Actina de músculo liso
	Antígeno de membrana epitelial
	Receptores de estrógeno
	Her-2 neu



### **Análisis molecular, ultraestructura celular y genética**

Los tumores solitarios fibrosos son muy heterogéneos en su ultraestructura celular; muestran una variada diferenciación en diferentes tipos de células, como fibroblastos, miofibroblastos, células endoteliales, pericitos y células perivasculares indiferenciadas, en diferentes proporciones<sup>38</sup>. Genéticamente, estos tumores presentan predominantemente anomalías estructurales en los cromosomas X, 2, 9, 15 y 18; sin embargo, no existe hasta el presente un consenso definitivo sobre las anomalías genéticas en estos tumores<sup>40</sup>.

### **Quimioterapia**

No existe evidencia del beneficio de la quimioterapia en el tumor fibroso solitario del hígado<sup>8,13,17,29</sup>. Los tumores fibrosos solitarios tienen una muy baja sensibilidad a la quimioterapia convencional<sup>41</sup>. Se han hecho estudios experimentales con malato de sunitinib en tumores solitarios fibrosos de otras localizaciones, con resultados promisorios<sup>42</sup>. El sunitinib es un inhibidor de la tirosina-quinasa, activo contra el receptor del factor de crecimiento derivado de las plaquetas alfa y beta (*Platelet-Derived Growth Factor Receptor Alpha and Beta*, PDGFRA y PDGFRB), y se ha utilizado con buenos resultados como tratamiento de segunda línea en los tumores del estroma gastrointestinal. En los estudios de Silvia Stacchiotti, este agente quimioterapéutico ha demostrado una excelente actividad contra los tumores fibrosos solitarios, con una adecuada reacción a largo plazo en 35 pacientes (4 años)<sup>42,43</sup>. Aun cuando ninguno de los pacientes en estos estudios presentaba un tumor fibroso solitario del hígado, los datos de estos estudios pueden ser tomados en cuenta en el momento de tratar pacientes con este tumor.

### **Pronóstico**

Los tumores fibrosos solitarios tienen un pronóstico incierto debido a su comportamiento impredecible<sup>10,15,20,35,44</sup>. Se desconoce su potencial maligno<sup>8,11,15,35,44</sup>. Aproximadamente, 10 a 15 % de todos estos tumores

presentan un comportamiento inicial maligno, en la forma de recurrencias, metástasis o hipoglucemia intratable<sup>7,8,38</sup>. Las metástasis se presentan con mayor frecuencia en los pulmones, los huesos, el cráneo y el hígado<sup>23,24</sup>. Generalmente, los tumores solitarios fibrosos del tipo celular son más agresivos, principalmente los localizados en el mediastino, el peritoneo, el retroperitoneo y la pelvis<sup>38</sup>. La presentación maligna es primaria; solo en algunos casos excepcionales se ha demostrado la progresión de tumores solitarios fibrosos desde su forma benigna a su forma maligna, que se manifiesta con la pérdida de reacción positiva al CD34 y se debe a la sobreexpresión de los genes *p53* y *p16*<sup>44</sup>.

El factor pronóstico más importante en el tumor fibroso solitario del hígado es la resección del tumor con márgenes libres, razón por la cual es fundamental lograr una resección R0, debido a que la transformación maligna en un sarcoma de alto grado tiene un pésimo pronóstico<sup>7,8,11,13,14,17,35,36,38</sup>. En el caso específico de los tumores fibrosos solitarios del hígado de carácter maligno, aun cuando se han reportado muy pocos casos hasta la fecha (solo cuatro en la literatura inglesa), la presentación del tumor es muy agresiva y generalmente de mal pronóstico a corto plazo<sup>7,8,23,24</sup>. Por estas razones, se recomienda el seguimiento metódico y a largo plazo de los pacientes tratados quirúrgicamente por tumor fibroso solitario del hígado<sup>13,14,17,27,28,35</sup>.

### **Conclusiones**

El tumor fibroso solitario del hígado es una neoplasia muy infrecuente. Su presentación clínica es habitualmente asintomática y su comportamiento es incierto. En algunos casos, se comporta como un sarcoma agresivo y de mal pronóstico. Actualmente, solo la cirugía ofrece una oportunidad terapéutica en estos casos. Debido al actual desconocimiento de su comportamiento a largo plazo y a la falta de tratamientos específicos, el seguimiento metódico a largo plazo es fundamental para garantizar la supervivencia de los pacientes tratados.

**Conflicto de intereses:** ninguno.

## Solitary fibrous tumor of the liver: updating knowledge

### Abstract

*Solitary fibrous tumors of the liver (SFTL) are uncommon tumors. To the present day less than 50 cases has been reported in the scientific English literature, most of which behaved as benign tumors. The present article has the main purpose of updating knowledge on SFTL because, due to its rarity, its clinical presentation, study, treatment and prognosis, are not well known. The clinical presentation, radiologic study, surgical treatment, immunohistochemical study and prognosis are updated and comprehensively discussed. The SFTL is an uncommon neoplasm. The clinical presentation is habitually indolent and its behavior is uncertain. In some cases, the SFTL acts as an aggressive sarcoma with poor prognosis. Currently, only surgery offers a therapeutic opportunity for these patients. Due to the lack of current knowledge on the long-term behavior of supposedly benign SFTLs and to the lack of specific therapies, methodical long-term follow-up is essential to ensure the survival of patients treated for SFTL.*

**Key words:** liver; mesenchymal stromal cells; liver neoplasms; solitary fibrous tumor; hemangiopericytoma; hepatectomy.

### Referencias

- Cardillo G, Carbone L, Carleo F, Masala N, Graziano P, Bray A, *et al.* Solitary fibrous tumors of the pleura: An analysis of 110 patients treated in a single institution. *Ann Thorac Surg.* 2009;88:1632-7.
- Langman G. Solitary fibrous tumor: A pathological enigma and clinical dilemma. *J Thorac Dis.* 2011;3:86-7.
- Hanau CA, Miettinen M. Solitary fibrous tumor: Histological and immunohistochemical spectrum of benign and malignant variants presenting at different sites. *Hum Pathol.* 1995;26:440-9.
- Gold JS, Antonescu CR, Hajdu C, Ferrone CR, Hussain M, Lewis JJ, *et al.* Clinicopathologic correlates of solitary fibrous tumors. *Cancer.* 2002;94:1057-68.
- Kunieda K, Tanaka Y, Nagao N, Yamaguchi K, Sano J, Osada S, *et al.* Large solitary fibrous tumor of the retroperitoneum: Report of a case. *Surg Today.* 2004;34:90-3.
- Kanthan R, Torkian B. Recurrent solitary fibrous tumor of the pleura with malignant transformation. *Arch Pathol Lab Med.* 2004;128:460-2.
- Chan G, Horton PJ, Thyssen S, Lamarche M, Nahal A, Hill DJ, *et al.* Malignant transformation of a solitary fibrous tumor of the liver and intractable hypoglycemia. *J Hepatobiliary Pancreat Surg.* 2007;14:595-9.
- Jakob M, Schneider M, Hoeller I, Laffer U, Kaderli R. Malignant solitary fibrous tumor involving the liver. *World J Gastroenterol.* 2013;19:3354-7.
- Nevius DB, Friedman NB. Mesotheliomas and extraovarian thecomas with hypoglycemic and nephrotic syndromes. *Cancer.* 1959;12:1263-9.
- Ji Y, Fan J, Xu Y, Zhou J, Zeng HY, Tan YS. Solitary fibrous tumor of the liver. *Hepatobiliary Pancreat Dis Int.* 2006;5:151-3.
- Terkivatan T, Kliffen M, de Wilt JH, van Geel AN, Eggermont AM, Verhoef C. Giant solitary fibrous tumor of the liver. *World J Surg Oncol.* 2006;4:81.
- Neeff H, Obermaier R, Technau-Ihling K, Werner M, Kurtz C, Imdahl A, *et al.* Solitary fibrous tumor of the liver: Case report and review of the literature. *Langenbecks Arch Surg.* 2004;389:293-8.
- Vennarecci G, Ettore GM, Giovanelli L, del Nonno F, Perracchio L, Visca P, *et al.* Solitary fibrous tumor of the liver. *J Hepatobiliary Pancreat Surg.* 2005;12:341-4.
- Perini MV, Herman P, D'Albuquerque LA, Saad WA. Solitary fibrous tumor of the liver: Report of a rare case and review of the literature. *Int J Surg.* 2008;6:396-9.
- Sun K, Lu JL, Teng XD, Ying LX, Wei JF. Solitary fibrous tumor of the liver: A case report. *World J Surg Oncol.* 2011;9:37.
- Liu Q, Liu J, Chen W, Mao S, Guo Y. Primary solitary fibrous tumors of liver: A case report and literature review. *Diagnostic Pathol.* 2013;8:195.
- Korkolis DP, Apostolaki K, Aggeli C, Plataniotis G, Gontikakis E, Volanaki D, *et al.* Solitary fibrous tumor of the liver expressing CD34 and vimentin: A case report. *World J Gastroenterol.* 2008;14:6261-4.
- Fama F, Le Bouc Y, Barrande G, Villeneuve A, Berry MG, Pidoto RR, *et al.* Solitary fibrous tumor of the liver with IGF-II-related hypoglycemia: A case report. *Langenbecks Arch Surg.* 2008;393:611-6.

19. Chithriki M, Jaibaji M, Vandermolen R. Solitary fibrous tumor of the liver with presenting symptoms of hypoglycemic coma. *Am Surg*. 2004;70:291-3.
20. Guglielmi A, Frameglia M, Iuzzolino P, Martignoni G, de Manzoni G, Laterza E, *et al*. Solitary fibrous tumor of the liver with CD 34 positivity and hypoglycemia. *J Hepatobiliary Pancreat Surg*. 1998;5:212-6.
21. Anderson N, Lokich JJ. Mesenchymal tumors associated with hypoglycemia. *Cancer*. 1979;44:785-90.
22. Shetty MR, Boghossian HM, Duffell D, Freely R, González JC. Tumor-induced hypoglycemia. *Cancer*. 1982;49:1920-3.
23. Yilmaz S, Kirimlioglu V, Ertas E, Hilmioglu F, Yildirim B, Katz D, *et al*. Giant solitary fibrous tumor of the liver with metastasis to the skeletal system successfully treated with trisegmentectomy. *Dig Dis Sci*. 2000;45:168-74.
24. Pen L, Liu Y, Ai Y, Liu Z, He Y, Liu Q. Skull base metastases from a malignant solitary fibrous tumor of the liver: A case report and literature review. *Diagnostic Pathol*. 2011;6:127.
25. Fuksbrumer MS, Klimstra D, Panicek DM. Solitary fibrous tumor of the liver: Imaging findings. *Am J Radiol*. 2000;175:1683-7.
26. Moser T, Nogueira TS, Neuville A, Riehm S, Averous G, Weber JC, *et al*. Delayed enhancement pattern in a localized fibrous tumor of the liver. *Am J Radiol*. 2005;184:1578-80.
27. Taboada-Rodríguez V, Zueco-Zueco C, Sobrido-San Pedro C, Martínez-Vicente C. Tumor fibroso solitario hepático: hallazgos radiológicos y revisión de la bibliografía. *Radiología*. 2010;52:67-70.
28. Soussan M, Felden A, Cyrta J, Morere JF, Douard R, Wind P. Solitary fibrous tumor of the liver. *Radiology*. 2013;269:304-8.
29. Nath DS, Rutnick AD, Sielaff TD. Solitary fibrous tumor of the liver. *Am J Radiol*. 2006;187:W187-90.
30. Ginat DT, Bokhari A, Bhatt S, Dogra V. Imaging features of solitary fibrous tumors. *Am J Radiol*. 2011;196:487-95.
31. Weimann A, Ringe B, Klempnauer J, Lamesch P, Gratz KF, Prokop M, *et al*. Benign liver tumors: Differential diagnosis and indications for surgery. *World J Surg*. 1997;21:983-91.
32. Terkivatan T, de Wilt JH, de Man RA, van Rijn RR, Zondervan PE, Tilanus HW, *et al*. Indications and long-term outcome of treatment for benign hepatic tumors. *Arch Surg*. 2001;136:1033-8.
33. Ibrahim S, Chen CL, Wang SH, Lin CC, Yang CH, Yong CC, *et al*. Liver resection for benign liver tumors: Indications and outcome. *Am J Surg*. 2007;193:5-9.
34. Clarke DL, Currie EJ, Madhavan KK, Parks RW, Garden OJ. Hepatic resection for benign non-cystic liver lesions. *HPB*. 2004;6:115-9.
35. Novais P, Robles-Medrand C, Pannain VL, Barbosa D, Biccás B, Fogaca H. Solitary fibrous liver tumor: Is surgical approach the best option? *J Gastrointest Liver Dis*. 2010;19:81-4.
36. Weitz J, Klimstra DS, Cymes K, Jarnagin WR, D'Angelica M, La Quaglia MP, *et al*. Management of primary liver sarcomas. *Cancer*. 2007;109:1391-6.
37. Ali SZ, Hoon V, Hoda S, Heelan R, Zakowski MF. Solitary fibrous tumor: A cytologic-histologic study with clinical, radiologic, and immunohistochemical correlations. *Cancer*. 1997;81:116-21.
38. Gengler C, Guillou L. Solitary fibrous tumor and hemangiopericytoma: Evolution of a concept. *Histopathology*. 2006;48:63-74.
39. Hasegawa T, Matsuno Y, Shimoda T, Hirohashi S, Hirose T, Sano T. Frequent expression of bcl-2 protein in solitary fibrous tumors. *Jpn J Clin Oncol*. 1998;28:86-91.
40. Torabi A, Lele SM, DiMaio D, Pinnt JC, Hess MM, Nelson M, *et al*. Lack of a common or characteristic cytogenetic anomaly in solitary fibrous tumor. *Cancer Genet Cytogenet*. 2008;181:60-4.
41. Levard A, Derbel O, Méus P, Ranchere D, Ray-Coquard I, Blay JY, *et al*. Outcome of patients with advanced solitary fibrous tumors: The Center Léon Bérard experience. *BMC Cancer*. 2013;13:109.
42. Stacchiotti S, Negri T, Palassini E, Conca E, Gronchi A, Morosi C, *et al*. Sunitinib malate and figitumumab in solitary fibrous tumor: Patterns and molecular bases of tumor response. *Mol Cancer Ther*. 2010;9:1286-97.
43. Stacchiotti S, Negri T, Libertini M, Palassini E, Marrari A, De Troia B, *et al*. Sunitinib malate in solitary fibrous tumor (SFT). *Ann Oncol*. 2012;23:3171-9.
44. Mosquera JM, Fletcher CD. Expanding the spectrum of malignant progression in solitary fibrous tumors. *Am J Surg Pathol*. 2009;33:1314-21.

## Correspondencia:

Marcelo A. Beltrán, MD

Correo electrónico: beltran\_01@yahoo.com

La Serena, IV Región, Chile