



Revista Colombiana de Cirugía

ISSN: 2011-7582

info@ascolcirugia.org

Asociación Colombiana de Cirugía
Colombia

Morales, Cristiam Alexander; Sánchez, Jonathan Alexis; Sánchez, Brayan David;
Vergnaud, Jean Pierre; Vásquez, Jesús; Toro, Juan Pablo
Relación entre gastrectomía de tipo manga y reflujo gastroesofágico
Revista Colombiana de Cirugía, vol. 31, núm. 2, abril-junio, 2016, pp. 128-135
Asociación Colombiana de Cirugía
Bogotá, Colombia

Disponible en: <http://www.redalyc.org/articulo.oa?id=355545923007>

- Cómo citar el artículo
- Número completo
- Más información del artículo
- Página de la revista en redalyc.org

redalyc.org

Sistema de Información Científica

Red de Revistas Científicas de América Latina, el Caribe, España y Portugal

Proyecto académico sin fines de lucro, desarrollado bajo la iniciativa de acceso abierto

Relación entre gastrectomía de tipo manga y reflujo gastroesofágico

CRISTIAM ALEXANDER MORALES¹, JONATHAN ALEXIS SÁNCHEZ¹, BRAYAN DAVID SÁNCHEZ²,
JEAN PIERRE VERGNAUD³, JESÚS VÁSQUEZ⁴, JUAN PABLO TORO³

Palabras clave: derivación gástrica; reflujo gastroesofágico; vaciamiento gástrico; hernia hiatal.

Resumen

La enfermedad por reflujo gastroesofágico es una entidad muy frecuente en la población general, con secuelas significativas, como esofagitis péptica, esófago de Barrett y carcinoma de esófago. La obesidad, por su parte, es una condición que se ha incrementado en el mundo en las últimas tres décadas y es uno de los principales factores de riesgo para reflujo gastroesofágico y esófago de Barrett.

En los últimos años, la cirugía bariátrica se ha convertido en el mejor tratamiento para la obesidad mórbida y algunas de sus técnicas son reconocidas por ser procedimientos esencialmente antirreflujo como,

por ejemplo, la derivación gástrica laparoscópica en Y de Roux. Sin embargo, la relación entre la manga gástrica por laparoscopia y el reflujo gastroesofágico, sigue siendo un tema controvertido.

El propósito de esta revisión es presentar la información disponible sobre los mecanismos fisiopatológicos asociados a la presentación de reflujo gastroesofágico después de manga gástrica por laparoscopia y la influencia de la técnica quirúrgica en la prevención de esta complicación.

Introducción

La enfermedad por reflujo gastroesofágico es una entidad muy frecuente en la población general, con secuelas significativas como esofagitis péptica, esófago de Barrett y carcinoma de esófago. Su incidencia real es difícil de determinar, debido a la diversidad de criterios utilizados para diagnosticarla, pero se sabe que hasta 7 % de los estadounidenses tienen diariamente síntomas típicos de reflujo, 42 % cada mes y más del 60 % ha experimentado los síntomas en algún momento de su vida ^{1,2}.

La obesidad, por su parte, es una condición que se ha incrementado en el mundo en las últimas tres décadas; su prevalencia se ha duplicado entre 1980 y 2008 ³, y es uno de los principales factores de riesgo para enfermedad por reflujo gastroesofágico y esófago de Barrett ^{3,4}. Se sabe que el sobrepeso aumenta de 1,2 a 3 veces el riesgo de reflujo gastroesofágico patológico. En pacientes obesos, la prevalencia es de 37 a 72 % ^{3,5,6} y los estudios de pH-metría muestran que, por cada incremento de 5 kg/m² en el índice de masa

1 Médico, residente de Cirugía General, Departamento de Cirugía, Universidad de Antioquia, Medellín, Colombia

2 Estudiante de Medicina, Universidad de Antioquia, Medellín, Colombia

3 Médico, cirujano general y laparoscopista avanzado, Servicio de Cirugía Bariátrica, Clínica Soma; profesor, Facultad de Medicina, Universidad de Antioquia, Medellín, Colombia

4 Médico, cirujano general y laparoscopista avanzado, Servicio de Cirugía Bariátrica, Hospital Manuel Uribe Ángel; profesor, Facultad de Medicina, Universidad de Antioquia y Universidad CES, Medellín, Colombia

Fecha de recibido: 29 de enero de 2016

Fecha de aprobación: 11 de marzo de 2016

Citar como: Morales CA, Sánchez JA, Sánchez BD, Vergnaud JP, Vásquez J, Toro JP. Relación entre gastrectomía de tipo manga y reflujo gastroesofágico. Rev Colomb Cir. 2016;31:128-135.

corporal (IMC), se aumenta en tres puntos el puntaje compuesto de DeMeester ³.

La asociación de reflujo gastroesofágico y obesidad se explica por algunos cambios fisiológicos secundarios a la obesidad, que incluyen el aumento de la presión intraabdominal, la alteración de la morfología de la unión gastroesofágica, la presencia de un esfínter esofágico inferior disfuncional, el aumento de la presión intragástrica, la alteración asociada de la motilidad esofágica y la mayor frecuencia de hernia hiatal, entre otros ^{3,7-11} (figura 1).

La cirugía bariátrica ha demostrado excelentes resultados en el manejo de la obesidad, por su gran efectividad para mantener la pérdida de peso a largo plazo e inducir cambios metabólicos permanentes ^{12,13}. Algunas de estas técnicas son reconocidas por ser procedimientos antirreflujo, específicamente, la derivación gástrica laparoscópica en Y de Roux (*Laparoscopic Roux-en-Y Gastric Bypass*) ¹⁴⁻²⁰.

Entre las otras técnicas quirúrgicas desarrolladas para inducir pérdida de peso, la banda gástrica teóricamente altera todos los mecanismos naturales antirreflujo y, aunque los resultados de los estudios no son muy contundentes, la mayoría de los autores la desaconseja en los pacientes obesos con enfermedad por reflujo gastroesofágico ²¹⁻²³. La manga gástrica por laparoscopia es el más controvertido de los procedimientos bariátricos por su efecto sobre la enfermedad por reflujo gastroesofágico. Sin embargo, en la actualidad es uno de los procedimientos más practicados debido a su relativa simplicidad técnica en comparación con los demás ^{24,25}. No se conoce con exactitud cuál es el efecto de la manga gástrica por

laparoscopia en el desarrollo de esta enfermedad, ni tampoco, cómo podría modificar la evolución clínica de los pacientes obesos con diagnóstico preoperatorio de enfermedad por reflujo gastroesofágico. En esta revisión se expone la información disponible sobre el tema.

Gastrectomía laparoscópica de tipo manga

Fue introducida en 1988 por Hess, como parte del procedimiento de derivación biliopancreática con cruce (*switch*) duodenal, pero fue en 1999 cuando fue practicada por primera vez mediante laparoscopia, por Gagner, *et al.*, Desde entonces, se han reconocido sus bondades en la reducción de peso y la resolución de enfermedades concomitantes, con resultados muy cercanos a los ofrecidos por la derivación gástrica laparoscópica en Y de Roux ²⁶⁻²⁹.

En el 2010 se publicaron las recomendaciones del panel de expertos sobre la técnica, las indicaciones y el manejo de las complicaciones posoperatorias ³⁰. Aunque hay muchas variables en la técnica quirúrgica, los pasos principales fueron acordados por la mayoría de expertos.

En nuestro grupo se ingresa a la cavidad abdominal con la técnica de Veress y se insertan cinco puertos, dos de 12 mm y los demás de 5 mm. Paso seguido, se libera el epiplón mayor de la curvatura mayor del estómago, comenzando a 3 cm del píloro, y se continúa la disección seccionando los vasos gástricos cortos hasta observar el pilar frénico izquierdo. El estómago se calibra con una bujía 34 Fr y se divide verticalmente, dejando un remanente de solo un 25 %, prestando especial atención de hacer una resección completa del fondo gástrico donde se encuentran las células productoras de ghrelina, hor-

Obesidad	Manga
<ul style="list-style-type: none"> • Hiposalivación • Alteración en la motilidad esofágica • Incremento de la presión torácica • Hernia hiatal • > Gradiente transdiafragmático • > Relajaciones de esfínter esofágico interior • Incremento de la presión intraabdominal 	<ul style="list-style-type: none"> • Cambio del ángulo de His • < Presión del esfínter esofágico interior • > Presión intragástrica • Alteración de la conformación de la membrana frenoesofágica • Alteración del vaciamiento gástrico



FIGURA 1. Mecanismos fisiopatológicos asociados a enfermedad por reflujo gastroesofágico en obesidad y manga gástrica.

mona bien conocida por su efecto orexígeno, pero, sin comprometer la unión gastroesofágica. Se busca que, además del efecto hormonal ya mencionado, se produzca un claro efecto restrictivo (figura 2).

Cambios fisiopatológicos inducidos por la manga gástrica

Teóricamente, la manga gástrica por laparoscopia favorece la aparición de enfermedad por reflujo gastroesofágico por varias razones. Primero, cambia el ángulo de His debido a la disección necesaria en esta área y, en algunas ocasiones, altera la configuración de la membrana frenoesofágica, al menos de manera parcial. Segundo, disminuye la presión del esfínter esofágico inferior, probablemente por resección de algunas de sus fibras musculares oblicuas. Tercero, incrementa la presión intragástrica al reducir el volumen del estómago, sumado a la presencia de un píloro intacto, y cuarto, posiblemente altera el vaciamiento gástrico³¹ cuando se reseca parte del antro (figura 1). Sin embargo, de manera contradictoria, otras publicaciones mencionan que también podría proteger la barrera gastroesofágica al inducir un vaciamiento gástrico rápido³² y disminuir la población de células parietales por la resección del fondo gástrico³.

Finalmente, parece ser que la morfología del estómago remanente tiene un efecto importante en la inducción de la saciedad y en la presentación de síntomas de reflujo. Se ha documentado que cuando se realiza una técnica

quirúrgica inapropiada dejando un fondo prominente, esto resulta en más síntomas de reflujo gastroesofágico y en menos control de la saciedad^{33,34}. Teóricamente, si el remanente gástrico tuviera un antro más ancho o intacto (preservación de la bomba del antro) y un fondo gástrico más estrecho (tubular), no se alteraría el ángulo de His ni la membrana frenoesofágica, la cual es la configuración ideal para pacientes obesos con reflujo gastroesofágico candidatos a manga gástrica laparoscópica³.

Estudios clínicos de manga gástrica y su correlación con reflujo gastroesofágico

Himpens, *et al.*, reportaron los resultados de un estudio prospectivo aleatorizado comparando la banda gástrica laparoscópica y la manga gástrica por laparoscopia. Se asignaron aleatoriamente 80 pacientes, 40 para banda gástrica por laparoscopia y 40 para manga gástrica por laparoscopia. En el seguimiento a un año, los pacientes que desarrollaron síntomas de reflujo gastroesofágico por primera vez, fueron 9% para los pacientes sometidos a banda gástrica por laparoscopia y 22% para aquellos con manga gástrica por laparoscopia; no obstante, tal vez la observación más interesante fue que a los tres años de seguimiento los síntomas de reflujo gastroesofágico habían aumentado en el grupo de la banda gástrica a 21%, pero habían disminuido en el grupo de manga gástrica por laparoscopia hasta 3%³⁵.

Carter, *et al.*, publicaron un estudio retrospectivo que incluyó 176 pacientes sometidos a manga gástrica por

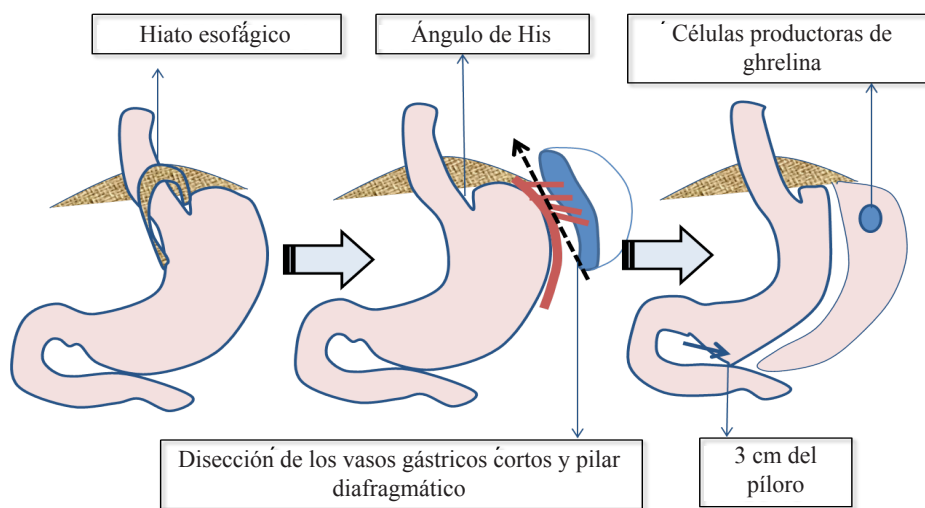


FIGURA 2. Gastrectomía laparoscópica de tipo manga

laparoscopia. Los autores notaron que el 35 % manifestó síntomas de reflujo gastroesofágico en el preoperatorio y 22 % estaba tomando medicación específicamente para reflujo gastroesofágico. En el posoperatorio inmediato (30 días), este porcentaje aumentó a 49 % para los pacientes que manifestaron síntomas y a 34 % para los que requirieron medicación. Sin embargo, se trató de un estudio retrospectivo y para el diagnóstico de reflujo gastroesofágico no se hicieron pruebas más objetivas, como pH-metría o endoscopia³⁶.

Chiu, *et al.*, hicieron una revisión sistemática que incluyó 15 estudios de pacientes sometidos a manga gástrica por laparoscopia, de los cuales cuatro estudios evidenciaban un aumento en la prevalencia de reflujo gastroesofágico, siete mostraron una reducción en la prevalencia y en los cuatro restantes la prevalencia antes y después de la cirugía no se pudo determinar. En esta revisión existió una gran heterogeneidad en los estudios y grandes diferencias en el seguimiento, que iba desde los seis meses hasta los cinco años, por lo cual fue difícil establecer de manera concluyente los efectos de la manga gástrica por laparoscopia con respecto al reflujo gastroesofágico³⁷.

Hendricks, *et al.*, evaluaron 919 pacientes sometidos a manga gástrica por laparoscopia en un centro de referencia en Estados Unidos, encontrando que el reflujo gastroesofágico estaba presente en 4 % de ellos. En esta población se identificaron dos grupos: el grupo A conformado por 25 pacientes (3 %) con diagnóstico de reflujo gastroesofágico *de novo* y el grupo B con 13 pacientes (1 %) con diagnóstico de reflujo gastroesofágico preexistente. El diagnóstico de reflujo gastroesofágico se estableció por síntomas clínicos, endoscopia digestiva, prueba terapéutica con inhibidores de la bomba de protones (IBP) y pH-metría. En el grupo A, un paciente fue manejado con medicamentos según sus síntomas, 17 (68 %), con IBP a bajas dosis, y 6 (24 %), con altas dosis de IBP. En el grupo B, 9 (69 %) pacientes fueron manejados con IBP a bajas dosis y, 4 (31 %), con altas dosis. El manejo médico falló en cuatro pacientes: uno (4 %) del grupo A y tres (23 %) del grupo B, quienes fueron sometidos a derivación gástrica. La conclusión del estudio fue que la mayoría de los pacientes con reflujo gastroesofágico *de novo* después de manga gástrica por laparoscopia reaccionan bien al manejo médico y solo 4 % de ellos requirieron finalmente conversión a derivación gástrica laparoscópica en Y de Roux³⁸.

La revisión sistemática con metaanálisis más recientemente publicada, fue realizada por Oor, *et al.* Los autores incluyeron 33 estudios con 8.092 pacientes obesos sometidos a manga gástrica laparoscópica, de los cuales 30 reportaban el efecto de esta cirugía sobre los síntomas de reflujo gastroesofágico. Los estudios fueron muy heterogéneos, por lo que se dificultó el análisis de los resultados³⁹. La diferencia relativa en la prevalencia de síntomas de reflujo gastroesofágico, iba desde una disminución del 97 % hasta un incremento del 300 %. El porcentaje de síntomas de reflujo gastroesofágico *de novo* iba de 0 a 34 % y la incidencia de reflujo gastroesofágico diagnosticado con cuestionarios validados en el posoperatorio fue del 20 %, pero con una fuerte heterogeneidad. Se hizo el diagnóstico de esofagitis en el posoperatorio en 6,3 a 63,3 % de los pacientes. Los estudios reportaban un aumento en la utilización de IBP, que era variable de estudio a estudio y disminuía con el tiempo.

En tres de los estudios incluidos también en este metaanálisis, se reportaron los resultados de pH-metría de 24 horas⁴⁰⁻⁴². En dos de estos se encontró un incremento en la exposición ácida de 102 a 193 %, y 36 % de los pacientes exhibían resultados anormales *de novo* después de la cirugía^{40,41}. Sin embargo, el tercer estudio reportó que los pacientes con alteración en la pH-metría en el preoperatorio tuvieron una disminución a la exposición patológica de ácido de 58,8 % y aquellos con resultados preoperatorios normales tuvieron un aumento de 9,4 %⁴². Finalmente, debido a la variabilidad de los estudios, no se pudo formular una conclusión certera, pero al parecer, sí hay una tendencia al aumento de síntomas de reflujo gastroesofágico después de manga gástrica por laparoscopia, sin significancia estadística.

Influencia de la técnica quirúrgica en la presentación de síntomas de reflujo gastroesofágico

De acuerdo con lo sugerido en varios estudios, la técnica quirúrgica parece tener un impacto en la presentación del reflujo gastroesofágico. Toro, *et al.*, evaluaron el impacto de la morfología radiológica de la manga gástrica en 100 pacientes. Los autores identificaron una forma tubular en 37 %, en mancuerna o con tercio medio más estrecho en 32 %, con bolsa inferior en 22 % y con bolsa superior en 7 % (figura 3). La morfología con bolsa superior fue la mayormente asociada a la

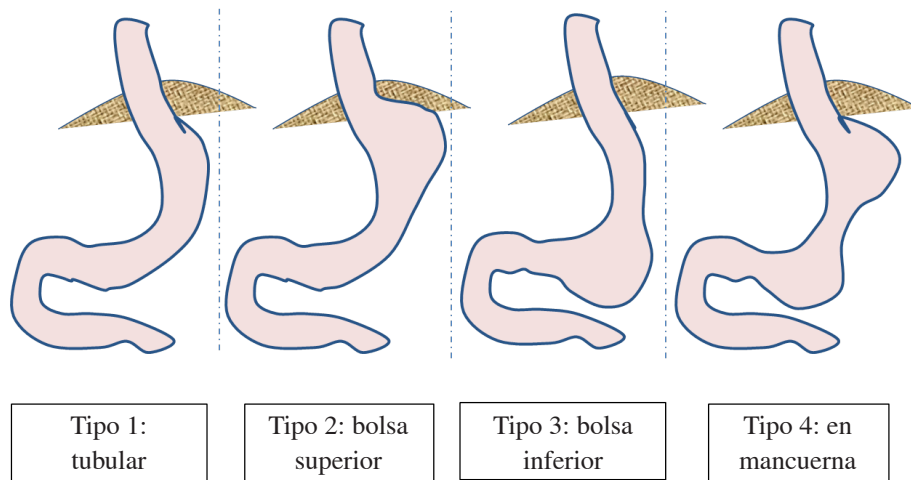


FIGURA 3. Patrones morfológicos del remanente gástrico en manga gástrica por laparoscopia

gravedad de los síntomas de reflujo gastroesofágico, con significancia estadística ³³, lo cual sugiere la importancia de la resección completa del fondo gástrico, no solo para la pérdida de peso (por mayor efecto restrictivo y mejor control de la saciedad), sino también, para la disminución del reflujo gastroesofágico.

En un estudio similar, Lazoura, *et al.*, evaluaron 85 pacientes con radiografía de vías digestivas altas después de manga gástrica por laparoscopia y encontraron que el patrón tubular y el patrón de bolsa superior estaban más asociados a síntomas de reflujo gastroesofágico, siendo el patrón tubular el más significativo ^{43,44}.

Keidar, *et al.*, analizaron 706 pacientes sometidos a manga gástrica por laparoscopia que presentaron reflujo gastroesofágico y síntomas graves de dismotilidad, y encontraron una incidencia de 1,1 %. En este estudio, todos los pacientes que presentaron reflujo gastroesofágico tenían un patrón morfológico de bolsa superior. Aunque el estudio presenta limitaciones por su diseño, ellos también observaron este patrón en los pacientes más afectados por reflujo gastroesofágico ³⁴.

Kleidi, *et al.*, hicieron un estudio que incluía el análisis con manometría esofágica y estudio histopatológico del espécimen. Encontraron que, cuando el espécimen contenía tejido esofágico, este hallazgo se correlacionaba con un aumento en el puntaje de gravedad para enfermedad por reflujo gastroesofágico de manera significativa, lo cual sugiere que la aproximación al ángulo de His tiene

detalles técnicos que hacen la diferencia para el desarrollo de reflujo gastroesofágico, es decir, no dejar fondo o bolsa residual, pero tampoco, hacer el corte tan cerca que pudiera comprometer la unión esófago-gástrica ⁴⁵.

En cuanto a la presencia de hernia hiatal, su incidencia se estima hasta en 40 % de la población obesa ⁴⁶, por lo cual la mayoría de cirujanos bariátricos recomiendan la búsqueda activa y su reparación durante el procedimiento índice. Sin embargo, una encuesta realizada recientemente, reportó que solo el 31 % de los cirujanos bariátricos buscan activamente la hernia hiatal cuando los estudios preoperatorios lo indican o si el paciente presenta síntomas de reflujo gastroesofágico y, si esta es encontrada incidentalmente en cirugía, el 11 % de los cirujanos bariátricos encuestados no la reparan ⁴⁷.

Mahawar, *et al.*, hicieron la revisión sistemática más grande hasta el momento acerca de manga gástrica por laparoscopia y reparación de hernia hiatal, incluyendo 17 estudios con 737 pacientes en total. A 285 pacientes se les practicó reparación crural posterior, a 293, reparación crural anterior, y a 3 pacientes, reducción de la hernia sin reparación alguna. Todos los cirujanos usaron suturas no absorbibles y el refuerzo con malla se utilizó en 31 pacientes adicionales de otros siete estudios. Todos, excepto uno de los estudios, mostraron resultados favorables. La incidencia acumulada de reflujo gastroesofágico fue de 12,6 %; en su mayoría, estos pacientes fueron controlados médicamente con IBP y solo tres necesitaron conversión a derivación gástrica

por esta causa. El estudio demuestra la seguridad de la reparación de la hernia hiatal durante la manga gástrica por laparoscopia y sugiere que puede existir un beneficio en la reparación de la hernia hiatal para el control del reflujo gastroesofágico asociado ⁴⁸.

Conclusión

La población obesa tiene una incidencia aumentada de enfermedad por reflujo gastroesofágico y la historia natural de esta entidad puede ser modificada por la cirugía bariátrica. Aunque se cuenta con poca evidencia objetiva, la manga gástrica por laparoscopia parece estar asociada a un incremento del reflujo gastroesofágico posoperatorio, principalmente por los cambios anatómicos que induce en las barreras naturales antirreflujo; esto, sumado al aumento en la presión intragástrica y a posibles alteraciones del vaciamiento gástrico. Por fortuna, la mayoría de reportes de manga gástrica por

laparoscopia con seguimiento a largo plazo, demuestran que los síntomas de reflujo son transitorios y mejoran después de un año.

La aplicación de una técnica quirúrgica adecuada es, quizá, el factor modificable más importante en la prevención de esta complicación. Los diferentes estudios evaluados hacen énfasis en aspectos técnicos clave, como la búsqueda activa y la reparación de la hernia hiatal, la disrupción mínima de la membrana frenoesofágica, la preservación de la unión esofagogástrica, y la movilización y resección completa del fondo gástrico. Cuando se presenta reflujo gastroesofágico *de novo* en el periodo posoperatorio, la mayoría de las veces puede ser manejado médicamente de manera exitosa y, rara vez, los pacientes requieren conversión a derivación gástrica laparoscópica en Y de Roux como tratamiento definitivo.

Relationship between sleeve gastrectomy and gastroesophageal reflux

Abstract

Gastroesophageal reflux disease (GERD) is a very common disease in the general population with significant consequences like peptic esophagitis, Barrett's esophagus (BE), and esophageal carcinoma. On the other hand, obesity is a condition that has increased in the world in the last three decades and is one of the major risk factors for GERD and BE. In recent years, bariatric surgery has become the best treatment option for morbid obesity and some of these techniques are recognized as being essentially anti-reflux procedures like laparoscopic Roux-en-Y gastric bypass (LRYGB). However, the relationship between laparoscopic sleeve gastrectomy (LSG) and GERD remains controversial. The purpose of this review is to present the available evidence about the pathophysiological mechanisms associated with the presentation of GERD after LSG and the influence of surgical technique in preventing this complication.

Key words: Gastric bypass; gastroesophageal reflux; gastric emptying; hernia, hiatal.

Referencias

1. Vakil N, van Zanten SV, Kahrilas P, Dent J, Jones R. The Montreal definition and classification of gastroesophageal reflux disease: A global evidence-based consensus. *Am J Gastroenterol.* 2006;101:1900-20.
2. Jobe BA, Richter JE, Hoppo T, Peters JH, Bell R, Dengler WC, *et al.* Preoperative diagnostic workup before antireflux surgery: an evidence and experience-based consensus of the Esophageal Diagnostic Advisory Panel. *J Am Coll Surg.* 2013;217:586-97.
3. Nadaletto BF, Herbella FA, Patti MG. Gastroesophageal reflux disease in the obese: Pathophysiology and treatment. *Surg.* 2016;159:475-86.
4. Chang P, Friedenberg F. Obesity and GERD. *Gastroenterol Clin North Am.* 2014;43:161-73.
5. Lundell L, Ruth M, Sandberg N, Bove-Nielsen M. Does massive obesity promote abnormal gastroesophageal reflux? *Dig Dis Sci.* 1995;40:1632-5.
6. Anand G, Katz PO. Gastroesophageal reflux disease and obesity. *Gastroenterol Clin North Am.* 2010;39:39-46.
7. Hagen J, Deitel M, Khanna R, Ilves R. Gastroesophageal reflux in the massively obese. *Int Surg.* 1986;72:1-3.

8. Jaffin BW, Knoepflmacher P, Greenstein R. High prevalence of asymptomatic esophageal motility disorders among morbidly obese patients. *Obes Surg*. 1999;9:390-5.
9. Mercer C, Wren S, DaCosta L, Beck I. Lower esophageal sphincter pressure and gastroesophageal pressure gradients in excessively obese patients. *J Med*. 1986;18:135-46.
10. De Vries DR, van Herwaarden MA, Smout AJ, Samsom M. Gastroesophageal pressure gradients in gastroesophageal reflux disease: Relations with hiatal hernia, body mass index, and esophageal acid exposure. *Am J Gastroenterol*. 2008;103:1349-54.
11. Pandolfino JE, El-Serag HB, Zhang Q, Shah N, Ghosh SK, Kahrlas PJ. Obesity: A challenge to esophagogastric junction integrity. *Gastroenterology*. 2006;130:639-49.
12. Nassar R. Gastrectomía vertical por laparoscopia "Manga gástrica". *Rev Colomb Gastroenterol*. 2011;26:265-8.
13. Rodríguez-Esquerra A, Beltrán-Gastélum C. Comparación gastrectomía en manga laparoscópica Vs. bypass gástrico en Y de Roux en pérdida de peso. *Arch Salud Sin*. 2013;7:79-85.
14. Williams VA, Watson TJ, Gellersen O, Feuerlein S, Molena D, Sillin LF, *et al*. Gastrectomy as a remedial operation for failed fundoplication. *J Gastrointest Surg*. 2007;11:29-35.
15. Makris KI, Lee T, Mittal SK. Roux-en-Y reconstruction for failed fundoplication. *J Gastrointest Surg*. 2009;13:2226-32.
16. Perry Y, Courcoulas AP, Fernando HC, Buenaventura PO, McCaughan JS, Luketich JD. Laparoscopic Roux-en-Y gastric bypass for recalcitrant gastroesophageal reflux disease in morbidly obese patients. *J Soc Laparoendosc Surg*. 2004;8:19-23.
17. Wittgrove AC, Clark GW, Schubert KR. Laparoscopic gastric bypass, Roux en-Y: Technique and results in 75 patients with 3-30 months follow-up. *Obes Surg*. 1996;6:500-4.
18. Nijhawan S, Martínez T, Wittgrove AC. Laparoscopic gastric bypass for the adolescent patient: Long-term results. *Obes Surg*. 2012;22:1445-9.
19. De Groot N, Burgerhart J, van De Meeberg P, De Vries D, Smout A, Siersema P. Systematic review: The effects of conservative and surgical treatment for obesity on gastro oesophageal reflux disease. *Aliment Pharmacol Ther*. 2009;30:1091-102.
20. Tai CM, Lee YC, Wu MS, Chang CY, Lee CT, Huang CK, *et al*. The effect of Roux-en-Y gastric bypass on gastroesophageal reflux disease in morbidly obese Chinese patients. *Obes Surg*. 2009;19:565-70.
21. Fielding GA, Allen JW. A step-by-step guide to placement of the LAP-BAND adjustable gastric banding system. *Am J Surg*. 2002;184:S26-30.
22. De Jong J, Besselink M, van Ramshorst B, Gooszen H, Smout A. Effects of adjustable gastric banding on gastroesophageal reflux and esophageal motility: A systematic review. *Obes Rev*. 2010;11:297-305.
23. Altieri MS, Pryor AD. Gastroesophageal reflux disease after bariatric procedures. *Surg Clin North Am*. 2015;95:579-91.
24. Cal P, Mendoza JP, Jaimerena S, Deluca L, Stöger G, Caeiro A, *et al*. Gastrectomía en manga. *Rev Argent Resid Cir*. 2010;14:70-4.
25. Martínez JA, Mendoza R. Comorbilidades y complicaciones asociadas a la gastrectomía tubular (sleeve) realizada en los pacientes con obesidad en el Hospital Militar Central en un periodo de 10 años. Tesis de grado para optar por el título de Cirugía general. Universidad militar Nueva Granada 2015. Fecha de consulta: 4 de febrero de 2016. Disponible en: <http://repository.unimilitar.edu.co/bitstream/10654/12560/1/CamargoAbrilJulianAlberto2015>.
26. Hess DS, Hess DW. Biliopancreatic diversion with a duodenal switch. *Obes Surg*. 1998;8:267-82.
27. Gumbs AA, Gagner M, Dakin G, Pomp A. Sleeve gastrectomy for morbid obesity. *Obes Surg*. 2007;17:962-9.
28. Rosero G. ¿Es la diabetes mellitus tipo 2 una enfermedad de tratamiento quirúrgico? *Rev Colomb Cir*. 2010;25:27-36.
29. Chacón H, Salas J, Benítez G, García V, Arias D. Gastrectomía en manga laparoscópica para el tratamiento de la obesidad mórbida. Hospital Universitario de Caracas, Venezuela. *Revista de la Facultad de Medicina*. 2009;32:158-65.
30. Updated position statement on sleeve gastrectomy as a bariatric procedure. Clinical Issues Committee of the American Society for Metabolic and Bariatric Surgery. *Surg Obes Relat Dis*. 2010;6:1-5. doi: 10.1016/j.soard.2009.11.004.
31. Bernstine H, Tzioni-Yehoshua R, Groshar D, Beglaibter N, Shikora S, Rosenthal RJ, *et al*. Gastric emptying is not affected by sleeve gastrectomy—scintigraphic evaluation of gastric emptying after sleeve gastrectomy without removal of the gastric antrum. *Obes Surg*. 2009;19:293-8.
32. Braghetto I, Davanzo C, Korn O, Csendes A, Valladares H, Herrera E, *et al*. Scintigraphic evaluation of gastric emptying in obese patients submitted to sleeve gastrectomy compared to normal subjects. *Obes Surg*. 2009;19:1515-21.
33. Toro JP, Lin E, Patel AD, Davis SS, Sanni A, Urrego HD, *et al*. Association of radiographic morphology with early gastroesophageal reflux disease and satiety control after sleeve gastrectomy. *J Am Coll Surg*. 2014;219:430-8.
34. Keidar A, Appelbaum L, Schweiger C, Elazary R, Baltasar A. Dilated upper sleeve can be associated with severe postoperative gastroesophageal dysmotility and reflux. *Obes Surg*. 2010;20:140-7.
35. Himpens J, Dapri G, Cadière GB. A prospective randomized study between laparoscopic gastric banding and laparoscopic isolated sleeve gastrectomy: Results after 1 and 3 years. *Obes Surg*. 2006;16:1450-6.
36. Carter PR, LeBlanc KA, Hausmann MG, Kleinpeter KP, Jones SM. Association between gastroesophageal reflux disease and laparoscopic sleeve gastrectomy. *Surg Obes Rel Dis*. 2011;7:569-72.
37. Chiu S, Birch DW, Shi X, Sharma AM, Karmali S. Effect of sleeve gastrectomy on gastroesophageal reflux disease: A systematic review. *Surg Obes Rel Dis*. 2011;7:510-5.

38. Hendricks L, Alvarenga E, Dhanabalsamy N, Menzo EL, Szomstein S, Rosenthal R. Impact of sleeve gastrectomy on gastroesophageal reflux disease in a morbidly obese population undergoing bariatric surgery. *Surg Obes Rel Dis*. 2015 Oct 1. Epub 2015 Oct 1. DOI: <http://dx.doi.org/10.1016/j.soard.2015.08.507>.
39. Oor JE, Roks DJ, Ünlü Ç, Hazebroek EJ. Laparoscopic sleeve gastrectomy and gastroesophageal reflux disease: A systematic review and meta-analysis. *Am J Surg*. 2016;211:250-67.
40. Burgerhart JS, Schotborgh CA, Schoon EJ, Smulders JF, van de Meeberg PC, Siersema PD, *et al*. Effect of sleeve gastrectomy on gastroesophageal reflux. *Obes Surg*. 2014;24:1436-41.
41. Gorodner V, Buxhoeveden R, Clemente G, Solé L, Caro L, Grigaites A. Does laparoscopic sleeve gastrectomy have any influence on gastroesophageal reflux disease? Preliminary results. *Surg Endosc*. 2015;29:1760-8. doi: 10.1007/s00464-014-3902-2.
42. Rebecchi F, Allaix ME, Giaccone C, Ugliono E, Scozzari G, Morino M. Gastroesophageal reflux disease and laparoscopic sleeve gastrectomy: A physiopathologic evaluation. *Ann Surg*. 2014;260:909-15.
43. Lazoura O, Zacharoulis D, Triantafyllidis G, Fanariotis M, Sioka E, Papamargaritis D, *et al*. Symptoms of gastroesophageal reflux following laparoscopic sleeve gastrectomy are related to the final shape of the sleeve as depicted by radiology. *Obes Surg*. 2011;21:295-9.
44. Triantafyllidis G, Lazoura O, Sioka E, Tzovaras G, Antoniou A, Vassiou K, *et al*. Anatomy and complications following laparoscopic sleeve gastrectomy: Radiological evaluation and imaging pitfalls. *Obes Surg*. 2011;21:473-8.
45. Kleidi E, Theodorou D, Albanopoulos K, Menenakos E, Karvelis MA, Papailiou J, *et al*. The effect of laparoscopic sleeve gastrectomy on the antireflux mechanism: Can it be minimized? *Surg Endosc*. 2013;27:4625-30.
46. Che F, Nguyen B, Cohen A, Nguyen NT. Prevalence of hiatal hernia in the morbidly obese. *Surg Obes Rel Dis*. 2013;9:920-4.
47. Gagner M, Deitel M, Erickson AL, Crosby RD. Survey on laparoscopic sleeve gastrectomy (LSG) at the Fourth International Consensus Summit on Sleeve Gastrectomy. *Obes Surg*. 2013 Dec;23(12):2013-7. doi: 10.1007/s11695-013-1040-x.48. Mahawar KK, Carr WR, Jennings N, Balupuri S, Small PK. Simultaneous sleeve gastrectomy and hiatus hernia repair: A systematic review. *Obes Surg*. 2015;25:159-66.

Correspondencia:

Cristiam Alexander Morales, MD

Correo electrónico: mcristiam@gmail.com

Medellín