



Revista Colombiana de Cirugía

ISSN: 2011-7582

revista.cirugia@ascolcirugia.org

Asociación Colombiana de Cirugía

Colombia

Castro, Daniel; Abaúnza, María Claudia; Vargas, Elga Johanna; Márquez, Juan Manuel;
Guevara, Alejandro

Cirugía laparoscópica en un paciente con mielolipoma suprarrenal derecho
Revista Colombiana de Cirugía, vol. 30, núm. 4, octubre-diciembre, 2015, pp. 317-324
Asociación Colombiana de Cirugía
Bogotá, Colombia

Disponible en: <http://www.redalyc.org/articulo.oa?id=355559846010>

- Cómo citar el artículo
- Número completo
- Más información del artículo
- Página de la revista en redalyc.org

redalyc.org

Sistema de Información Científica

Red de Revistas Científicas de América Latina, el Caribe, España y Portugal

Proyecto académico sin fines de lucro, desarrollado bajo la iniciativa de acceso abierto

PRESENTACIÓN DE CASO

Cirugía laparoscópica en un paciente con mielolipoma suprarrenal derecho

DANIEL CASTRO¹, MARÍA CLAUDIA ABAÚNZA², ELGA JOHANNA VARGAS³, JUAN MANUEL MÁRQUEZ⁴,
ALEJANDRO GUEVARA⁵

Palabras clave: glándulas suprarrenales; mielolipoma; hallazgos incidentales; adrenalectomía; laparoscopia.

Resumen

Los mielolipomas suprarrenales son tumores benignos inusuales de crecimiento lento, compuestos por tejido adiposo maduro y células hematopoyéticas. Se presentan en adultos entre la quinta y la sexta década de la vida y usualmente miden entre 3 y 7 cm. El 70 % de los casos son asintomáticos y hacen parte de los denominados 'incidentalomas' de la glándula suprarrenal. El tratamiento puede ser conservador o quirúrgico, dependiendo de los síntomas, el tamaño de la masa y el crecimiento tumoral en estudios consecutivos de imágenes diagnósticas. La suprarrenalectomía laparoscópica es un procedimiento seguro, que tiene una recuperación

rápida, no requiere instrumentos, dispositivos o fuentes de energía costosos, y estéticamente es superior a la técnica abierta.

Se presenta el caso de un hombre de 63 años con antecedentes de hipertensión arterial sistémica, diabetes mellitus de tipo 2 e hiperlipidemia, quien presentó como hallazgo incidental en imágenes diagnósticas una masa suprarrenal derecha. El examen físico y los estudios paraclínicos descartaron que el tumor fuera funcional. Se practicó suprarrenalectomía derecha laparoscópica sin complicaciones y se diagnosticó un mielolipoma por histopatología.

Introducción

Los mielolipomas suprarrenales son tumores benignos inusuales de crecimiento lento, compuestos por tejido adiposo maduro y células hematopoyéticas ¹⁻⁹. Fueron descritos por primera vez en 1905, por Edgar von Gierke, y denominados mielolipomas en 1929, por Charles Oberling ³.

Epidemiología

El mielolipoma es el tumor de tejido adiposo más frecuente de la glándula suprarrenal ¹⁰. En un estudio de 418 tumores primarios de este órgano, 20 (4,2 %) correspondieron a tumores lipomatosos y, de ellos, 11 (2,6 %) eran mielolipomas ¹¹. Esta lesión afecta ambos sexos por igual y se presenta en adultos en la quinta y sexta década de la vida, aunque se han descrito casos en todas las edades, incluso en la infancia ^{2,4,12}. Gene-

¹ Médico, cirujano general, Departamento de Cirugía, Clínica Universidad de La Sabana, Chía, Colombia

² Médica patóloga; jefe, Área de Patología; profesora asociada, Grupo de Patología Quirúrgica, Facultad de Medicina, Universidad de La Sabana, Chía, Colombia

³ Médica patóloga, Área de Patología; profesora asistente, Grupo de Patología Quirúrgica, Facultad de Medicina, Universidad de La Sabana, Chía, Colombia

⁴ Médico interno, Clínica Universidad de La Sabana, Facultad de Medicina, Universidad de La Sabana, Chía, Colombia

⁵ Médico, cirujano general, Departamento de Cirugía, Clínica Universidad de La Sabana, Chía, Colombia

Fecha de recibido: 7 de septiembre de 2015

Fecha de aprobación: 22 de octubre de 2015

Citar como: Castro D, Abaúnza MC, Vargas EJ, Márquez JM, Guevara A. Cirugía laparoscópica en un paciente con mielolipoma suprarrenal derecho. Rev Colomb Cir. 2015;30:317-24.

ralmente es unilateral, aunque ocasionalmente puede ser bilateral y no hay predilección entre la glándula suprarrenal derecha y la izquierda ^{2,11,12,13}.

La mayoría de los mielolipomas son asintomáticos (70 %), pero los tumores de gran tamaño pueden producir dolor abdominal, masa palpable, hemorragia retroperitoneal y síntomas locales secundarios a compresión mecánica ^{3,4,11,14,15}.

Etiología

La histogénesis de esta neoplasia no es clara ¹⁶. Existen tres hipótesis sobre la patogénesis del mielolipoma: a) derivado de émbolos de la médula ósea, b) originado en células mesenquimales primitivas embrionarias, y c) producto de la transformación metaplásica de células del estroma suprarrenal en respuesta al estrés, la infección o la necrosis ¹⁷.

Características morfológicas

Estos tumores son circunscritos pero, usualmente, no están encapsulados ¹⁸. Macroscópicamente, presentan las características de lipomas; sin embargo, cuando el componente hematopoyético prevalece, el color puede ser grisáceo o rojizo ¹⁶. La mayor parte de los mielolipomas mide entre 3 y 7 cm, pero algunos pueden ser de mayor tamaño ^{16,19}. Histológicamente, están constituidos por adipocitos maduros con agregados de células hematopoyéticas de todas las líneas celulares y en el 27 % de los casos se presentan focos de calcificación distrófica ^{1,7,11,14}. Se ha informado que la proporción entre el componente adiposo y el hematopoyético, es similar¹⁴.

Métodos diagnósticos

La mayoría de los mielolipomas se descubren en autopsias (incidencia de 0,08 a 0,4 %) ^{16,20} o en imágenes diagnósticas practicadas por otros motivos ^{4,6,11,20}; por esta razón, estos tumores hacen parte de los denominados 'incidentalomas' de la glándula suprarrenal. Todo 'incidentaloma' identificado mediante tomografía computadorizada (TC) o resonancia magnética (RM), necesita una evaluación clínica, como la que se practicó a este paciente, para excluir que la masa sea funcional ²¹.

Con las nuevas tecnologías, como la ultrasonografía (US) de alta resolución, la TC y la RM, los mielolipomas se

observan sin dificultad, gracias a características distintivas de imagen ^{3,8,9,12}. La clave en el diagnóstico con la TC es el hallazgo de una lesión grasa en la glándula suprarrenal, con valores densitométricos de -10 a -60 unidades Hounsfield ^{5,22}. En la RM, la grasa es hiperintensa en T1 y T2, secuencia de *spin echo*, y el tejido hematopoyético es isointenso en T1 y de intensidad moderada en T2 ^{14,22}.

Diagnóstico diferencial

Diferentes tipos de tumores suprarrenales con presencia de tejido adiposo, como el lipoma, el liposarcoma, el angiomiolipoma y el teratoma, hacen parte del diagnóstico diferencial de los mielolipomas ^{1,14,23}. El lipoma suprarrenal es un tumor benigno, no funcional, poco frecuente, de tamaño variable, compuesto de tejido adiposo maduro con presencia de calcificación focal. En esta neoplasia no se observa tejido hematopoyético ^{10,11,23,24,25,26}. El liposarcoma se presenta en adultos entre 30 y 50 años. Toda masa de gran tamaño que esté compuesta de tejido adiposo, debe hacer sospechar esta neoplasia ^{14,26}; la ausencia de lipoblastos, células atípicas y vasos sanguíneos prominentes, descarta este diagnóstico ¹⁰. El angiomiolipoma es un tumor compuesto de tejido adiposo, músculo liso y vasos sanguíneos, con inmunorreacción, por lo menos focal, para HMB45 ²⁴. El compromiso de la glándula suprarrenal por teratomas es muy raro ²⁷. El teratoma maduro es una neoplasia germinal, que está constituida, entre otros, por tejido adiposo, tejido óseo y calcificaciones ^{11,26}.

Las neoplasias corticosuprarrenales con focos de metaplasia mielolipomatosa o lipomatosa, pueden llevar al diagnóstico erróneo de mielolipoma. Tanto las neoplasias mielolipomatosas como los mielolipomas suprarrenales, pueden inducir hiperfunción cortical o medular, de modo que algunos de estos tumores se han asociado con producción de catecolaminas; sin embargo, la razón de esta manifestación clínica no es clara ²⁸. También, se han asociado con hiperplasia suprarrenal congénita, síndrome de Conn y síndrome de Cushing ^{5,29}.

Tratamiento

El tratamiento puede ser conservador o quirúrgico ¹⁴. Tres características fundamentales indican la necesidad de cirugía: presencia de manifestaciones clínicas (dolor abdominal, efecto de masa, infecciones urinarias y anemia

secundaria a ruptura), masa mayor de 6 cm de diámetro y crecimiento tumoral en dos estudios consecutivos de imágenes diagnósticas (mayor de un centímetro en 6 meses), con bordes irregulares y cambios en la densidad de la masa^{6,8,21,26,28,30}. A los mielolipomas menores de 4 cm y asintomáticos, se les puede hacer seguimiento^{20,21}.

La suprarrenalectomía abierta está indicada cuando el tumor supera los 10 cm o es un tumor maligno que requiere resección amplia de los bordes¹⁴. La cirugía laparoscópica constituye la técnica quirúrgica de elección y está recomendada para tumores bien delimitados, de fácil extracción y sin riesgo de recurrencia^{6,12,13}. En un estudio de Castillo, *et al.*, en el cual describen su experiencia de 200 casos de suprarrenalectomía laparoscópica por 'incidentalomas', la tasa de complicaciones fue de 6 %: 5 (2,5 %) casos de sangrado intraoperatorio, 2 (1 %) de hematoma retroperitoneal, 2 (1 %) de desgarro de la vena renal, y casos únicos de fístula pancreática, lesión del diafragma y laceración del bazo³¹.

Sin embargo, en otros estudios se ha documentado que la cirugía laparoscópica requiere menor tiempo quirúrgico, disminuye la estancia hospitalaria, y presenta menores índices de infección y sangrado^{32,33}.

Existen varias técnicas para el abordaje laparoscópico, la más usada es la suprarrenalectomía lateral transabdominal. En esta técnica se coloca al paciente en decúbito lateral, con un ángulo de 60-90°, con el tumor hacia arriba; la mesa de cirugía se dobla a su máxima apertura entre la decimasegunda costilla y la cresta iliaca, y de esta forma, se expone el campo quirúrgico. En caso de una suprarrenalectomía izquierda, se usan tres puertos; para la suprarrenalectomía derecha se usan cuatro puertos, uno más que en la izquierda, para la retracción del hígado^{34,35}.

Otra técnica desarrollada en 1993 es la suprarrenalectomía retroperitoneal posterior, técnica en la cual se coloca al paciente en decúbito prono y se incide a través de la cavidad retroperitoneal, con lo cual se logra el acceso directo a la glándula suprarrenal y se evita la cavidad intraabdominal. Es una técnica muy cómoda para el cirujano por su facilidad para incidir masas bilaterales^{34,35,36}. El abordaje transabdominal anterior es la técnica convencional para laparoscopia abdominal; sin embargo, es la menos utilizada por su dificultad para acceder al retroperitoneo, y porque re-

quiere un mayor número de puertos y más tiempo para practicar la cirugía^{34,37,38}.

La técnica más utilizada por los urólogos es la suprarrenalectomía retroperitoneal lateral, técnica en la cual se incide postero-lateralmente, lo cual permite una mejor exposición del polo superior del riñón, del peritoneo parietal, del diafragma y del músculo psoas³⁹. El cirujano debe decidir cual técnica laparoscópica utilizar, dependiendo de su habilidad quirúrgica, de si el tumor es bilateral, y de las características particulares del paciente y la masa.

Caso clínico

Se presenta un paciente de 63 años de edad que presentaba antecedentes de hipertensión arterial sistémica diagnosticada cinco años antes, diabetes mellitus de tipo 2 e hipercolesterolemia, en tratamiento con losartán, metformina y atorvastatina. Fue fumador por 30 años (hasta cinco años antes) y consumió licor (más de 200 gramos semanales) durante cuatro años.

Fue remitido al Servicio de Medicina Interna de la Clínica Universidad de La Sabana, por elevación de la creatinina sérica durante los controles de hipertensión arterial sistémica. El examen físico del paciente era normal, tenía un índice de masa corporal de 23,6 kg/m² y no tenía signos clínicos que hicieran pensar en un tumor funcional. Los exámenes paraclínicos iniciales se muestran en la tabla 1. En la ecografía renal y de vías urinarias, se encontró una masa redondeada de 42 x 49 mm, sólida, ecogénica y heterogénea, adyacente al polo superior del riñón derecho y que dependía de la glándula suprarrenal derecha (figura 1). En la TC de abdomen se observó una masa de 42 x 48 mm, sin calcificaciones, en la glándula suprarrenal derecha (figura 2).

Teniendo en cuenta el tamaño del tumor, se decidió practicar una suprarrenalectomía laparoscópica derecha, con abordaje abdominal. Durante el procedimiento quirúrgico el paciente fue monitorizado, se le colocó un catéter central, una sonda vesical y una línea arterial. Los tres pasos fundamentales de la disección de esta cirugía, fueron: el rechazo del hígado y la apertura del peritoneo, la disección sobre el retroperitoneo y la visualización de la vena cava inferior, y la disección y el control de la vena suprarrenal (ver video en la página <http://www.ascolcirugia.org>, sección Multimedia). Para el control de la vena suprarrenal, se utilizaron dos

TABLA 1.
Exámenes paraclínicos del paciente

Examen	Paciente	Normal
Glucemia preprandial	101 mg/dl	70-100 mg/dl
Glucemia posprandial	115 mg/dl	70-40 mg/dl
Hb1Ac1	5,95 %	4,88-5,90 %
BUN	26,7 mg/dl	8-23 mg/dl
Creatinina en suero	1,3 mg/dl	0,67-1,17 mg/dl
Creatinina en orina	129,63 mg/dl	40-278 mg/dl
Depuración de creatinina	80 ml/min (Vol. 1.160 ml)	71-151 ml/minuto
LDH	167 mg/dl	135-225 mg/dl
Colesterol total	185,5 mg/dl	<200 mg/dl
Colesterol LDL	115,3 mg/dl	<100 mg/dl
Colesterol HDL	46 mg/dl	Bajo: <40 mg/dl Alto : >60 mg/dl
Triglicéridos	120,7 mg/dl	<150 mg/dl
Aldosterona	56,4 pg/ml	25-390 pg/ml
Renina	19,4 pg/ml	2,4-24 pg/ml
Cortisol basal	12,5 µg/dl	6-20 µg/dl
Cortisol posdexametasona	0,7 µg/dl	<1,8 µg/dl
Metanefrinas en orina de 24 horas	0,5 mg/24h	0-1 mg
Proteinuria en orina de 24 horas	70 mg	0-150 mg

clips proximales y dos distales. La masa no se debe manipular antes de la colocación de los clips sobre la vena suprarrenal (figura 3).

El procedimiento duró una hora y media, tuvo sangrado mínimo y cursó sin complicaciones. El paciente fue trasladado a la unidad de cuidados intermedios y fue dado de alta al segundo día. Sus controles posteriores fueron normales. El Servicio de Patología hizo el diagnóstico de mielolipoma de glándula suprarrenal (figuras 4-7).

Conclusión

Los mielolipomas son los tumores primarios de tejido adiposo más frecuentes de la glándula suprarrenal. Estas neoplasias benignas son inusuales, generalmente no funcionales y hacen parte de los 'incidentalomas' de la glándula suprarrenal. Presentan características radiológicas distintivas y la histopatología confirma el diagnóstico. El tratamiento quirúrgico laparoscópico está indicado para tumores sintomáticos, neoplasias entre 6 y 10 cm de diámetro y cuando se presenta crecimiento tumoral en dos estudios imaginológicos consecutivos^{6,21,26,29}. La cirugía laparoscópica es segura, no requiere de instrumental, dispositivos o fuentes de energía costosos y la recuperación del paciente, así como el retorno a sus actividades, es rápido.

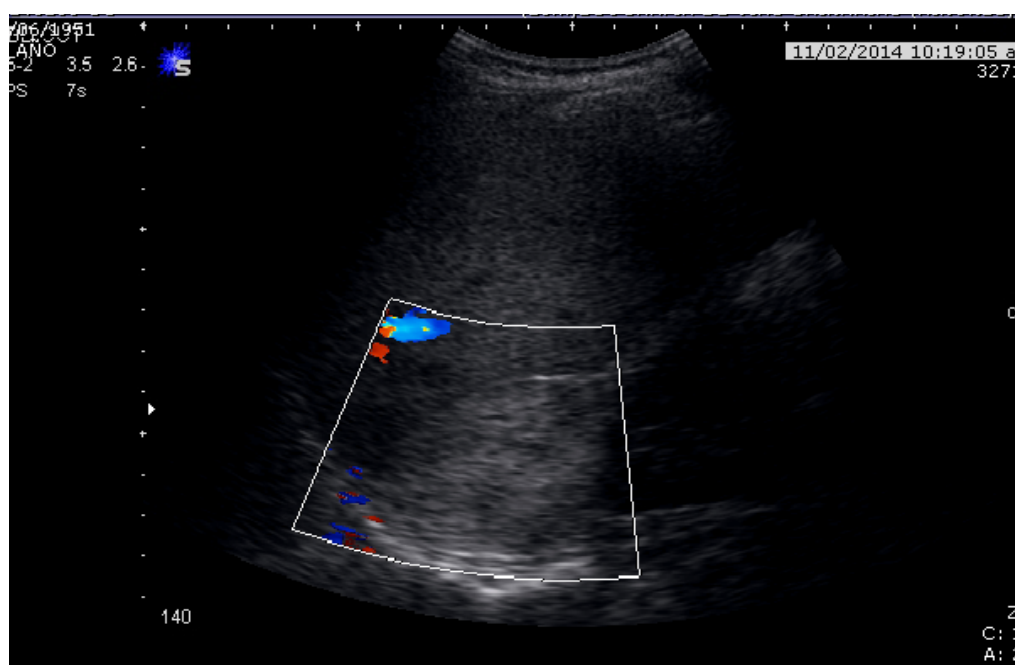
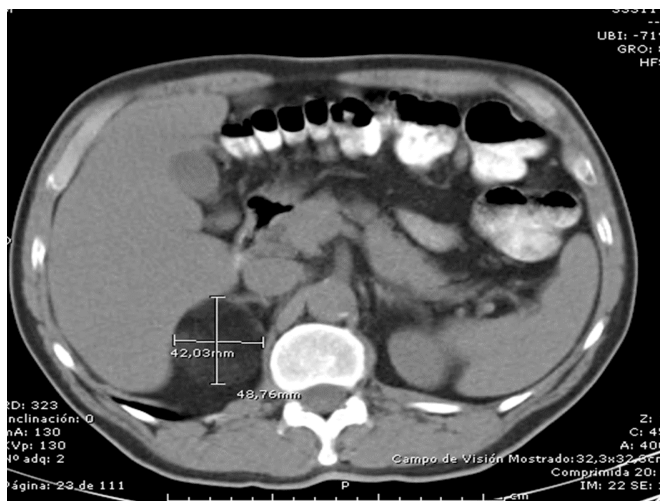


FIGURA 1. Ecografía renal y de vías urinarias. Se identifica una masa de 42 x 49 mm, sólida, redondeada, ecogénica y heterogénea, adyacente al polo superior del riñón derecho, que depende de la glándula suprarrenal derecha; no muestra señal con ecografía Doppler a color.

2A



2B

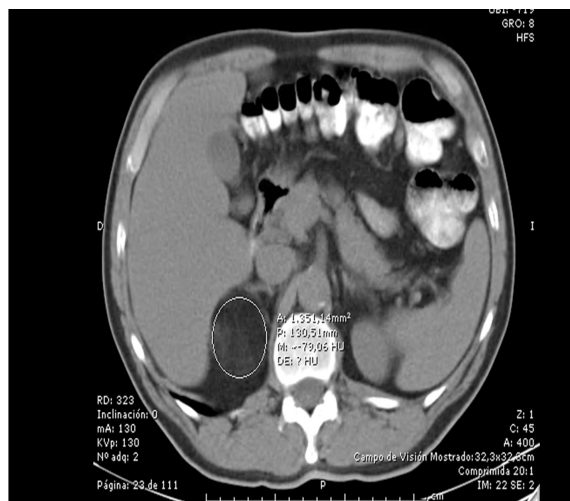


FIGURA 2 A y B. TC de abdomen. Se aprecia una masa en la glándula suprarrenal derecha, que mide 42 x 48 mm, sin calcificaciones, y con densidad promedio de -79 UH.

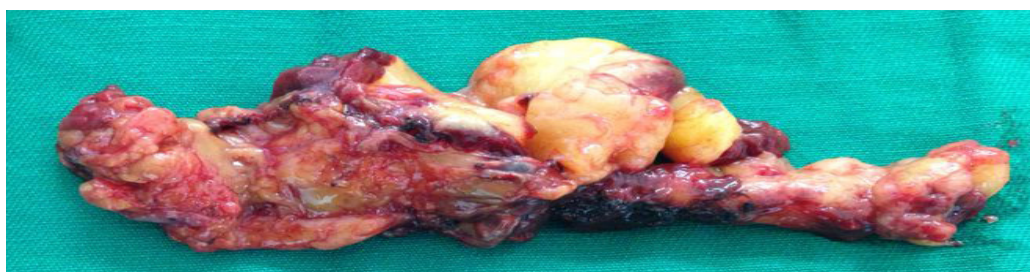


FIGURA 3. Pieza quirúrgica de suprarrenalectomía derecha laparoscópica.

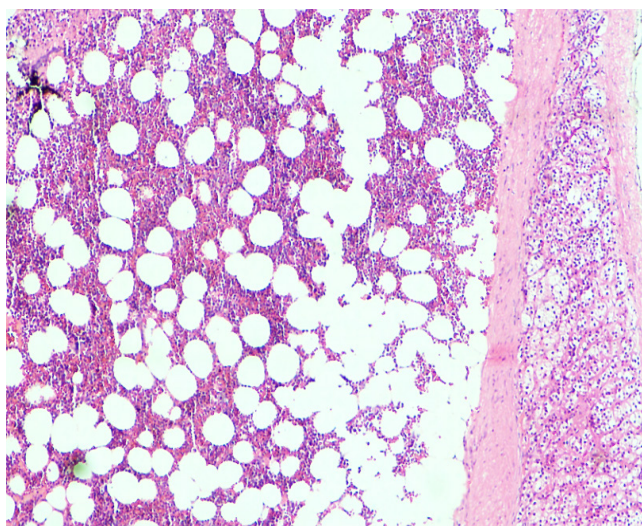


FIGURA 4. Mielolipoma subyacente al tejido cortical suprarrenal normal. Hematoxilina y eosina, 4X.

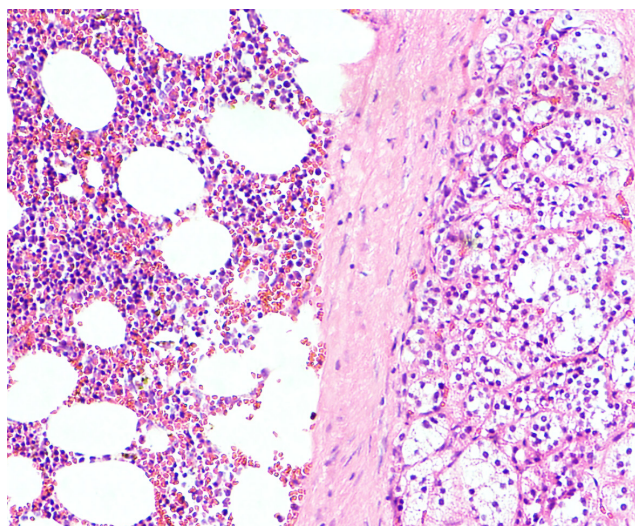


FIGURA 5. El mielolipoma suprarrenal está constituido por tejido adiposo maduro, mezclado con componentes hematopoyéticos. Hematoxilina y eosina, 10X.

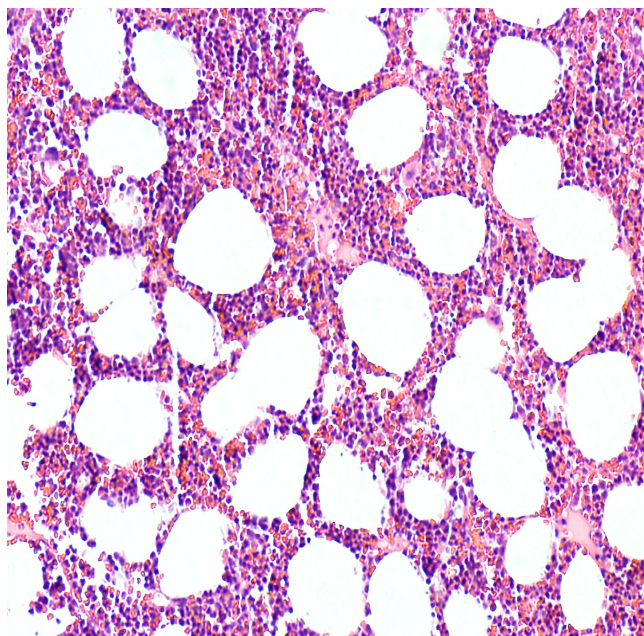


FIGURA 6. Se aprecia una proporción similar entre el componente adiposo y el hematopoyético del mielolipoma. Hematoxilina y eosina, 20X.

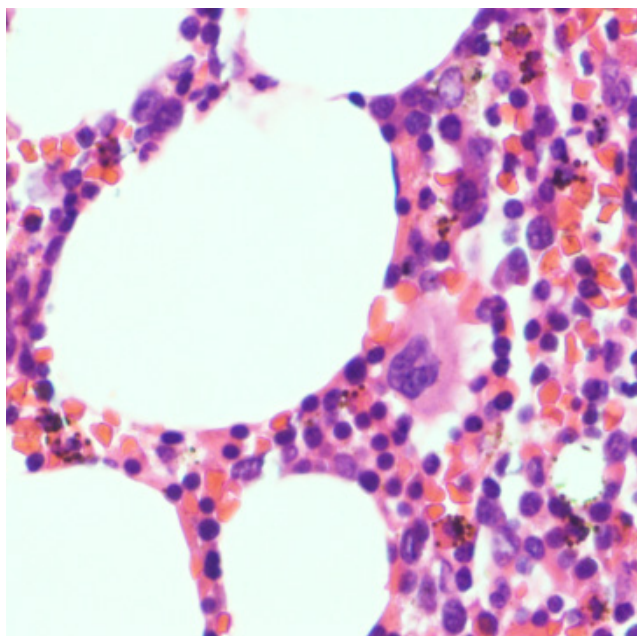


FIGURA 7. El componente hematopoyético está conformado por elementos de todas las líneas celulares. Se destaca la presencia de un megacariocito en el centro de este campo. Hematoxilina y eosina, 40X.

Laparoscopic surgery in a patient with right adrenal myelolipoma.

Abstract

Adrenal myelolipomas are rare slow-growing benign tumors composed of mature adipose tissue and hematopoietic cells. They most often occur in adults in the 5th-6th decade, and usually measure between 3 and 7 cm; 70% of cases are asymptomatic and are part of the so called incidentalomas of the adrenal gland. Treatment can be conservative or surgical, depending on the symptoms, the size of the mass and the growth of the tumor in consecutive imaging studies.

We report a 63-year old man with history of systemic arterial hypertension, diabetes mellitus type 2 and hyperlipidemia. A right adrenal mass was reported as incidental finding in diagnostic imaging. Physical examination and paraclinical studies ruled out a functioning tumor. Right laparoscopic adrenalectomy was performed without complications and a myelolipoma was diagnosed by histopathology.

Myelolipomas should be included in the differential diagnosis of the adrenal gland incidentalomas. Laparoscopic adrenalectomy is a safe procedure with rapid recovery, does not require special instruments or devices, and is cosmetically superior to the open technique.

Key words: Adrenal glands; myelolipoma; incidental findings; adrenalectomy; laparoscopy.

Referencias

- Maitra A. The endocrine system. In: Kumar V, Abbas AK, Aster JC. In: Robbins & Cotran Pathologic Basis of Disease. 9th edition. Philadelphia: Elsevier Saunders; 2015. p.1133.
- Mangray S, DeLellis RA. Adrenal glands. In: Mills SE, Gresson JK, Hornick JL, Longacre TA, Reuter VE. Sternberg's Diagnostic Surgical Pathology. 6th edition. Philadelphia: Wolters Kluwer Health; 2015. p. 618.
- González L, Turcios SE, León L, Jequín E, Domínguez N. Mielolipoma adrenal bilateral ligado a hipotiroidismo primario. *Rev Cub End.* 2010;21:323-32.
- Pérez-Martínez J, Llamas F, López-Rubio E, Serrano A, Salinas-Sánchez A, Ruiz-Mondéjar R, Virseda-Rodríguez JA, Gómez-Roldán C. Mielolipoma suprarrenal gigante: hipertensión, insuficiencia renal y rotura espontánea. *Nefrología.* 2006;26:132-5.
- López L, García JV, Gómez J, González C. Mielolipoma suprarrenal. Aportación de un caso y revisión de la literatura. *Arch Esp Urol.* 2010;63:880-3.
- Gershuni VM, Bittner JG 4th, Moley JF, Brunt LM. Adrenal myelolipoma: Operative indications and outcomes. *J Laparoendosc Adv Surg Tech A.* 2014;24:8-12.
- Nabi J, Rafiq D, Authoy FN, Sofi GN. Incidental detection of adrenal myelolipoma: A case report and review of literature. *Case Rep Urol.* 2013;10:1-3.
- Oliveira-Caiafa R, Salvador-Izquierdo R, Buñesch-Villalba L, Sebastià- Cerqueda MC, Nicolau- Molina C. Manejo y diagnóstico del incidentaloma suprarrenal. *Radiol.* 2011;53:516-30.
- Quintero G, Agudelo JF. Mielolipoma suprarrenal incidental. *Médicas UIS.* 2014;27:105-7.
- Rodríguez-Calvo MS, Suárez-Peñaranda JM, Álvarez MT, Muñoz JJ, Ortiz-Rey JA, Concheiro L. Adrenal lipomas: Incidental autopsy findings. *Pathol Int.* 2007;57:751-3.
- Lam KY, Lo CY. Adrenal lipomatous tumours: A 30 year clinic-pathological experience at a single institution. *J Clin Pathol.* 2001;54:707-12.
- Saunders RN, Koch CA, Brown KB, Hairston FJ, Daley WP, Ahmed N, *et al.* Bilateral adrenal myelolipomas in a woman with chronic anticoagulation, postmenopausal uterine bleeding, primary hyperparathyroidism and hyperthyroidism. *Am J Med Sci.* 2013;346:82-5.
- Badilla J, Cambronero N. Mielolipoma de glándula suprarrenal izquierda. Presentación de un caso. *Rev Med Costa Rica.* 2009;LXVI:173-5.
- Khater N, Khauli R. Myelolipomas and other fatty tumours of the adrenals. *Arab J Urol.* 2011;9:259-65.
- Lattin GE Jr, Sturgill ED, Tujo CA, Marko J, Sánchez-Maldonado KW, Craig WD, *et al.* From the radiologic pathology archives: Adrenal tumors and tumor-like conditions in the adult: Radiologic-pathologic correlation. *Radiographics.* 2014;34:805-29.
- Rosai J. Adrenal gland and other paraganglia. In: Rosai J. Rosai & Ackerman's Surgical Pathology. 10th edition. Philadelphia: Mosby Elsevier; 2011. p. 1078-81.
- Feng C, Jiang H, Ding Q, Wen H. Adrenal myelolipoma: A mingle of progenitor cells? *Med Hypotheses.* 2013;80:819-22.
- Lack E, Wieneke J. Tumors of the adrenal gland. In: Fletcher C. Diagnostic Histopathology of Tumors. 4th edition. Philadelphia: Elsevier Saunders; 2013. p. 13-5.
- Bautista R, San Cristóbal P, Guzmán M, Diliz HS, Rossano A. Incidentalomas adrenales: a propósito de un mielolipoma. *Cir Gen.* 2014;36:239-44.
- Shen X, Qiu Y, Zheng Y, Zhang S. Retroperitoneal laparoscopic liposuction for large adrenal myelolipomas: A report of nine cases. *J Laparoendosc Adv Surg Tech A.* 2012;22:578-80.
- Zeiger MA, Thompson GB, Duh QY, Hamrahian AH, Angelos P, Elaraj D, *et al.* American Association of Clinical Endocrinologists and American Association of Endocrine Surgeons Medical Guidelines for the Management of Adrenal Incidentalomas: Executive summary of recommendations. *Endocr Pract.* 2009;15:450-3.
- Matteoda M, Mateodda M, Tempra A. Mielolipoma adrenal. *Revista del Hospital Privado de Comunidad.* 2005;8:14-16.
- Patel RD, Vanikar AV, Modi PR. Giant lipoma of the adrenal gland: A case report. *J Med Case Rep.* 2011;5:78.
- Singaporewalla RM, Thamboo TP, Rauff A, Cheah WK, Mukherjee JJ. Acute abdominal pain secondary to retroperitoneal bleeding from a giant adrenal lipoma with review of literature. *Asian J Surg.* 2009;32:172-6.
- García S. Lipoma adrenal. *Rev Mex Urol.* 2007;67:108-12.
- Lesbats-Jacquot V, Cucchi JM, Amoretti N, Novellas S, Chevallier P, Bruneton JN. *Clin Imaging.* 2007;31:335-9.
- Bedri S, Erfanian K, Schwaitzberg S, Tischler AS. Mature cystic teratoma involving adrenal gland. *Endocr Pathol.* 2002;13:59-64.
- Montone KT, Rosen M, Siegelman ES, Fogt F, Livolsi VA. Adrenocortical neoplasms with myelolipomatous and lipomatous metaplasia: Report of 3 cases. *Endocr Pract.* 2009;15:128-33.
- Fajardo R, Kattah L, Rojas I, Jaimes OL, Perdomo CF. Mielolipoma suprarrenal: reporte de un caso y revisión de la literatura. *Rev Colomb Cir.* 2009;24:123-9.
- Bruno O, Gómez R. Patología suprarrenal. Tercer Consenso Argentino sobre patologías endocrinológicas. *Revista Argentina de Endocrinología y Metabolismo (RAEM).* 2009;46:55-64.
- Castillo O, Cortés O, Kerkebe M, Pinto I, Arellano L, Contreras M. Cirugía laparoscópica en el tratamiento de enfermedades adrenales: experiencia en 200 casos. *Actas Urol Esp.* 2006;30:926-32.

32. Lee J, El-Tamer M, Schifftner T, Turrentine FE, Henderson WG, Khuri S, *et al.* In: Open and laparoscopic adrenalectomy: Analysis of the National Surgical Quality Improvement Program. *J Am Coll Surg.* 2008;206:953-9.
33. Hazzan D, Shiloni E, Golijanin D, Jurim O, Gross D, Reissman P. Laparoscopic vs. open adrenalectomy for benign adrenal neoplasm. *Surg Endosc.* 2001;15:1356-8.
34. Gumbs AA, Gagner M. Laparoscopic adrenalectomy. *Best Pract Res Clin Endocrinol Metab.* 2006;20:483-99.
35. Berber E, Tellioglu G, Harvey A, Mitchell J, Milas M, Siperstein A. Comparison of laparoscopic transabdominal lateral versus posterior retroperitoneal adrenalectomy. *Surgery.* 2009;146:621-6.
36. Wang B, Ma X, Li H, Shi T, Hu D, Fu B, *et al.* Anatomic retroperitoneoscopic adrenalectomy for selected adrenal tumors >5 cm: Our technique and experience. *Urology.* 2011;78:348-52.
37. Assalia A, Gagner M. Laparoscopic adrenalectomy. *Br J Surg.* 2004;91:1259-74.
38. Ramacciato G, Nigri GR, Petrucciani N, Di Santo V, Piccoli M, Buniva P, *et al.* Minimally invasive adrenalectomy: A multicenter comparison of transperitoneal and retroperitoneal approaches. *Am Surg.* 2011;77:409-16.
39. Lezoche E, Guerrieri M, Crosta F, Lezoche G, Baldarelli M, Campagnacci R. Flank approach versus anterior sub-mesocolic access in left laparoscopic adrenalectomy: A prospective randomized study. *Surg Endosc.* 2008;22:2373-8.

Correspondencia: María Claudia Abaúnza, MD
 Correo electrónico:
 maria.abaunza@unisabana.edu.co
 Chía, Colombia