

Caycedo-García, D.J.

Beneficios de la distracción mandibular en neonatos con apnea del sueño

Cirugía Plástica Ibero-Latinoamericana, vol. 39, núm. 4, octubre-diciembre, 2013, pp. 411-417

Sociedad Española de Cirugía Plástica, Reparadora y Estética

Madrid, España

Disponible en: <http://www.redalyc.org/articulo.oa?id=365533932012>

Cirugía Plástica
Ibero-Latinoamericana

Cirugía Plástica Ibero-Latinoamericana,

ISSN (Versión impresa): 0376-7892

ciplatin@gmail.com

Sociedad Española de Cirugía Plástica,

Reparadora y Estética

España

Beneficios de la distracción mandibular en neonatos con apnea del sueño

Benefits of mandibular distraction on newborn infants with sleep apnea



Caycedo-García, D.J.

Caycedo-García, D.J.*

Resumen

La apnea obstructiva del sueño o hipoventilación obstructiva en neonatos, es distinta que en los adultos y también lo son su presentación, etiología y tratamiento. Se considera apnea del sueño cuando se produce 1 episodio de apnea por hora de más de 10 segundos de duración, con saturación menor del 87% e incremento del CO_2 . Existen varias causas, pero los factores anatómicos y neurofuncionales son la base del problema respiratorio superior que produce fallos en las fuerzas que contraen y dilatan la vía aérea. La retromicrognatia como causa anatómica, puede ser aislada o sindrómica. La hipoxemia y la hipercapnia aumentan la presión negativa intratorácica del paciente con la consecuencia de daño celular sin que se pueda cuantificar la gravedad de la lesión cerebral en esta etapa neonatal.

En el presente estudio, observacional descriptivo, entre los años 2000 y 2011, en una serie de 49 pacientes neonatos de la Unidad de Cuidados Intensivos del Recién Nacido del Hospital Universitario del Valle y del Centro Médico Imbanaco de la ciudad de Cali, Colombia, pretendemos evidenciar los beneficios del tratamiento precoz de los neonatos que presentan retromicrognatia y apnea obstructiva o hipoventilación obstructiva, intervenidos quirúrgicamente mediante corticotomía, colocación de distractores y elongación mandibular, logrando que la apnea obstructiva desapareciera en un tiempo no superior a una semana y que la mejoría clínica de los recién nacidos con este diagnóstico fuera evidente, evitando la traqueotomía y las posibles complicaciones y secuelas por hipoxia cerebral, a la vez que disminuyó la estancia hospitalaria.

Palabras clave Apnea neonatos,
Distracción mandibular,
Osteogénesis, Pierre Robín.

Código numérico 24490-2552-2322

Abstract

The obstructive sleep apnea or obstructive hypoventilation in neonates is different than on adults, therefore the presentation, etiology and treatment are different too; it's considered sleep apnea 1 episode an hour for more than 10 seconds, with saturation lower than 87% and increment of CO_2 . There are several etiological causes but anatomical and neurophysiological factors are the basis of upper respiratory problem that produces failures that produces forces that tighten and relax the airway. Retromicrognathia as the anatomical cause can be isolated or syndromic. Hypoxemia and hypercapnia increase the intrathoracic negative pressure with the consequence of cell damage without being able to quantify the severity of brain injury in the neonatal period. We present an observational descriptive study, case series conducted between 2000 and 2011, in 49 neonatal patients in the Intensive Care Unit of Valley University Hospital and Imbanaco Medical Center in Cali, Colombia. The study aims to show the benefits of early management of infants who developed retro-micrognathia and obstructive apnea or obstructive hypoventilation, which were surgically treated with corticotomy, placement of distractors and mandibular elongation, getting obstructive sleep apnea disappears in a time no more than a week and that clinical improvement of neonates with this diagnosis, avoiding tracheotomy and possible complications and consequences of cerebral hypoxia, and decreasing hospital stay.

Key words Neonatal apnea,
Mandibular distraction,
Osteogenesis, Pierre Robin.

Numerical Code 24490-2552-2322

* Cirujano plástico. Jefe de Sección Cirugía Plástica, Universidad del Valle, Hospital Universitario del Valle, Centro Médico Imbanaco, Cali, Colombia.

Introducción

La apnea obstructiva del sueño o hipoventilación obstructiva (AOS / HVO), es una de las complicaciones más severas en neonatos con retrognatia y micrognatia; la obstrucción respiratoria y sus consecuencias son causa del alto riesgo de muerte neonatal, de estancias hospitalarias prolongadas y de un coste elevado para la familia y para el sector salud. En las unidades de recién nacidos, el tratamiento de este tipo de pacientes es controvertido y no existe un protocolo de tratamiento establecido, empleándose desde la posición del neonato en decúbito ventral hasta la fijación con sutura de la lengua al mentón (Fig. 1), métodos todos ellos no permanentes ni definitivos, hasta llegar a la necesidad de intubación traqueal prolongada con posibilidad de traqueotomía. Estos métodos llevan al rápido deterioro del paciente e incluso a su fallecimiento.

El desconocimiento de la distracción mandibular como método para resolver de forma definitiva la apnea obstructiva es un factor de riesgo que favorece la alta morbilidad y mortalidad de estos pacientes en las unidades neonatales. Codivilla (1) en 1905, fue uno de los primeros autores en presentar un alargamiento de huesos largos y posteriormente, en 1951, Ilizarov (2) demostró en sus investigaciones que la tracción gradual de los tejidos vivos crea fuerzas que mantienen y estimulan la regeneración y el crecimiento óseo, ley conocida como de tensión-estrés. En 1973 Snyder (3) presentó experimentalmente a nivel craneofacial, alargamientos mandibulares con distracción ósea; Aronson (4) en 1989, describió la histología de la distracción osteogénica y en 1990, Karp (5), utilizando diferentes fijadores externos, describió la mínima morbilidad del procedimiento. McCarthy

(6) en 1992, recogió su experiencia en pacientes con hipoplasia mandibular tratados con distractores externos y técnica extraoral. En 1995, Molina y Ortiz-Monasterio (7) presentaron una extensa serie de casos de pacientes con hipoplasia mandibular en los que emplearon técnica intraoral y distractores externos; a partir de esta fecha, diversos autores (8-10) han confirmado las bondades de la distracción mandibular con distracción osteogénica gradual como tratamiento de la apnea obstructiva producida por retro o micrognatia en neonatos.

Toda esta evidencia científica establece que, si se utiliza en recién nacidos con apnea o hipoventilación obstructiva, la distracción mandibular es la técnica quirúrgica de elección para la resolución definitiva de la patología, disminuyendo la morbilidad y mortalidad de los pacientes y demostrando el beneficio de la relación coste-beneficio, sobre todo si se tienen en cuenta las dificultades económicas que presentan nuestros hospitales.

Además el objetivo primordial de este estudio es el contribuir al conocimiento e implementación de esta técnica en todas las unidades de cuidados intensivos neonatales en las que, aunque es una patología poco frecuente, 1/8.500 nacidos vivos, cuando se presenta, es una urgencia que se debe resolver de forma inmediata por las consecuencias que conlleva la hipoxia a tan temprana edad, sin que haya lugar para que el paciente se deteriore a tal punto que el procedimiento quirúrgico esté contraindicado por otros factores diferentes a la alteración mandibular propiamente dicha.

Material y Método

Realizamos un estudio sobre 49 neonatos de la Unidad de Cuidados Intensivos Neonatales (CIRENA) del Hospital Universitario del Valle y del Centro Médico Imbanaco, Cali, Colombia, con edades comprendidas entre los 2 y los 38 días (1 prematuro de 33 semanas), 32 niños y 17 niñas (Gráfico 1), entre los años 2000 y 2011.

Seleccionamos aquellos neonatos en los que se solicitó interconsulta a Cirugía Plástica y que cumplieron con los siguientes criterios de inclusión: paciente neonato (1-30 días de edad), que presenta retrognatia, micrognatia o que cumple todos los criterios diagnósticos de Se-

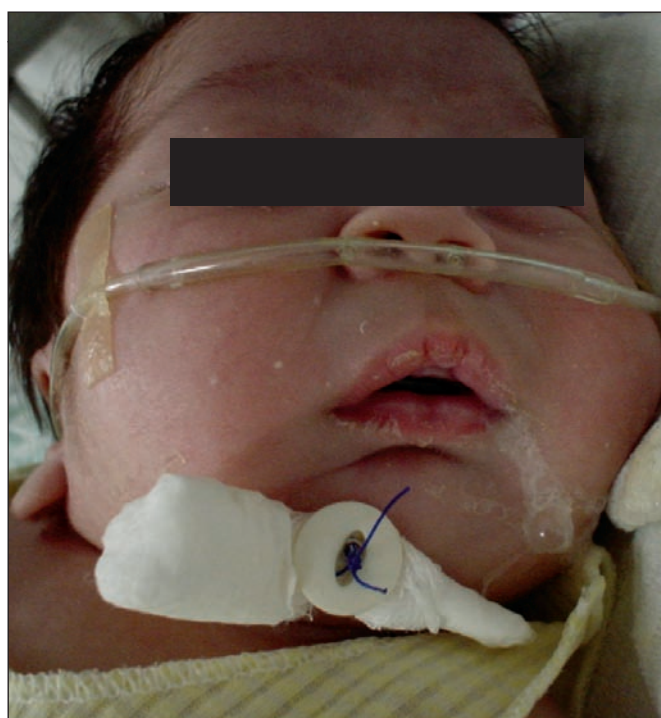

Fig. 1. Fijación lingual al mentón

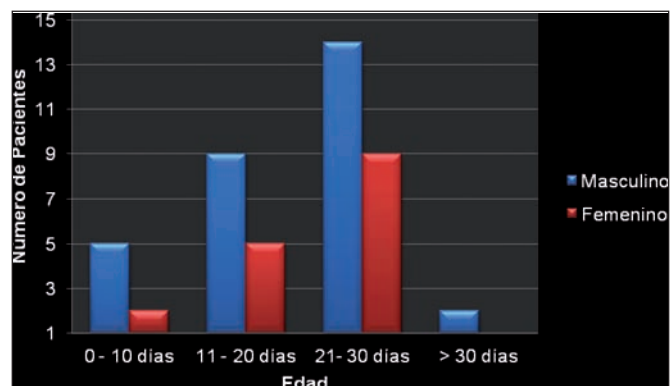

Gráfico 1. Distribución por edad y género. Total 49 pacientes.

cuencia de Pierre Robin, (retrognatia, glosptosis y fisura de paladar) con apnea obstructiva / hipoventilación obstructiva (AOS/HVO), de origen periférico y cuyo representante legal, (padre y/o madre), autoriza su inclusión en el estudio. Excluimos a los neonatos con criterio diagnóstico de apnea obstructiva de origen neurológico central o que en el momento de la solicitud de interconsulta presentan temperatura superior a 38.2 °C por la posibilidad de cuadro infeccioso que contraindicaría el procedimiento.

Para todos los incluidos en el estudio realizamos hemograma, radiografía de tórax, medida de gases arteriales, monitoreo de saturimetría de 8 horas, peso y talla cada 24 horas. En 5 pacientes realizamos estudio del sueño, polisomnografía y esofagometría. Solicitamos autorización de cirugía mediante consentimiento informado por escrito al representante legal del neonato y decidimos el momento de llevar a cabo la cirugía con el neonatólogo.

Una vez incluidos los pacientes en el estudio y tras haberse realizado la cirugía, iniciamos la distracción mandibular a razón de 1 mm al día, (0.5 mm cada 12 horas), en un promedio de 12 días, hasta alcanzar una elongación mandibular que indicara oclusión máxilo-mandibular tipo III de Angle.

El Servicio de Anestesiología (Fig. 2) valoró el grado de dificultad para la intubación de los neonatos y determinó la posibilidad de utilizar o no fibroscopio así como el control radiográfico posterior a la cirugía.

Realizamos fotografías de frente y de los dos perfiles de los pacientes previa autorización de los padres. El tutor externo (distractor) utilizado fue el distractor *baby* de Molina, unidireccional, con 2 clavos cortos no transfixiantes proximales y 1 clavo largo distal transfixiante con punta autorroscante.

Técnica quirúrgica

Bajo anestesia general e intubación orotraqueal con apoyo de fibroscopio, fijamos el tubo en la línea media desplazado hacia arriba. Marcamos el ángulo mandibular en la piel y el lugar de la incisión 1 cm. por debajo del reborde submandibular con una longitud de 3 cm (incisión de Risdom). Infiltramos con lidocaína al 1% con epi-

nefrina. Incidimos la piel hasta tejido celular subcutáneo, y con disección roma llegamos hasta el ángulo mandibular en el plano supraperióstico; incidimos y disecamos 2 cm. a distal y proximal en el plano subperióstico en el ángulo y marcamos el lugar de la corticotomía desde el borde superior hasta el borde inferior. Percutáneamente, pasamos el clavo corto autorroscante proximal a 1 cm. del sitio de la corticotomía, en ambos lados. Colocamos el clavo largo transfixiante a 1 cm. distal de la marcación de la corticotomía de forma percutánea y atravesamos de lado a lado la mandíbula. Con sierra oscilante, realizamos una corticotomía de la tabla externa en el ángulo mandibular siguiendo una dirección oblicua de arriba hacia abajo y de adelante hacia atrás (Fig. 3). Colocamos el distractor externo (Fig. 4) y fijamos los tornillos respectivos, realizando una distracción de 2 vueltas completas, correspondientes a 1 mm., para comprobar la movilización de los fragmentos mandibulares. Finalmente comprobamos la hemostasia y realizamos el cierre de la herida por planos.

El paciente puede regresar a la Unidad de Cuidados Intensivos Neonatales extubado. Este procedimiento quirúrgico tuvo en el grupo de pacientes una duración promedio de 30 minutos.

En el seguimiento de la distracción llevamos un registro único donde anotamos el día, la hora, el número de milímetros elongados y la distancia interoclusal.

El control postoperatorio de las fases de distracción se realizó de la siguiente manera: fase de latencia, 24 horas postoperatorias; fase de activación, 1 mm por día durante 12 días en promedio; y fase de consolidación, el doble de tiempo de la fase de activación, es decir, 24 días sin movilizar y luego, retirada del distractor.

RESULTADOS

La presentación clínica en todos los casos de nuestro grupo de estudio fue evaluada por Neonatología, encontrando 3 pacientes que presentaban Secuencia de Pierre Robin como parte del Síndrome de Moebius, mientras que en los otros 46 pacientes la Secuencia de Pierre Robin se presentó de forma aislada.

La intervención quirúrgica se llevó a cabo en los 3

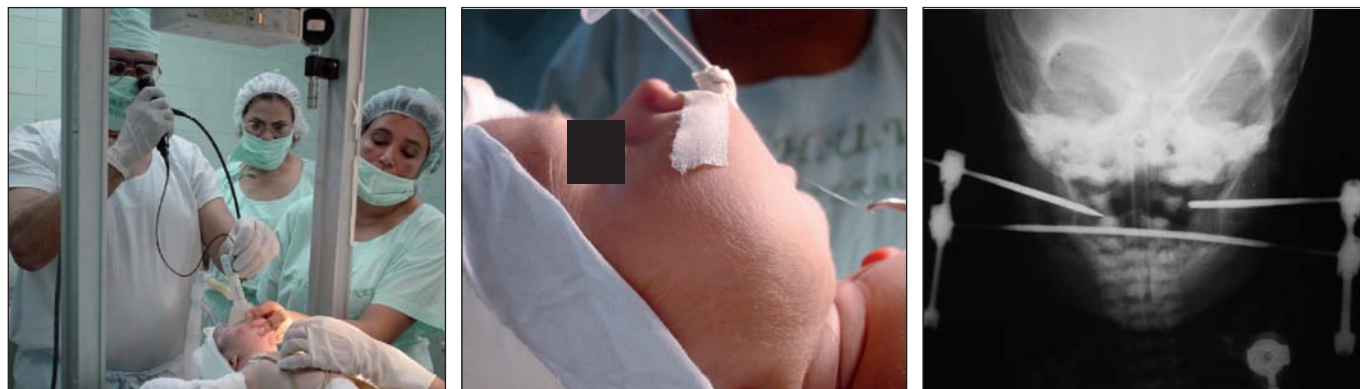

Fig. 2. Intubación con fibroscopio y radiografía de control postoperatorio inmediato.

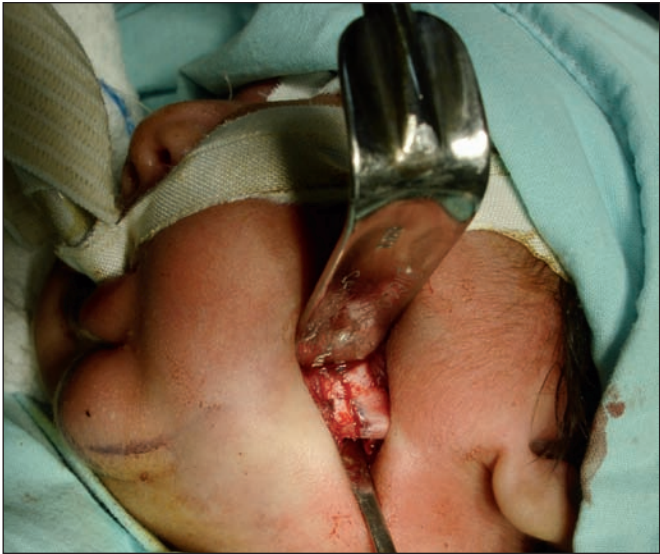

Fig. 3. Corticotomía del ángulo mandibular.

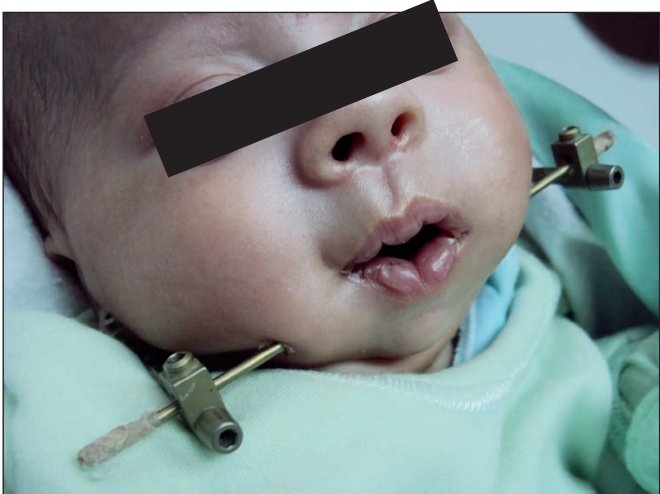
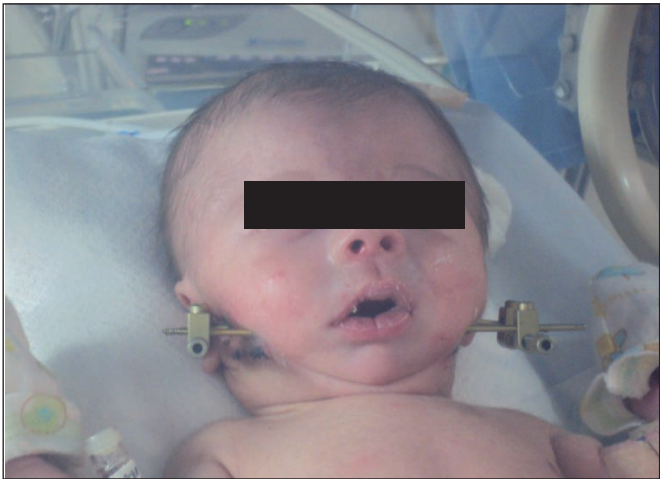
Fig. 4. Distractor colocado. Postoperatorio inmediato y a las 2 semanas que pone en evidencia la distracción.

días siguientes a la interconsulta, previa verificación del estado clínico y evaluación anestésica con una duración promedio de 30 minutos. Las fases de la distracción se cumplieron en todos los pacientes; la activación de 12 días (Fig. 4) y luego la fase de consolidación, se completaron duplicando el tiempo de la fase de activación, siempre sobrecorrigiendo la relación maxila-mandibular

hasta llevarlos a una oclusión tipo III y retirando el distractor en quirófano, con sedación y sin necesidad de intubación (Fig. 5).

La sintomatología respiratoria mejoró rápidamente al 4º día como promedio y desapareció al 8º día de postoperatorio excepto en 4 pacientes que fallecieron en los días siguientes por causas diferentes al problema de apnea de sueño (Gráfico 2). La causa probable de estos fallecimientos fue sepsis neonatal con compromiso multisistémico. Del total de pacientes intervenidos, 32 fueron extubados en el momento de finalizar la cirugía o en los 2 primeros días de postoperatorio inmediato; 9 pacientes

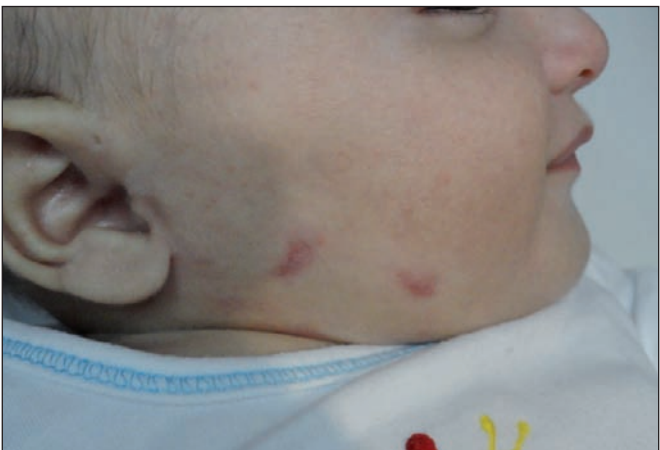
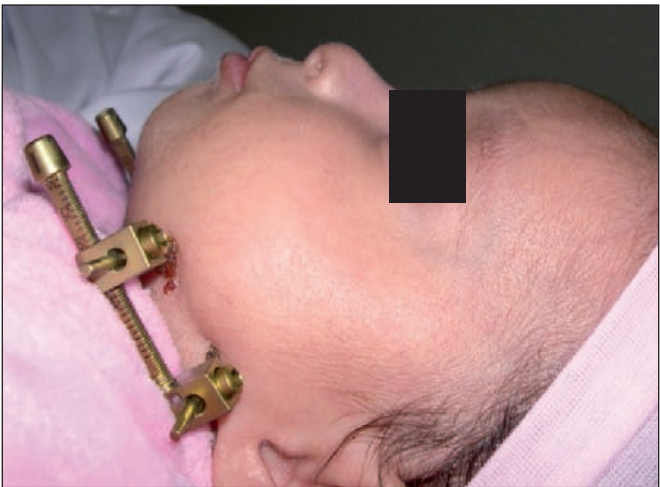
Fig. 5. Final de la distracción. Fase de consolidación con el distractor y sin el distractor con corrección de la retromicrognatia.

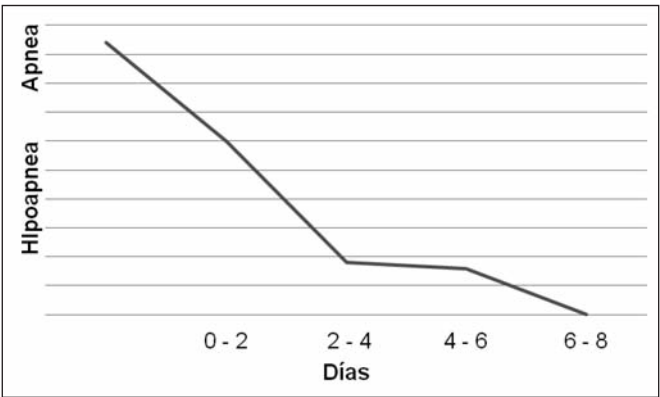


Gráfico 2. Evolución de los síntomas respiratorios en 45 pacientes, de los cuales 4 fallecen por causas diferentes a la apnea del sueño.

Discusión

lo fueron al cuarto día y 4 pacientes requirieron intubación prolongada durante 5 días más sin complicaciones (Gráfico 3).

Evidenciamos cambios faciales al terminar la fase de activación, cambios que se mantuvieron en los pacientes a los que pudimos realizar un seguimiento a largo plazo de entre 3 años como mínimo y 8 años como máximo, sin encontrar problemas respiratorios ni trastornos en la deglución (Fig. 6-8).

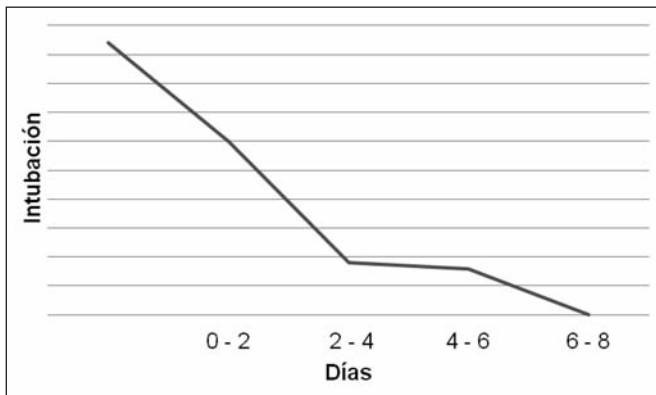


Gráfico 3. Duración de la intubación en el postoperatorio de la distracción: 4 pacientes que continúan intubados después del cuarto día y 4 pacientes que fallecieron, no fueron extubados.

No están medidas las consecuencias a largo plazo de la hipoxia cerebral en los neonatos, así como tampoco se ha podido determinar el alcance de los efectos deletéreos en el desarrollo físico de los pacientes que presentan retrognatia y micrognatia con apnea de sueño. El riesgo de mortalidad se incrementa cuando no se tiene en cuenta realizar la distracción mandibular en neonatos o se intentan otras medidas que hasta el momento no han demostrado una resolución efectiva del imbalance de las estructuras anatómicas constrictoras y dilatadoras que causan las alteraciones respiratorias y deglutorias.

En la actualidad, el tratamiento de la apnea del sueño es controvertido y no existe un protocolo establecido que resuelva el problema de forma definitiva. En algunas ocasiones se hace necesaria la traqueotomía para mantener la vía aérea superior de los neonatos, con las consecuentes complicaciones y riesgos de morbilidad y mortalidad.

Las investigaciones previas (3,5,6) acerca de la distracción ósea gradual en la mandíbula han permitido establecer que, si ésta se utiliza en neonatos con apnea del sueño de origen obstructivo, resulta ser la técnica quirúrgica

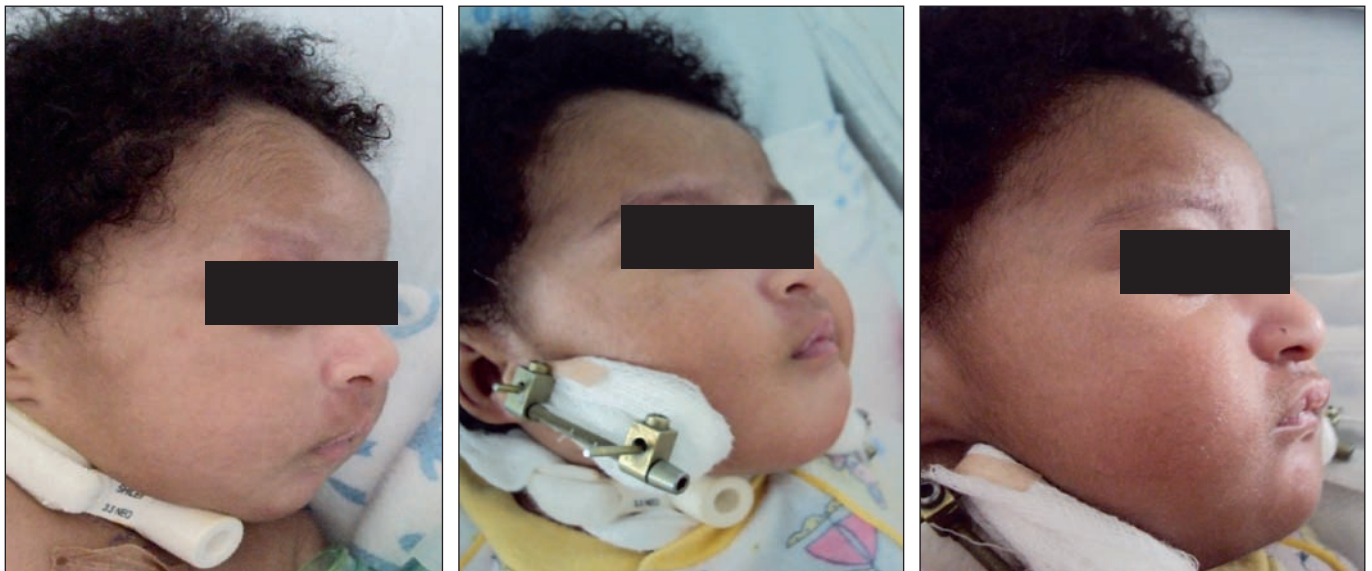

Fig. 6. Caso 1. Preoperatorio, durante la distracción y finalizada la distracción en neonato remitido con traqueotomía.

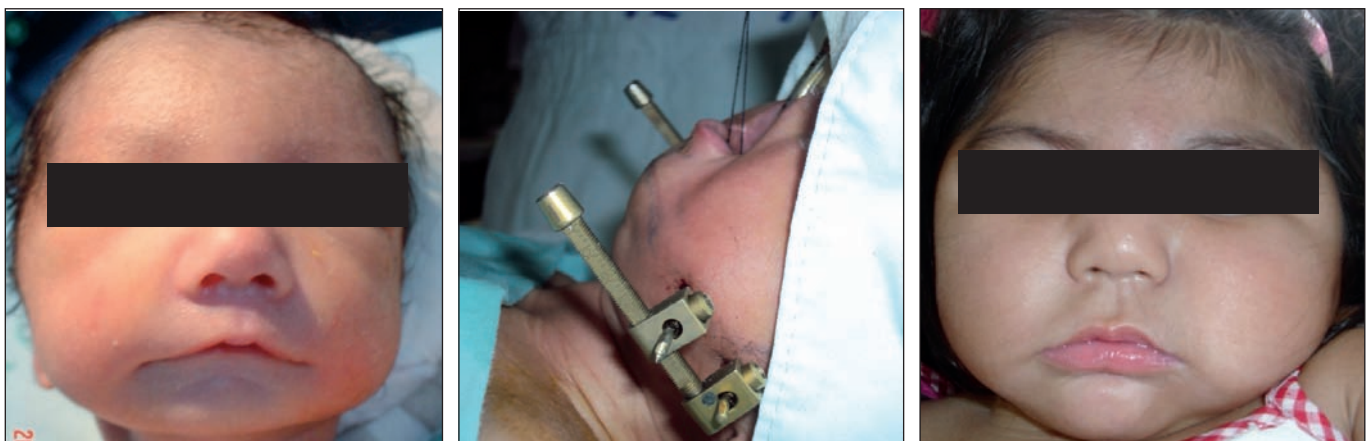

Fig. 7. Caso 2. Pre y postoperatorio inmediato y a los 4 años en paciente con Síndrome de Moebius con Secuencia de Pierre Robin.

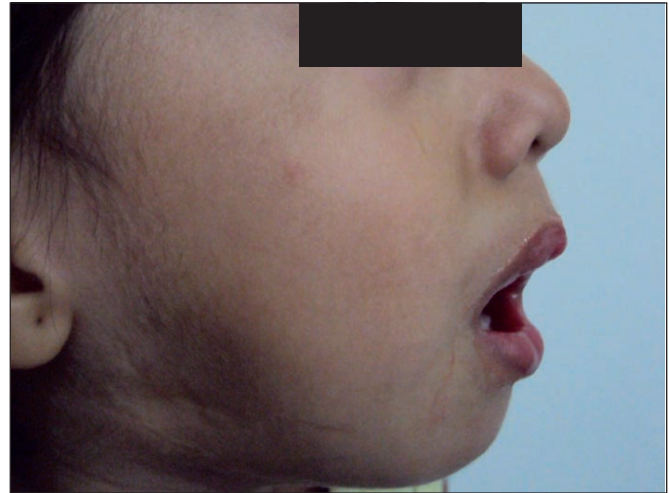
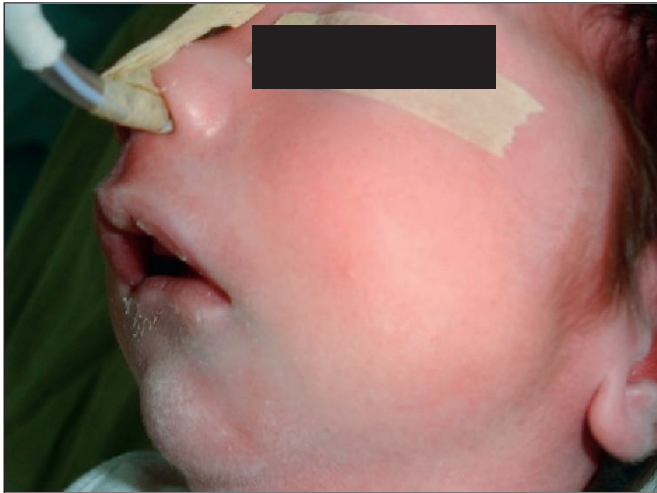
Fig. 8. Caso 3. Pre y postoperatorio a los 3 años en paciente con Secuencia de Pierre Robin aislada.

gica de elección para la resolución definitiva de esta alteración. La relación coste-beneficio y la estancia hospitalaria prolongada teniendo en cuenta las dificultades económicas que presentan nuestros hospitales, convierten a esta alteración en un problema de alto coste tanto para las familias como para el sector salud.

Actualmente, los trabajos al respecto recogen suficientes casos acerca de los efectos de la utilización de la distracción mandibular en neonatos pero no han sido los suficientemente convincentes en las unidades de cuidados intensivos neonatales como para introducir la técnica como protocolo. Con este trabajo pretendemos evidenciar aún más el beneficio y la necesidad de implementar la distracción ósea gradual mandibular como técnica quirúrgica de elección en neonatos con apnea obstructiva del sueño que presentan retrognatia y micrognatia y así poder determinar que la elongación ósea es prioritaria en la desaparición de la apnea del sueño/hipoventilación obstructiva (AOS/HVO). Aunque hay diversos estudios (9) que recogen los efectos de la distracción mandibular, sigue existiendo polémica sobre su utilización en neonatos (10); inclusive se cuestiona por ser un procedimiento invasivo que se debe tener como un recurso y no como una indicación de primera línea. Sin embargo, no es posible determinar con exactitud las consecuencias posteriores de las alteraciones causadas por la hipoxia cerebral, por lo que creemos que la recomendación ideal es tener como prioridad la distracción en la edad neonatal para poder tener la seguridad de que estamos evitando las secuelas de la hipoxia cerebral a más largo plazo. Además, se trata de un procedimiento que se realiza en un corto espacio de tiempo, 30 minutos como promedio, y con la que los resultados se ven rápidamente, en 12 días como promedio.

En nuestra Unidad de Cuidados Intensivos se determinó que la mortalidad en pacientes con apnea de sueño y/o Secuencia de Pierre Robin, ha disminuido desde que aceptaron como tratamiento inicial en estos casos la intervención precoz del cirujano plástico llevando a cabo distracción mandibular y colocación de distractores, ya que si bien ini-

cialmente se consideró que se trataba de un procedimiento agresivo desde el punto de vista de médico, luego vieron que los pacientes intervenidos tuvieron una evolución satisfactoria en comparación con aquellos en los que se practicó solamente tratamiento médico sin cirugía. La mortalidad disminuyó en el 100% de los casos y la estancia en la Unidad se redujo de 1 mes a un promedio de 5 días.

Conclusiones

La distracción mandibular en neonatos es un procedimiento rápido y definitivo para la corrección de la apnea del sueño/hipoventilación obstructiva en neonatos, que además hace posible el evitar en un futuro la aparición de las secuelas en el desarrollo físico y mental de estos pacientes como consecuencia del daño cerebral producido por la hipoxia secundaria a la apnea obstructiva en esta etapa temprana de la vida.

Además mejora los trastornos deglutorios, evita la morbilidad de la traqueotomía y corrige los parámetros antropométricos de la retro/micrognatia y la alteración máxilo-mandibular de forma rápida y permanente.

Dirección del autor

Dr. Diego José Caycedo García
Hospital Universitario del Valle, Universidad del Valle
Consultorio, Carrera 43 A # 5b-18,
Santiago de Cali, Colombia
e-mail: diegojosecaycedo@gmail.com

Bibliografía

1. **Codivilla A.:** On the jeans of lengthening in the coger limbs, muscles and tissues which are shortened through deformity. *Am J Orthop Surg.* 1905; 2, p. 353.
2. **Ilizarov Ga, Devyatov Aa, Kameran Vk.:** Plastic reconstruction of longitudinal bone defects by jeans of compression and subsequent distraction. *Acta Chir Plast.* 1980; 22: 32-41

3. **Snyder Cc, Levine Ga, Swanson Hm, Browne Ez,,:** Mandibular lengthening by gradual distraction: a preliminary report. *Plast Reconstr Surg.* 1973; 51:506-508
4. **Aronson J, Harp Jh.:** Mechanical forces as predictors of healing during tibial lengthening by distraction osteogenesis. *Clin Orthop.* 1994; 301:73-79.
5. **Karp Ns, Thorne CHm, McCarthy Jc, Sissons Ha.:** Bone lengthening in the craneofacial skeleton. *Ann Plast Surg.* 1990; 24:231-237
6. **McCarthy Jc, Schreiber J, Karp N, Thorne CHm, Grayson Bh.:** Lengthening the human mandible by gradual distraction. *Plast Reconstr Surg.* 1992; 89:1-10.
7. **Monasterio F, Drucker M, Molina F, et al.:** Distraction osteogenesis in Pierre Robin sequence and related respiratory problems in children. *J Craniofac Surg.* 2002; 13:79-83.
8. **Rogers Gf., and Mulliken, Jb:** Primary management of severe respiratory compromise in Robin sequence. *Plast. Surg. Forum* 2002; 23: 73.
9. **Danielle D, Jeffrey Lm.:** Mandibular distraction osteogenesis for Pierre Robin sequence: what percentage of neonates needs it? *J Craniofac Surg.* 2008; 19:1237-1243.
10. **Denny A., and Kalantarian B.:** Mandibular distraction in neonates: A strategy to avoid tracheostomy. *Plast. Reconstr. Surg.* 2002; 109: 896-904