

Cirugía Plástica
Ibero-Latinoamericana

Cirugía Plástica Ibero-Latinoamericana

ISSN: 0376-7892

ciplaslatin@gmail.com

Sociedad Española de Cirugía Plástica,
Reparadora y Estética
España

Muñoz i Vidal, J.; García Gutiérrez, J.J.; Gabilondo Zubizarreta, F.J.
Organización en el tratamiento del traumatismo panfacial y de las fracturas complejas del tercio medio
Cirugía Plástica Ibero-Latinoamericana, vol. 35, núm. 1, enero-marzo, 2009, pp. 43-54
Sociedad Española de Cirugía Plástica, Reparadora y Estética
Madrid, España

Disponible en: <http://www.redalyc.org/articulo.oa?id=365537844010>

- Cómo citar el artículo
- Número completo
- Más información del artículo
- Página de la revista en redalyc.org

redalyc.org

Sistema de Información Científica
Red de Revistas Científicas de América Latina, el Caribe, España y Portugal
Proyecto académico sin fines de lucro, desarrollado bajo la iniciativa de acceso abierto

Organización en el tratamiento del traumatismo panfacial y de las fracturas complejas del tercio medio

Organization of treatment in panfacial trauma and complex midfacial fractures



Muñoz i Vidal, J.

Muñoz i Vidal, J.*, García Gutiérrez, J.J.**, Gabilondo Zubizarreta, F.J.***

Resumen

El manejo del traumatismo panfacial y del tercio medio facial requiere, no sólo del conocimiento de los principios y técnicas básicas de osteosíntesis, sino de un protocolo de actuación reglado antes del acto quirúrgico y adaptado a cada paciente. En este artículo ilustramos la reducción y osteosíntesis de las fracturas, la secuencia quirúrgica y el manejo postoperatorio del traumatismo panfacial y de las fracturas complejas de tercio medio facial en nuestro hospital.

Analizamos un total de 102 pacientes tratados durante los años 2005 y 2006; de ellos, 14 pacientes mostraban fracturas complejas de tercio medio facial, 4 asociadas a otras fracturas de mandíbula o tercio superior facial producidas por fuerzas de alta energía. El grado de éxito lo determinamos por la ausencia de limitación de la motilidad ocular, vía aérea permeable, la correcta mordida-oclusión con mínima secuela estética y la no alteración final de las dimensiones craneofaciales. La prioridad absoluta será enfocar estos pacientes de manera multidisciplinar. La complejidad de estos casos da poco margen a la improvisación por lo que realizar una correcta anamnesis, exploración y planificación quirúrgica es absolutamente necesario.

Todo esto nos permitirá lograr una reconstrucción anatómica ósea tridimensional, la estabilidad de los focos de fractura y la preservación de los órganos en ellos contenidos o implicados, de acuerdo con las medidas antropométricas previas del paciente, con una mínima consecuencia estética y en un único tiempo quirúrgico.

Palabras clave Traumatismo facial. Traumatismo orbital. Fijación rígida interna.

Código numérico 202-2024

Abstract

Managing of Panfacial and midface trauma requires not only basic knowledge of osteosynthesis principles; an order of treatment should be developed by surgeon before surgery and it must be made for each patient. In this article we report the methodology of reduction, fixation and treatment planning of panfacial and midface trauma in our hospital.

We analyse 102 facial trauma treated by our department between 2005 and 2006. There were 14 patients with midface high energy trauma, 4 of those associated to mandible or upper face subunit fractures. Extraocular motility, air way, correct occlusal relationship, minimum aesthetic sequel and correct recreating of facial dimensions define our goals. A multidisciplinary approach to these patients is imperative. Due to the complexity of these cases, there is not place allowed for improvisation and a previous accurate anamnesis, exploration and order of treatment is absolutely required.

This leads to a proper management, an anatomic bone three-dimensional reconstruction, preservation of soft structures according to previous patient's anthropometry and minimum aesthetic sequel in a single surgery time.

Key words Facial trauma. Orbital trauma. Internal rigid fixation.

Numeral Code 202-2024

* Médico Interno Residente.

** Médico Adjunto.

*** Jefe de Servicio.

Servicio de Cirugía Plástica y Grandes Quemados del Hospital de Cruces, Servicio Vasco de Salud. Baracaldo (Vizcaya). España.

Introducción

El manejo del traumatismo panfacial y del tercio medio facial requiere no sólo del conocimiento de los principios y técnicas básicas de osteosíntesis sino de un protocolo de actuación reglado antes del acto quirúrgico y adaptado a cada paciente (1, 2). En este artículo ilustramos la reducción y osteosíntesis de las fracturas, la secuencia quirúrgica y el manejo postoperatorio del traumatizado panfacial y de las fracturas complejas de tercio medio facial.

Analizamos un total de 102 pacientes que presentaban fracturas de macizo facial y fueron tributarios de tratamiento con material de osteosíntesis durante los años 2005 y 2006 en nuestro Servicio de Cirugía Plástica y Grandes Quemados del Hospital de Cruces en Baracaldo, Vizcaya (España).

Entendemos la fractura panfacial según la definición que propuso Manson (3): *“Las fracturas panfaciales comprometen las dos mitades faciales separadas por una fractura en el nivel LeFort I”*.

En nuestro entorno, los accidentes laborales y de automoción son la etiología más frecuente de este tipo de fracturas. El tratamiento del traumatismo panfacial y de tercio medio facial requiere una planificación quirúrgica adecuada. El grado de éxito en el tratamiento lo determinamos por la ausencia de limitación de la motilidad ocular, vía aérea permeable, la correcta mordida-oclusión con mínima secuela estética y la no alteración final de las dimensiones craneofaciales. En todos nuestros casos logramos una movilización activa mandibular en menos de 3 semanas. Exponemos también los errores más frecuentes en el manejo de estos pacientes así como, según nuestra experiencia, la forma de evitarlos.

Material y método

Analizamos un total de 102 pacientes que presentaban fracturas de macizo facial y fueron tributarios de tratamiento con material de osteosíntesis a lo largo de un periodo de 2 años. De ellos 14 pacientes mostraban fracturas complejas de tercio medio facial, 4 de ellos asociadas a otras fracturas de mandíbula o tercio superior facial producidas por fuerzas de alta energía. En este artículo ilustramos 3 casos que estrictamente responden al término fractura panfacial. El paciente tipo de nuestra serie corresponde a un varón joven en plena edad laboral (72%). La edad media de nuestros casos fue de 42,4 años. La estancia media hospitalaria fue de 8,6 días. Un 35% presentaba traumatismo craneoencefálico grave asociado con estancia media en la Unidad de Cuidados Intensivos de 4 días. Un caso presentó pérdida ocular por estallido orbitario que requirió prótesis ocular.

La causa más frecuente de este tipo de fracturas en nuestro medio en los varones es el accidente de tráfico seguido de los accidentes laborales; en las mujeres en cambio, el intento autolítico es la segunda causa más frecuente. Tras la estabilización en el área de urgencia hospitalaria todos los pacientes fueron operados de forma programada. Hasta la fecha (dos años después) en ningún caso ha sido necesario retirar el material de osteosíntesis.

Las complicaciones más frecuentes sufridas fueron parestesias y disestesias del nervio infraorbitario 4 casos, 1 caso de secuelas en la oclusión y 1 caso de secuelas funcionales en la articulación temporomandibular (ATM) secundarias a la osteosíntesis.

En pacientes edéntulos, en los que no se inició la secuencia quirúrgica con la fijación intermaxilar con alambres y tornillos (FIM) se produjo alteración en la proyección anterior del tercio medio facial (retrusión) y diástasis a nivel frontomalar. Un caso fue remitido a nuestro Servicio de forma diferida tras ser intervenido en otro centro para tratamiento de secuelas y fue necesaria la aplicación de injertos óseos de calota para su tratamiento. En todos los casos con implicación mandibular se logró una movilización activa en menos de 3 semanas.

Presentamos a continuación 3 casos clínicos que responden estrictamente al término fractura panfacial, a modo ilustrativo del total de la serie analizada.

Caso 1

Varón de 56 años con traumatismo panfacial tras impacto de plancha de acero en ámbito laboral. Presenta fractura de huesos propios con desviación de tabique, fractura de tabla externa de senos frontales, fractura bilateral de suelo de órbita sin herniación de contenido, fractura de todas las paredes de senos maxilares, fractura palatina derecha, fractura de apófisis pterigoides izquierda y fractura sinfisaria de mandíbula con acabalgamiento; laceración en la región mentoniana e intercantal, sirviendo esta última como vía de abordaje para la reducción y osteosíntesis del seno frontal (4) (Fig. 1, 2) y hematoma subdural, por lo que tras taponamiento nasal fue necesaria intubación orotraqueal e ingreso con ventilación mecánica.

Bajo anestesia general se procedió a la desinfectación maxilar con fórceps de Rowe y fijación intermaxilar. Se abordó el maxilar inferior mediante una vía vestibular inferior realizando la reducción y fijación de la fractura con placa de 2.4 caudalmente y placa de 2.0 cranealmente con tornillos monocorticales. El tercio medio facial se abordó simultáneamente mediante una vía vestibular superior bilateral y dos incisiones subciliares. En primer término se trató el marco orbitario mediante reducción y osteosíntesis con placas en reborde orbitario de 1.5, de longitudes distintas adap-

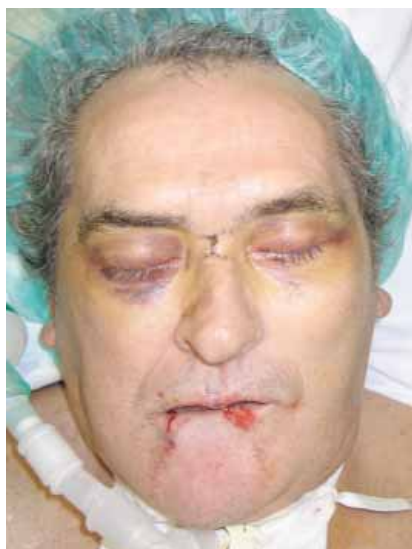

Fig. 1. Caso 1, estado del paciente al ingreso hospitalario.

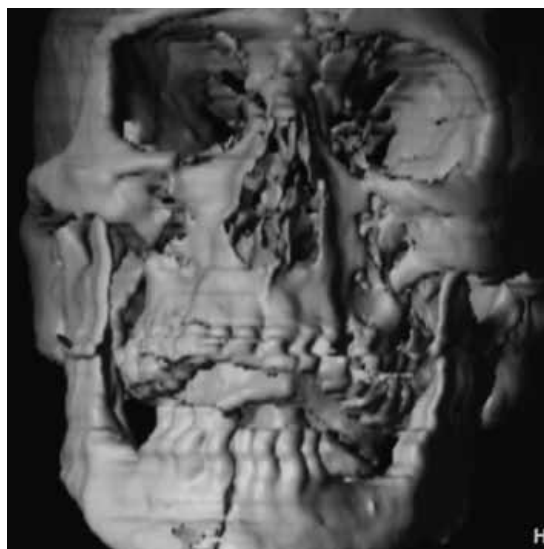


Fig. 2. TAC con reconstrucción 3D realizado al ingreso.

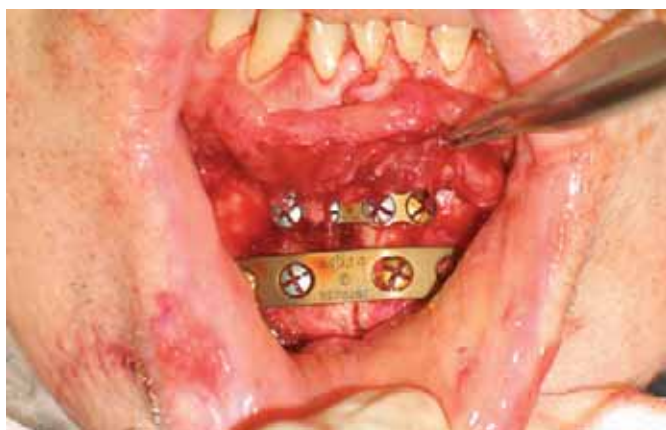

Fig. 3. Detalle de la reducción y osteosíntesis de la fractura sinfisaria de mandíbula.

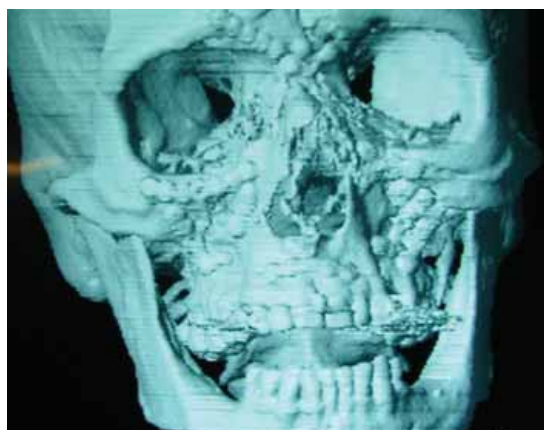


Fig. 4. TAC con reconstrucción 3D mostrando la reducción y osteosíntesis de las fracturas.



Fig. 5. Control postoperatorio a los 5 meses de la intervención.

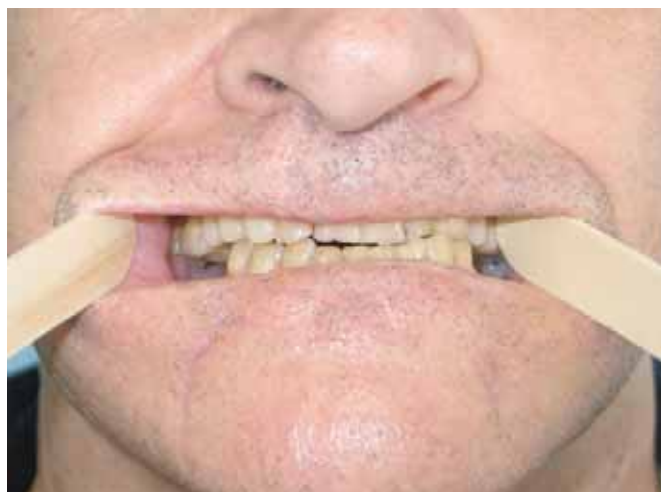

Fig. 6. Detalle de la oclusión.

tadas al defecto. La reducción y osteosíntesis de la pared anterior del seno frontal se abordó a través de la herida intercantal que presentaba al ingreso con una placa en L de 1.5. Finalmente se reconstruyeron los arbotantes verticales pterigoideomaxilar, maxilomalar y nasofrontal mediante placas en Y y L de tercio medio

de 2.0. Los fragmentos óseos de las paredes anteriores del seno maxilar se repusieron y fijaron con el material de osteosíntesis (alambre); no fueron necesarios injerto u otro tipo de material para su reconstrucción. La fractura sagital maxilar se trató con una placa de 4 agujeros con puente de 2.0 (Fig. 3-6).

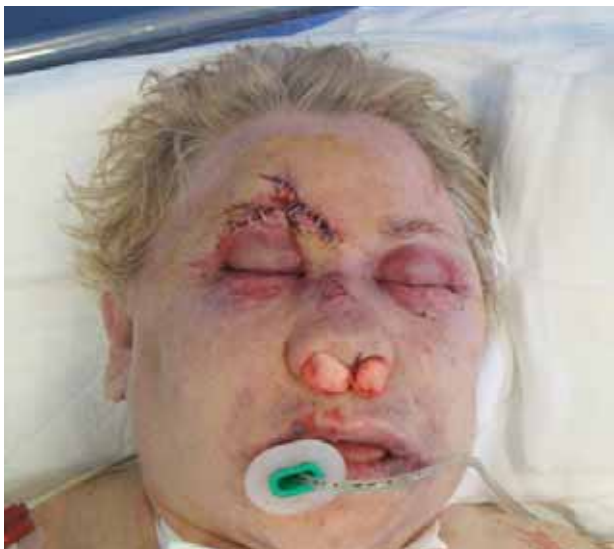

Fig. 7. Caso 2, estado del paciente al ingreso hospitalario.

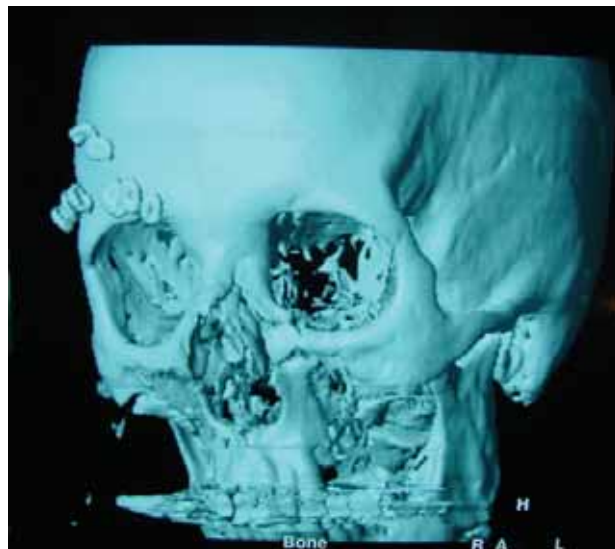


Fig. 8. TAC con reconstrucción 3D mostrando las fracturas en el momento del ingreso.

Caso 2

Mujer de 57 años politraumatizada tras intento autolítico. Presentaba fractura del complejo naso-órbito-etmoidal de tipo I izquierda, Lefort I derecho y fractura órbitomalar izquierda; laceración en reborde orbitario superior derecho. Tras taponamiento nasal anteroposterior y sutura de las heridas fue intervenida al sexto día de ingreso hospitalario (Fig.7, 8).

Bajo anestesia general se procedió a una desimpacción mediante fórceps de Rowe, fijación intermaxilar con alambres y tornillos y realización de las vías de abordaje: vestibular bilateral y subciliar izquierda. En primer término se trató la fractura naso-órbito-etmoidal izquierda previa exploración quirúrgica del suelo de órbita. Para ello se utilizó una placa de 1.3 para el marco orbitario, una placa en Y de 3 agujeros y finalmente una placa de 1.3 lineal y en posición más

caudal para reducir y fijar el arbotante frontomaxilar izquierdo. Mediante la misma vía de abordaje y la vestibular superior se procedió a la reducción y osteosíntesis de los arbotantes pterigoideomaxilar y maxilomalar izquierdos con placas de 2.0 en Y y longitudinal respectivamente. Para el tratamiento del tercio medio facial derecho se utilizaron placas de 2.0 , en L para el arbotante maxilomalar derecho y en Y a lo largo del arbotante frontomaxilar. La fijación intermaxilar se retiró intraoperatoriamente (Fig. 9-12).

Caso 3

Varón de 25 años que tras sufrir accidente de circulación presenta fractura de huesos propios nasales, fractura órbitomalar izquierda con distopia malar, fractura órbitomalar derecha, fractura cervical de cóndilo derecho, fractura sagital maxilar entre 1.1 y 2.1,

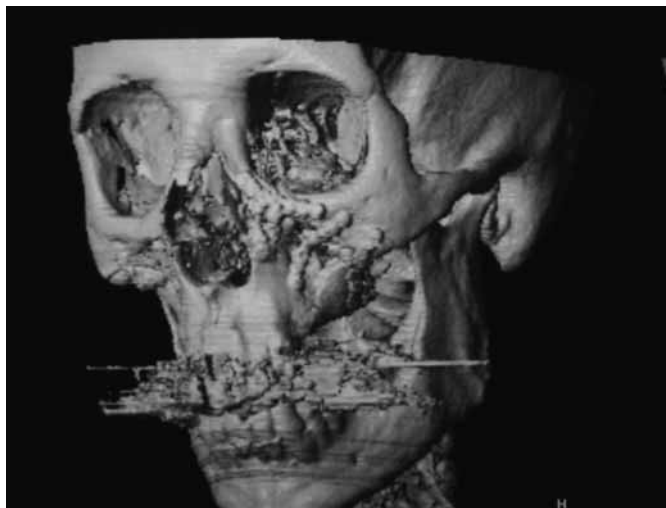


Fig. 9. TAC con reconstrucción 3D tras la reducción y osteosíntesis de las fracturas.

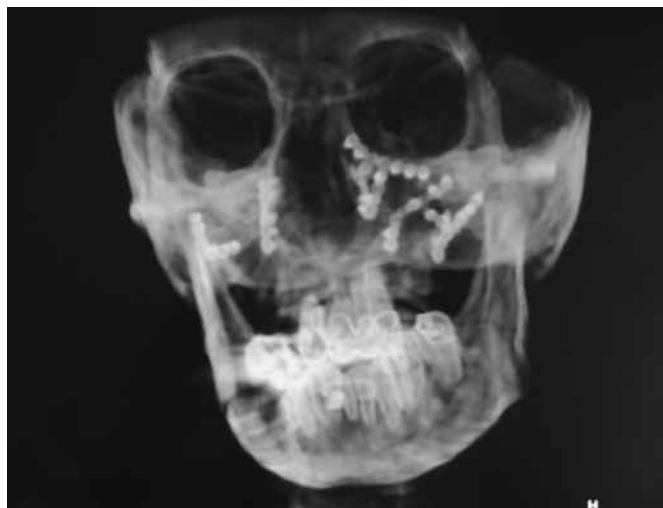

Fig. 10. Imagen radiográfica digitalizada mostrando la osteosíntesis de las fracturas.

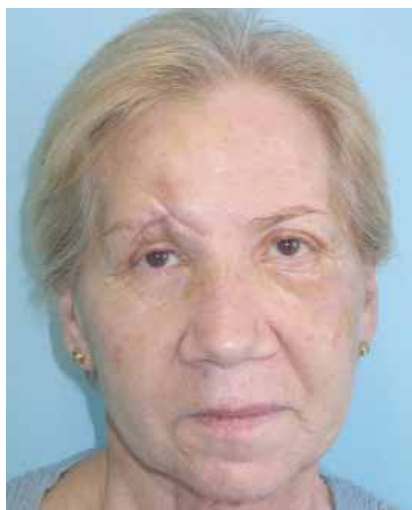

Fig. 11. Postoperatorio a los 5 meses.

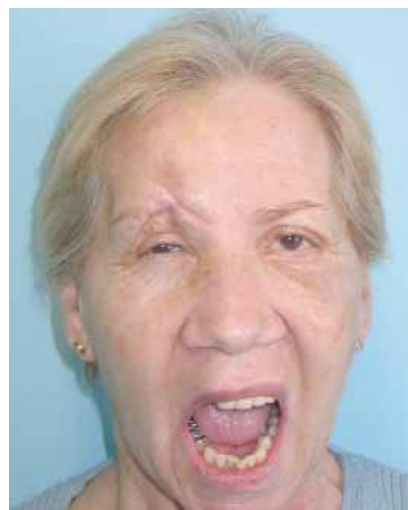

Fig. 12. Detalle de la mordida.

fractura parasinfisaria de mandíbula entre 4.1 y 4.2; presentaba además herida en ceja izquierda y mentón con comunicación oral (Fig. 13-16).

De forma programada y bajo anestesia general se procedió a desimpactar el maxilar mediante fórceps

de Rowe y a una fijación intermaxilar con alambres y tornillos. Mediante una abordaje vestibular inferior se procedió a la reducción y osteosíntesis de la fractura parasinfisaria con una placa de 2.0 y alambre interdentario entre las piezas 4.1 4.2. De nuevo, las vías de

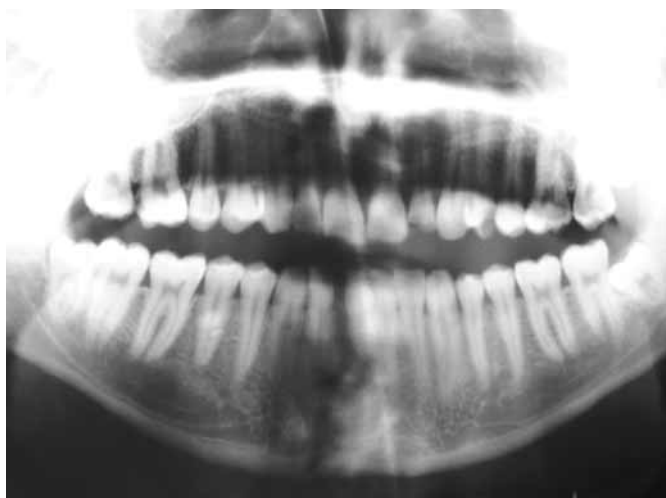

Fig. 13. Ortopantomografía mostrando fractura mandibular entre 4.1 y 4.2.

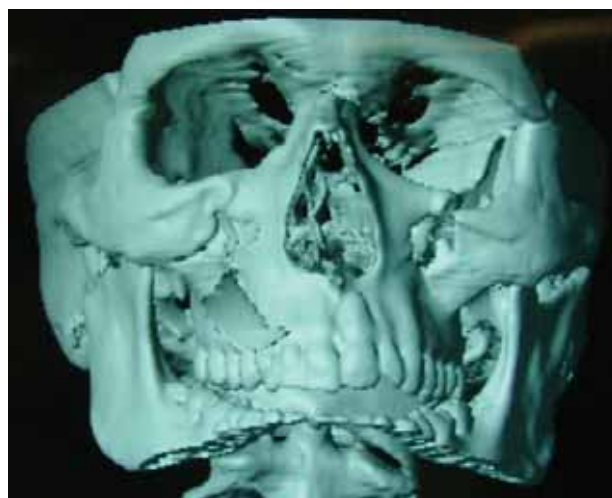

Fig. 14. Reconstrucción 3D al ingreso mostrando importante distopia malar.

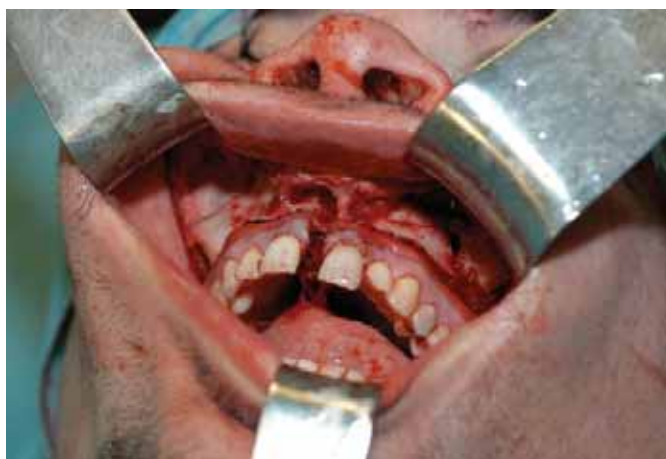

Fig. 15. Detalle de la fractura maxilar sagital.

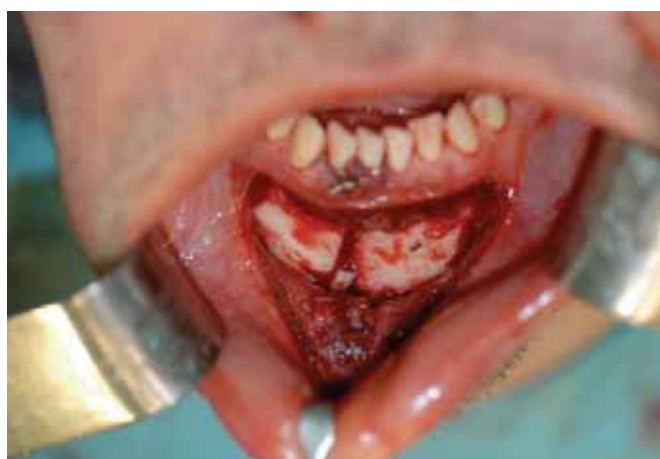

Fig. 16. Detalle de la fractura mandibular.

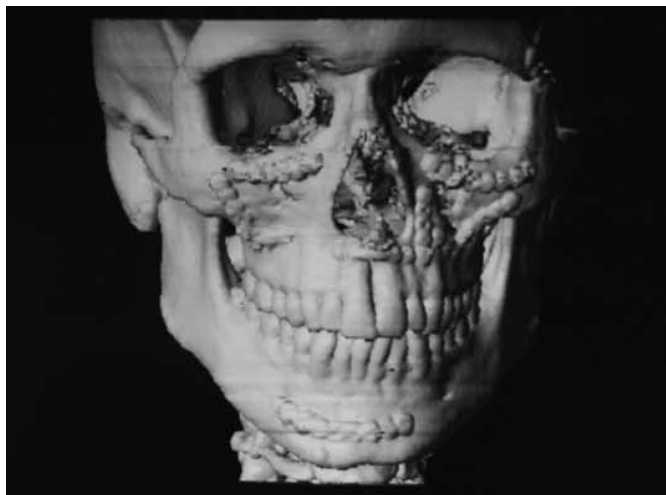

Fig. 17. Reconstrucción 3D mostrando osteosíntesis de tercio medio y maxilar inferior. Obsérvese osteosíntesis de fractura sagital maxilar.

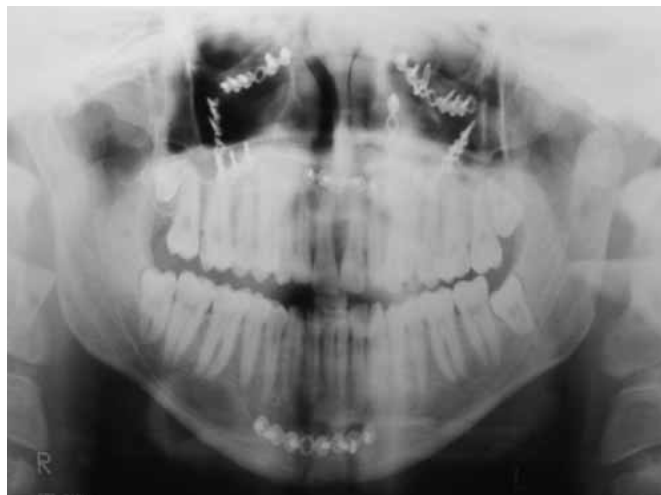

Fig. 18. Ortopantomografía mostrando detalle de osteosíntesis de fractura mandibular con placa de 2.0 en posición caudal con tornillos bicorticales.

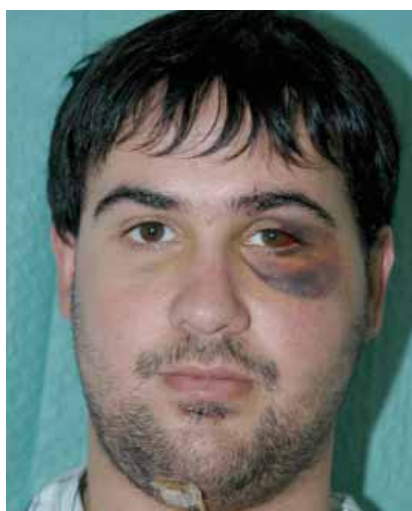

Fig. 19. Imagen preoperatoria del paciente del Caso 3: obsérvese el importante edema panfacial y alteración de las dimensiones faciales.



Fig. 20. Imagen postoperatoria a los 10 meses de la intervención. Recuperación de las dimensiones faciales previas al traumatismo.

abordaje del tercio medio fueron la subciliar bilateral y la vestibular superior. En este caso fue necesaria una desimpactación del malar izquierdo por vía de Gillies mediante fórceps. Se realizó una incisión en cola de ceja para la reducción y osteosíntesis de la sutura frontomalar mediante placa de 1.3. Posteriormente, se procedió a la reducción y osteosíntesis del reborde infrorbitario mediante placas de reborde orbitario de 1.3 en ambas órbitas. En el lado derecho se realizó una reducción de la fractura órbitomalar y osteosíntesis con una placa en L sobre el arbotante máxilomalar que fue suficiente para estabilizar la fractura. En el lado izquierdo fueron necesarias dos placas una en L de 2.0 en el arbotante máxilomalar y otra longitudinal de 2.0 sobre el arbotante máxilo-frontal. La fractura maxilar sagital se trató con una placa de 2.0 con cuatro agujeros y puente. La fijación intermaxilar se retiró al finalizar la osteosíntesis (Fig. 17-20).

Discusión

Las causas más frecuentes de los traumatismos faciales de alta energía en la actualidad son por orden de frecuencia: accidentes de tráfico, accidentes laborales, precipitaciones y explosiones o lesiones por arma de fuego. El correcto manejo de un traumatismo facial de alta energía implica una correcta y urgente valoración de la fractura en los distintos niveles: asimetrías, conminución, diástasis severas y la posible asociación de fracturas simultáneas.

El esqueleto facial lo podemos dividir en 3 zonas o subunidades: superior, medio e inferior, y en 2 segmentos: central y medial. Se trata de una estructura ósea formada por pilares de soporte o arbotantes (5, 6):

Verticales:

- Fronto-naso-maxilar (medial).
- Fronto-cigomático-maxilares (lateral).

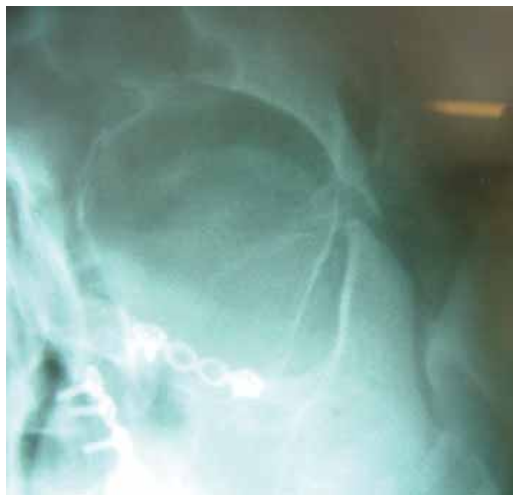

Fig. 21. Detalle de sutura frontomalar y reducción incorrecta en paciente edéntulo con traumatismo complejo de tercio medio facial.

—Pterigo-maxilar (posterior).

Horizontales:

—Barra fronto-orbitaria.

—Cuerpo hueso cigomático-reborde infraorbitario.

—Apófisis alveolar y palatina maxilar.

Estos arbotantes ofrecen la mayor resistencia frente a una fuerza de fractura.

En la región central del tercio medio facial nos encontramos con áreas de menor integridad estructural y ausencia de pilares de soporte o arbotantes (líneas significativas de osteosíntesis electiva) (7). Es patente la “ausencia de un robusto pilar sagital de soporte en la zona central de la cara que se extiende de la parte posterior a la anterior” (3). Esto es: complejo septo-vomeriano, la pared nasal lateral, las láminas perpendiculares del etmoides, hueso palatino y las apófisis naso-maxilares. Todo ello resulta en un colapso y dislocación pósterio-superior de la parte central del tercio medio facial ante una fuerza de fractura. La zona centrofacial es deficiente en pilares sagitales, y susceptible por lo tanto de sufrir retrusión y conminución en caso de traumatismo.

En el manejo de estos pacientes destacamos la importancia de diversos factores biomecánicos ya descritos en la literatura y que en muchos casos condicionan el patrón de fractura y su abordaje terapéutico (8,9).

1. El tejido blando facial absorbe parte del impacto.
2. Los huesos propios nasales son la zona más débil seguida del arco cigomático.
3. El hueso maxilar es muy sensible a impactos horizontales.
4. La mandíbula es mucho más sensible a impactos laterales que frontales.
5. Cualquier traumatismo superior a 30 millas por hora (m.p.h.) supera la tolerancia de la mayoría de los huesos faciales.

Para nosotros, requieren especial mención los pacientes edéntulos; es frecuente ver como la secuencia de osteosíntesis se inicia sin la aplicación de la F.I.M debido al uso de prótesis dentales. Cuando esto ocurre, es frecuente observar tras la reducción y osteosíntesis dos tipos de consecuencias:

1. Alteración de las dimensiones faciales por retrusión del tercio medio facial .

2. Defectos por reducción y osteosíntesis incorrectas, frecuentemente objetivables en las suturas frontomales, de forma uni o bilateral (Fig. 21).

En este tipo de pacientes, es mandatorio recordar ciertas observaciones en el manejo de los traumatismos faciales de alta energía: los arbotantes óseos ofrecen una menor resistencia al impacto. Por otra parte la ausencia de dentadura implica una menor transmisión de fuerzas en el esqueleto facial, además ciertas prótesis dentales contribuyen a una mayor resistencia al impacto.

Manejo de las fracturas panfaciales en nuestro hospital

Los pacientes con fracturas panfaciales son en muchos casos pacientes politraumatizados y nuestra primera actuación debe ser el asegurar la vida del enfermo. En nuestro centro actuamos conjuntamente con el Servicio de Anestesia y Reanimación en la recepción de los pacientes. Es fundamental iniciar la exploración descartando una lesión asociada de urgencia vital (obstrucción de vía aérea, hemorragias activas, lesiones craneoencefálicas u otras lesiones vitales ocultas). En nuestra serie, 4 casos presentaban lesiones asociadas que requirieron intubación orotraqueal urgente; tras la estabilización se procedió a la realización de una traqueotomía reglada para poder practicar la fijación intermaxilar. En 1 caso se colaboró con el Servicio de Oftalmología para proceder a una enucleación ocular por traumatismo con estallido orbitario (Fig. 22, 23).

Procedemos al diagnóstico de extensión, localización y naturaleza de las lesiones de la región facial. Es importante una buena anamnesis siempre que las condiciones del paciente lo permitan para conocer la historia de la lesión, mecanismo lesional y la historia médica previa del paciente. Realizamos una exploración craneofacial detallada que complementamos con proyecciones radiográficas simples y con un estudio mediante Tomografía Axial Computerizada (TAC) con cortes axiales y coronales siempre que sea posible, según las prestaciones del Servicio de Urgencia, realizamos una reconstrucción tridimensional (3D). Creemos que esta exploración no aporta más evidencias diagnósticas que la TAC convencional (10) pero dinamiza el abordaje y la planificación de la cirugía.

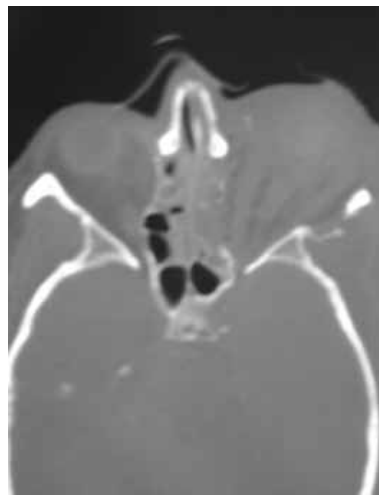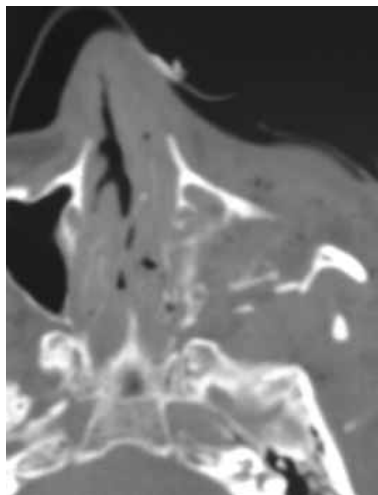


Fig. 22 y 23. TAC orbitario mostrando estallido orbitario y de seno maxilar izquierdo tras accidente laboral.

Todo ello nos permite lograr una reconstrucción anatómica ósea tridimensional, estabilizar los focos de fractura y preservar los órganos en ellos contenidos o implicados. También es obligada y en ningún caso demorable la cobertura de tejidos blandos en un primer tiempo quirúrgico y de forma urgente.

En nuestra serie, la reparación definitiva se realizó entre el 5º y 7º días tras el ingreso hospitalario. Queremos recordar que aquellas actuaciones que se demoren más de 7 días se asociarán irremediablemente a alteraciones en el resultado final. Esto se debe a que ya se habrá iniciado la formación del callo óseo y la reducción será más difícil, incluso siendo necesarias osteotomías y a que nos encontraremos con un proceso de cicatrización y fibrosis periósea establecidas.

Toda aquella exposición ósea inadecuada implicará una incapacidad para lograr una visualización directa

de todas las fracturas y de los segmentos óseos, y por tanto llevará a una deformidad permanente. En nuestra opinión, las regiones orbitarias y nasomaxilares son críticas en este aspecto, por lo que recomendamos un abordaje coronal más incisiones periorbitarias accesorias (Fig. 24, 25).

Secuencia de reparación

Iniciamos nuestra secuencia de reparación centrándonos en la reconstrucción de la subunidad oclusal, determinante significativo de la anchura facial inferior. Según nuestra experiencia, el mejor método es la fijación mediante tornillos y alambres. Adaptamos las carillas oclusales de los dientes y procedemos a la FIM, que se retira en la mayor parte de los casos una vez concluida la intervención, lo que contribuye a una movilización mandibular activa y precoz.



Fig. 24. Secuelas postraumáticas tras demora del tratamiento: enoftalmos, hendidura palpebral desviada, desviación nasal, hipertelorismo, proyección malar alterada.

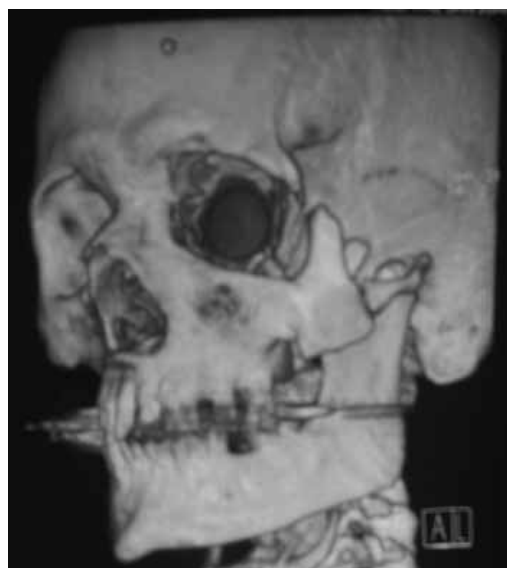

Fig. 25. TAC 3D mostrando gran diástasis de sutura frontomalar.

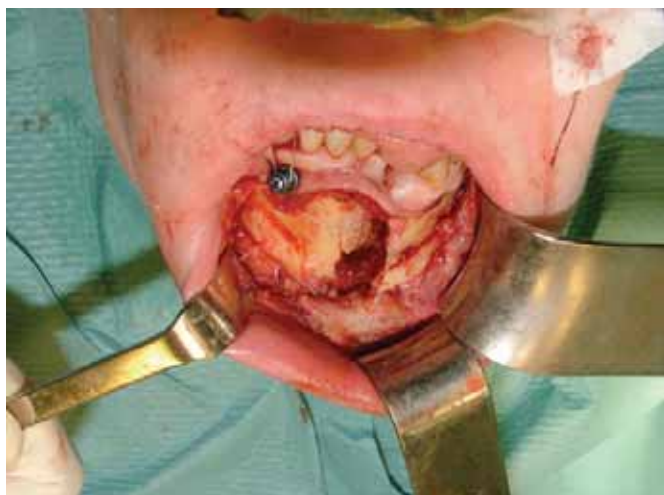

Fig. 26. Fractura conminuta de sínfisis en contexto de traumatismo panfacial tras precipitación.

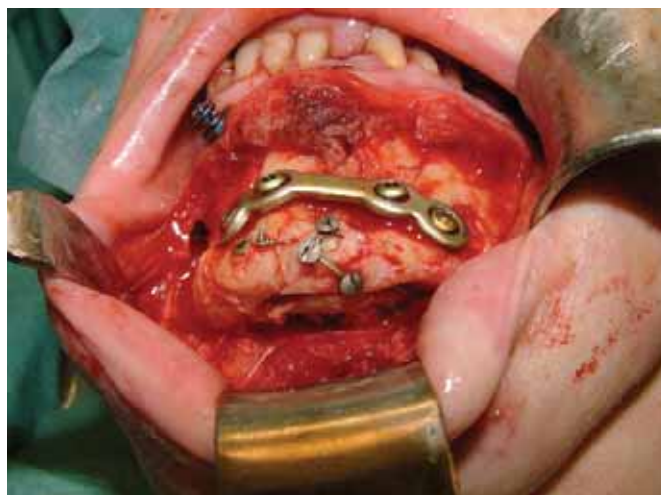

Fig. 27. Reconstrucción con placa de 2.4 y de 1.3 para fragmentos conminutos.

Procedemos a la desimpactación maxilar mediante fórceps de Rowe, así conseguimos restablecer definitivamente la oclusión dental previa fijación de las fracturas mandibulares. En este tipo de fracturas utilizamos placas de 2.4 con tornillos bicorticales a nivel caudal y placas de 2.0 con tornillos monocorticales a nivel craneal. En aquellos casos que presentan elevada conminución, realizamos reconstrucciones utilizando placas en X, L o Box Plates de 1.3 moldeadas según las necesidades (Fig. 26, 27).

Es de gran importancia evitar dañar las raíces dentales y las estructuras nerviosas. En nuestro Servicio abogamos por la colocación excéntrica del tornillo en el orificio de la placa para conseguir una compresión en el eje axial del trazo de fractura.

Después de la exploración neuroquirúrgica retiramos toda la mucosa existente en el seno frontal; en caso de fractura del mismo procederemos a la cranealización u obliteración del seno frontal (pared posterior). Si es necesario, aplicaremos injertos óseos para aislar el seno de la cavidad nasal.

En la unidad facial superior, nuestro protocolo de osteosíntesis seguirá la siguiente hoja de ruta:

1. Seguir el hueso frontal como guía.
2. Inicialmente realizamos la fijación de los fragmentos más pequeños y móviles con alambres o tornillos finos al hueso adyacente intacto.
3. El techo de la órbita es el siguiente paso. En caso necesario utilizamos un injerto óseo. Se debe prestar especial precaución en no injertar en exceso el techo orbitario ni la región del canto interno cuando haya una fractura naso-órbito-etmoidal que lo requiera.
4. Exploración y reperfusión del conducto lacrimonasal.
5. Reposición cantal, si se precisa.

El siguiente paso será la fijación de fracturas sagitales de maxilar superior. Continuando en el tercio

medio facial procederemos a la reconstrucción de la unidad cigomático-orbitaria (lateral) y nasoetmoidal (central) para restablecer la anchura y la proyección anterior correcta.

En esta fase del proceso serán de vital importancia para lograr un resultado óptimo los siguientes aspectos:

1. Correcta reducción y fijación de fracturas cigomático-malares que puedan alterar la oclusión por bloqueo de la apófisis coronoides.
2. La reducción ha de ser óptima a nivel de las suturas frontomales, cigomático-malares y en el reborde orbitario inferior.
3. Recordar que el principal indicador de una correcta reducción será la ausencia de decalaje en la sutura esfenomalar (11). Ante la duda, realizar controles radiológicos (Fig. 28, 29).
4. Tras la reducción deberemos realizar el test de reducción forzada cuando haya implicación de las estructuras orbitarias. Descartamos así alteraciones de la motilidad ocular extrínsecas de tipo mecánico, fruto del traumatismo o de nuestra reducción y además sólo así lograremos una barra frontorbitaria estable.

La integridad del globo ocular y del nervio óptico se valorará previamente mediante exploración y pruebas de imagen cuando el paciente no colabore. En esta última situación siempre habrá que descartar la pupila de Marcus Gunn que nos informará de daño del nervio óptico. Las alteraciones de la motilidad ocular extrínseca se reparan tras liberar las estructuras orbitarias de los focos de fractura (incarceración) y se restaura el volumen del contenido orbitario. En este tipo de paciente podemos ver frecuentemente fracturas de suelo de órbita de tipo impuro, es decir, con implicación del marco orbitario. La clínica característica en estos casos es la presencia de diplopia y/o enoftalmos, aunque no hay que olvidar que una fractura de suelo de órbita puede ser subsidiaria de tratamiento quirúrgico

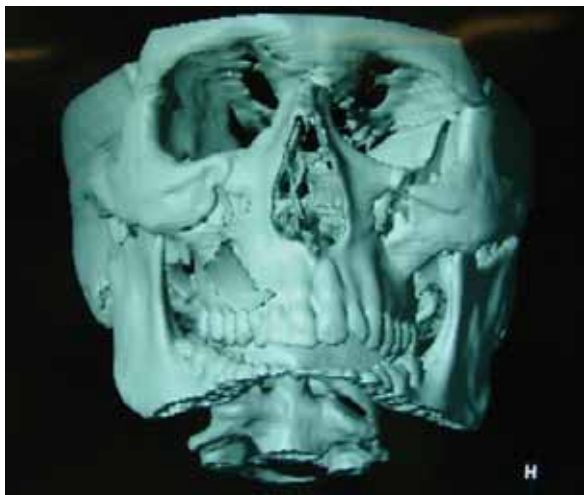

Fig. 28. Reconstrucción 3D de fractura con clara diástasis frontomalar, esfenomalar y maxilofacial.

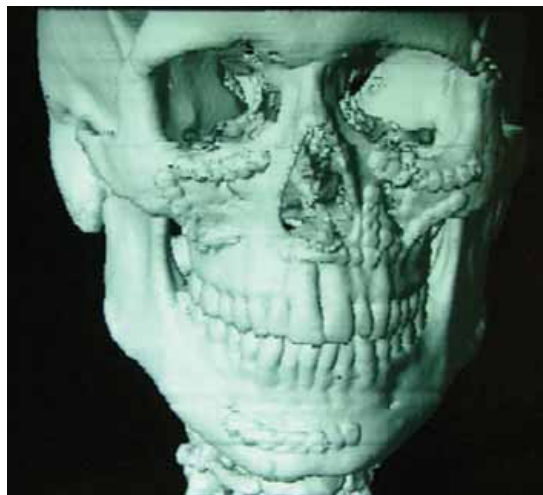

Fig. 29. Reconstrucción 3D tras reducción quirúrgica y osteosíntesis.

sin presentar ninguno de los signos descritos. También puede haber lesiones intracraneales, afectando a pares craneales IV y VI, o bien lesiones del III par craneal (12) que pueden provocar una alteración de la motilidad ocular extrínseca. En nuestro centro colaboramos con el Servicio de Oftalmología en el manejo de la patología compresiva del nervio óptico que requiera descompresión quirúrgica urgente.

Nuestra actuación tendrá los siguientes objetivos: restaurar la movilidad rotatoria del globo, restablecer el contenido orbitario en los confines de la cavidad ósea orbitaria y por último, restaurar las paredes orbitarias.

Son indicaciones absolutas de tratamiento quirúrgico cuando hay implicación ocular las siguientes situaciones:

1. Evidencia radiográfica de fractura extensa.
2. Enoftalmos, exoftalmos o cambio en el volumen orbitario.
3. Visión doble debida a la incarceration.
4. Defecto visual creciente, progresivo y que no cede con tratamiento con corticoides, implicando que se debe descomprimir el canal óptico.

Los defectos del suelo y de la pared medial de la órbita los reparamos mediante injerto de calota o bien con lámina de Medpor®. El injerto óseo es nuestra primera elección y presenta a nuestro juicio las siguientes ventajas frente la lámina de Medpor®:

1. Una biocompatibilidad total.
2. Una tasa de infección < 1%.
3. Menor tasa de retracción fibrótica posterior.

En contra, presenta una leve reabsorción con el tiempo y requiere de entrenamiento para su correcta extracción.

La secuencia de osteosíntesis en las fracturas del segmento lateral mediofacial (órbitalomalar) será la siguiente:

1. Desimpactación cigomáticomalar: en nuestro Servicio actuamos a través de las incisiones vestibulares y periorbitarias de abordaje. Cuando éstas no son suficientes, desimpactamos mediante la técnica de Gillies.

2. Exposición y movilización de las articulaciones cigomáticofrontal, reborde orbitario inferior, arbotante cigomáticomaxilar, arco cigomático y segmento orbitario inferolateral.

3. Reducción y osteosíntesis con placas de 1.3, 1.5 y 2.0 en el siguiente orden: cigomático frontal, placas de 2.0; reborde orbitario inferior, placa de 1.3; cigomáticomaxilar, placas de 2.0 y finalmente el arco cigomático con placas del 1.5 ó 2.0 (Fig. 30-32).

En este punto seguimos nuestra reducción y osteosíntesis en sentido descendente; nos centramos en la reconstrucción del segmento maxilomalar siguiendo un sentido lateromedial. Los arbotantes horizontal y vertical marcan los sitios de osteosíntesis electiva en el tercio medio facial (Fig. 33).

Nunca sobre corregimos en sentido lateral a nivel del arco cigomático, puesto que esto aumentaría la anchura facial con una proyección anterior escasa. Por otra parte tendremos en cuenta que la apófisis frontal del hueso maxilar es clave en la reconstrucción del arbotante vertical frontonasomaxilar y por tanto del complejo naso-etmoidal. Fijamos la unidad oclusal a la altura vertical correcta fijándola a los arbotantes verticales cigomáticomaxilar y nasomaxilar.

Los defectos óseos de las paredes anteriores de los senos maxilares también deben injertarse para evitar el prolapso del tejido blando en el interior del seno (13). En uno de los casos que tratamos fue necesario este paso para restaurar la proyección del dorso nasal en la corrección de unas secuelas.

Recomendamos como zona donante la calota externa por su localización, ya que nos permite trabajar en un mismo campo quirúrgico y nos da la posibilidad de

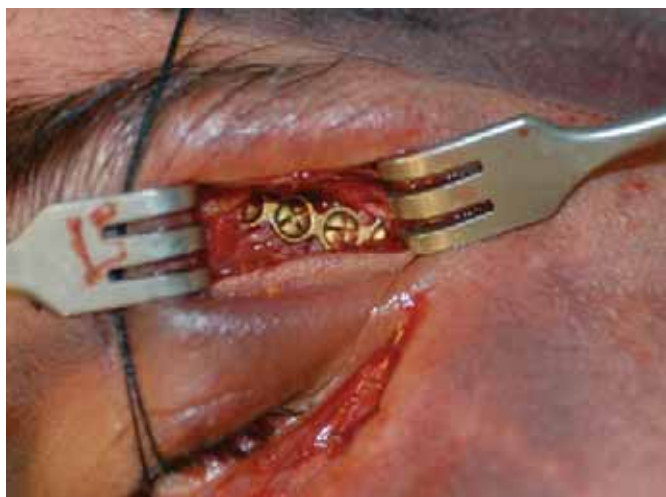

Fig. 30. Reducción y osteosíntesis de sutura frontomalar con placa de 1.5.

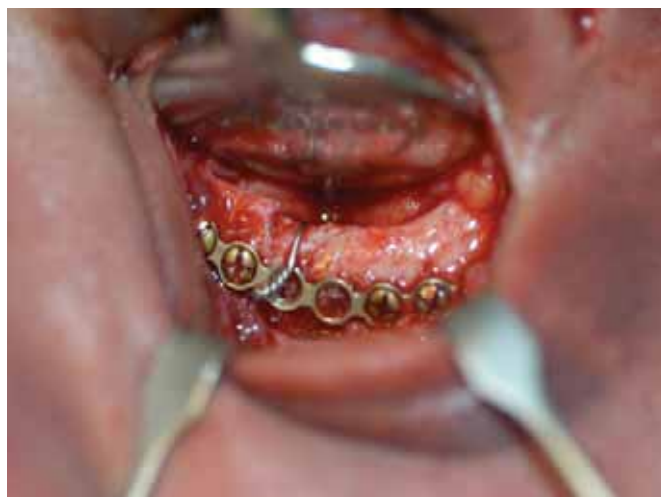

Fig. 31. Reducción y osteosíntesis de reborde infraorbitario con placa de 1.3.

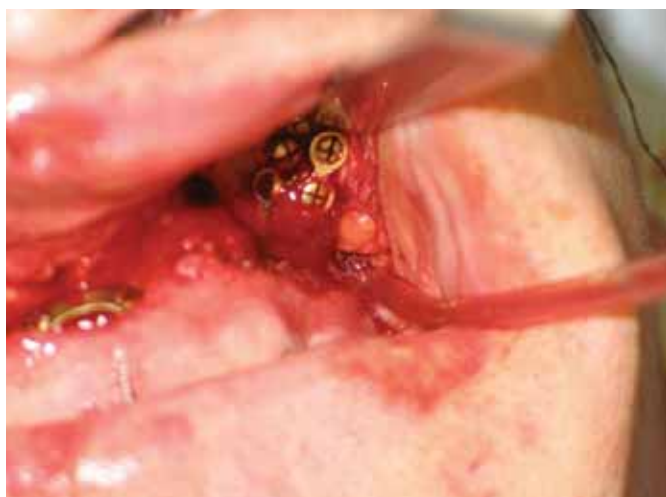

Fig. 32. Reducción y osteosíntesis con placa de 2.0 en Y de arbotante cigomáximo.

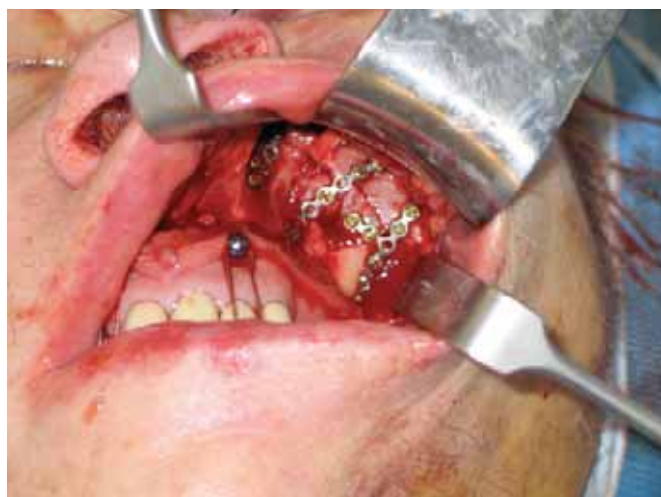

Fig. 33. Detalle de reducción y osteosíntesis con placas de 1.5 moldeadas de arbotantes máxilo frontal, zigomáximo y de pared anterior de seno maxilar izquierdo con placa de 1.3.

moldear el injerto según las necesidades, especialmente en el tratamiento del suelo orbitario y de las paredes de los senos maxilares.

Nuestra actuación siempre tendrá en cuenta el respeto de la vascularización del foco de fractura, ya que es aquí donde el cuidado de los tejidos perióseos cobra una importancia especial:

1. Restablecemos la continuidad perióstica en las vías de abordaje.
2. Si empleamos un colgajo coronal siempre cerramos la incisión de la fascia temporal profunda.
3. En las vías vestibulares realizamos un cierre por planos empezando por el periostio, restaurando las inserciones musculares y finalmente la mucosa.
4. Recordamos la importancia del cierre primario de las heridas y la cobertura de los defectos en el primer tiempo quirúrgico.

Todas estas actuaciones minimizan las consecuencias de la desperiostización y de la movilización de los fragmentos óseos fracturados. De no ser cuidado-

sos en este aspecto o centrar nuestra atención únicamente en el hueso, nos arriesgamos a enfrentarnos a pseudosartrosis, necrosis óseas o infecciones del material de osteosíntesis.

Conclusiones

La prioridad absoluta en el tratamiento del traumatismo panfacial y de las fracturas faciales complejas será enfocar estos pacientes de manera multidisciplinaria. Nuestro objetivo será restaurar la integridad funcional y estructural de las estructuras conferidas en el esqueleto facial asegurando una mínima secuela estética. La complejidad de estos casos da poco margen a la improvisación, por lo que es siempre mandatorio realizar una correcta anamnesis, exploración y planificación prequirúrgica. Tras la estabilización del paciente, una actuación precoz limitará el número de secuelas; nuestra secuencia de reparación estará adaptada a las necesidades de cada caso.

En nuestra opinión la clasificación de las fracturas según Le Fort sigue siendo un buen modelo teórico aunque no tiene una correspondencia real con nuestra experiencia clínica. La clasificación de Le Fort es simple a la hora de valorar adecuadamente las fracturas que se producen en múltiples niveles, aquellas con patrones asimétricos, los desplazamientos de fragmentos grandes, la conminución de áreas vulnerables y las fracturas simultáneas a nivel de la fosa craneal anterior y mandibular. La cobertura de tejidos blandos se realizará en un primer tiempo quirúrgico y de forma urgente.

Todo esto nos permite lograr una reconstrucción anatómica ósea tridimensional, la estabilidad de los focos de fractura, la preservación de los órganos en ellos contenidos o implicados de acuerdo con las medidas antropométricas previas del paciente y con una mínima consecuencia estética en un único tiempo quirúrgico.

Dirección del autor

Dr. Joaquim Muñoz i Vidal .
Servicio de Cirugía Plástica y Grandes Quemados,
Hospital de Cruces.
Plaza de Cruces s/n. CP 48903, Baracaldo, Vizcaya.
España.
e-mail: qjgv@hotmail.com

Bibliografía

1. **Markovitz BL, Manson PN:** "Panfacial fractures: organization of treatment". Clin. Plast.Surg. 1989, 16:105.
2. **Manson P.N.:** "Manual of internal fixation in the Cranio-Facial Skeleton. Techniques Recommended by the AO/ASIF Maxillofacial Group". Prein J. Ed. Springer-Verlag Berlin Haedelberg 1998. Cap. 4, Pp: 95-107.
3. **Manson PN, Clark N, Robertson B. et. al.:** "Subunit principles in midfacial fractures: the importance of sagittal buttresses, soft tissues reductions, and sequencing treatment of sequential fractures". Plast.Reconst.Surg. 1999, 103: 1287.
4. **Luce EA:** "Frontal sinus fractures: Guide lines to management". Plast.Rec.Surg. 1987;80:500.
5. **Gruss J, MacKinnon SE:** "Complex maxillary fractures: role of buttress reconstruction and immediate bone graft". Plast.Rec.Surg 1986, 79:9.
6. **Le Fort R:** "Etude experimentale sur les fractures de la machoire inferiere. I, II, III". Rev. Chir. Paris 1901 23:208..
7. **Manson PN:** "Some thoughts on the classification and treatment of Le Fort fractures". Annals of Plastic Surgery 1986, 17:356.
8. **Rudderman RH, Mullen RL:** "Biomechanics of facial skeleton". Clin.Plast.Surg. 1992, 19:11.
9. **Stanley RB Jr, Nowak GM:** "Midface Fractures importance of angle of impact to horizontal craniofacial buttresses". Otorinolaryngol Head and Neck Surg 1985; 93:186.
10. **MansonPN, Markovitz B,Mirvis S et al:** "Toward CT-based facial fracture treatment". Plast.Reconst.Surg.1990, 84:202.
11. **Kelly, Patrick M.D.; Hopper, Richard M.D.; Gruss, Joseph M.D.;** "Evaluation and treatment of Zygomatic fractures". Plast.Reconst.Surg., 2007,120 (7). Supplement, craneofacial: original articles: 55.
12. **Iliff, Nicholas M.D.;Manson, PaulN. M.D.; Katz, Joel M.S., M.D.; Rever Linda M.D.; Yaremchuck, Michael M.D.:** "Mechanisms of extraocular Muscle Injury in Orbital Fractures". Plast.Reconst. Surg.1999,103 (3): 787.
13. **O'Sullivan S.T., Snyder B.J., Moore M.H., David D.J.:** "Outcome measurement of the treatment of maxillary fractures: a prospective analysis of 100 consecutive cases". Br.J. Plast. Surg., 1999, 52 : 519.