



Farmacia Hospitalaria

ISSN: 1130-6343

farmhosp@grupoaulamedica.com

Sociedad Española de Farmacia

Hospitalaria

España

Álvarez Arroyo, L.; Perdiguero Gil, M.; Climent Grana, E.; Ordovás Baines, J. P.
Trombocitopenia grave inducida por levofloxacino
Farmacia Hospitalaria, vol. 31, núm. 4, 2007, pp. 251-252
Sociedad Española de Farmacia Hospitalaria
Madrid, España

Disponible en: <https://www.redalyc.org/articulo.oa?id=365961772011>

- Cómo citar el artículo
- Número completo
- Más información del artículo
- Página de la revista en redalyc.org

redalyc.org

Sistema de Información Científica

Red de Revistas Científicas de América Latina, el Caribe, España y Portugal

Proyecto académico sin fines de lucro, desarrollado bajo la iniciativa de acceso abierto

Cartas al Director

Trombocitopenia grave inducida por levofloxacin

Sr. Director:

Levofloxacin es un antibiótico del grupo de las fluoroquinolonas, con un amplio espectro antibacteriano, por lo que es un fármaco actualmente muy utilizado en la práctica clínica para el manejo de una gran variedad de infecciones.

Las reacciones adversas hematológicas no son características de levofloxacin, y el laboratorio fabricante indica en la ficha técnica del producto que la trombocitopenia es una reacción adversa rara descrita en menos del 0,1% de los pacientes incluidos en los ensayos clínicos.

Nosotros describimos el primer caso de trombocitopenia grave probablemente debida a levofloxacin y que no hemos encontrado previamente descrita en la literatura científica.

Descripción del caso

Mujer de 71 años diagnosticada de enfermedad renal crónica que ingresa en el servicio de nefrología por trombocitopenia grave (3.000 plaquetas/ μ l) y deterioro de la función renal.

Entre sus antecedentes personales destacan diabetes mellitus tipo 2, hipertensión arterial, insuficiencia cardiaca congestiva, insuficiencia renal crónica, hipertensión pulmonar y esplenectomía post-traumática.

Su tratamiento domiciliario incluía aspirina, omeprazol, furosemida, insulina isofánica, acetato cálcico y levofloxacin 250 mg c/48 h ajustado a función renal (inicio día -10), este último para tratar una infección respiratoria.

En la exploración física la paciente está afebril, normotensa, con una frecuencia cardiaca de 115 lpm y presenta equimosis, hematomas generalizados y petequias en miembros inferiores. Refiere hemorragia gingival ocasional, pero no hematuria ni rectorragia. La semana previa al ingreso presentaba 274.000 plaquetas/ μ l.

En la bioquímica destacan glucosa 245 mg/dl, urea 284,8 mg/dl, Cr 6,7 mg/dl, P 5,3 mg/dl, Ca 10,6 mg/dl, K 4,8 mmol/l, PCR 2,2 mg/dl.

El estudio de sangre periférica confirma la trombocitopenia grave a nivel periférico y se descarta pseudotrombocitopenia. Se realiza radiografía tórax en la que no se observan infiltrados.

En el tratamiento inicial se suspenden levofloxacin y ácido acetilsalicílico, y se le transfunde un concentrado de plaquetas. En los tres días siguientes persisten las petequias en miembros inferiores y los hematomas, pero el recuento de plaquetas mejora progresivamente (Fig. 1).

Las determinaciones en sangre de inmunoglobulinas (IgG, IgA, IgM), factores del complemento, anticuerpos anticitoplasma de neutrófilos y anticuerpos antinucleares fueron normales o negativos.

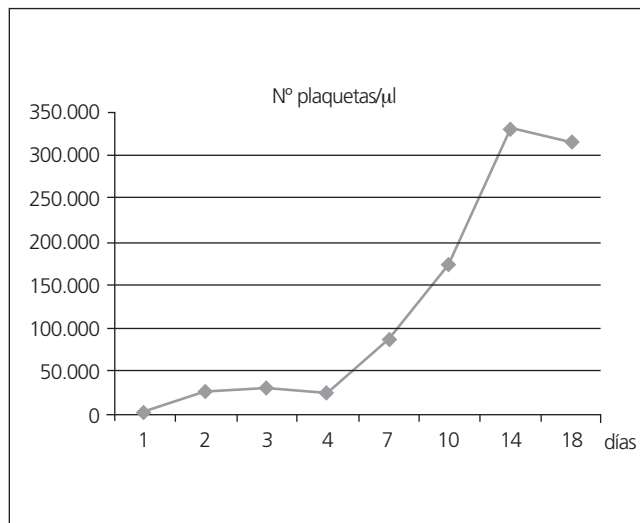


Fig. 1.

El día 7 del ingreso los hematomas desaparecieron y el recuento de plaquetas se normalizó (188.000 plaquetas/ μ l), pero la paciente presenta un cuadro febril con vómitos, diarrea, y aumento de PCR (21,8), por lo que se inicia tratamiento con meropenem 500 mg c/24 h.

Durante el ingreso la función renal no se recupera persistiendo un aclaramiento de creatinina inferior a 10 ml/min por lo que el día 20 del ingreso se inicia hemodiálisis. El día 26 del ingreso la paciente fue dada de alta ante la mejoría clínica.

Discusión

La trombocitopenia no es una reacción adversa relacionada de forma frecuente con las quinolonas, sin embargo tras realizar una búsqueda bibliográfica en Medline (1968-2006) hemos encontrado 9 casos clínicos descritos en la literatura científica de trombocitopenia asociada con fluoroquinolonas. Tres de ellos asociados con ciprofloxacino, uno con alatrofloxacino, tres con norfloxacino, y dos con pefloxacino¹⁻⁵.

En la ficha técnica de levofloxacin (Tavanic® Sanofi Aventis) se recoge la trombocitopenia como reacción adversa rara, pero sin embargo en la búsqueda bibliográfica realizada no hemos encontrado ningún caso descrito de trombocitopenia producida por levofloxacin.

La incidencia de la trombocitopenia inducida por fármacos es alrededor de 10 casos por millón de habitantes/año⁶. Esta puede producirse como resultado de distintas patologías, incluyendo infección, sepsis, neoplasias, déficit de vitaminas, microangiopatías (síndrome urémico hemolítico, púrpura trombocitopénica trombótica), y secundaria a fármacos⁷. En este último

caso puede producirse por toxicidad directa sobre la médula ósea, dando lugar a menor producción de plaquetas (agentes quimioterápicos), o por destrucción de las mismas mediante un mecanismo inmune mediado o no^{6,7}. Los fármacos que se han relacionado de forma más frecuente son alcaloides de Cinchona (quinina/quinidina), sulfonamidas, AINE, diuréticos, anticonvulsivantes y tuberculostáticos⁶.

La trombocitopenia inmune mediada por fármacos se debe sospechar tras la identificación de síntomas y signos característicos (hematomas, petequias, púrpuras, hemorragias), un recuento de plaquetas inferior a 100.000/ μ l en sangre total (confirmándolo en sangre periférica para excluir pseudotrombocitopenia) y un diagnóstico diferencial para excluir otras causas médicas posibles.

La prueba de laboratorio más utilizada es la detección en sangre anticuerpos IgG antiplaquetas dependientes de fármacos, siendo las principales limitaciones la falta de disponibilidad en los hospitales y la baja sensibilidad de la misma⁸. En nuestro caso no se realizó debido a que no se dispone de esta técnica analítica en nuestro centro.

En el diagnóstico es imprescindible establecer una relación temporal entre la exposición al fármaco sospechoso y la aparición de la trombocitopenia, siendo la media de 14 días⁸. La recuperación de la cifra normal de plaquetas tiene un valor diagnóstico importante y suele producirse en una semana tras la suspensión del fármaco⁸.

En nuestro caso sí se ha podido establecer una relación temporal dado que levofloxacin es el único fármaco que se añadió al tratamiento habitual de la paciente y la trombocitopenia se detectó en una analítica de rutina tras 10 días de tratamiento. Además se produjo una rápida recuperación del recuento de plaquetas tras su retirada, normalizándose el día 8 del ingreso.

El diagnóstico definitivo se realiza mediante una reexposición al fármaco, pero no es ético debido al riesgo de reaparición de trombocitopenia grave^{6,7}.

En el manejo de la trombocitopenia inducida por fármacos se debe suspender el fármaco identificado como causante de la misma y realizar una monitorización del recuento de plaquetas hasta su normalización. Se recomienda considerar transfusión de plaquetas cuando el recuento es inferior a 10.000/ μ l o bien si hay hemorragia severa.

En el tratamiento inicial se suspendió levofloxacin ante la sospecha de que la trombocitopenia pudiera ser debida a este y

el ácido acetilsalicílico, ya que puede aumentar el riesgo de sangrado. Se realizó transfusión de un concentrado de plaquetas debido al recuento de 3.000 plaquetas/ μ l que presentó el paciente, no requiriendo más soporte transfusional durante el resto del ingreso.

La reacción adversa fue comunicada al Sistema Español de Farmacovigilancia y según el algoritmo de Karch y Lasagna modificado, la relación de causalidad fue *probable*.

La trombocitopenia por levofloxacin es una reacción adversa que dada su gravedad hay que tener en cuenta cuando se emplee este fármaco, si bien desde el punto de vista de Farmacovigilancia no recomendamos una monitorización de plaquetas de forma rutinaria en todos los pacientes, dada su baja incidencia y el elevado número de tratamientos con este fármaco en la actualidad.

L. Álvarez Arroyo, M. Perdiguero Gil¹, E. Climent Grana,
J. P. Ordovás Baines

*Servicios de Farmacia y ¹Nefrología. Hospital General
Universitario de Alicante*

Bibliografía

1. Starr JA, Ragucci KR. Thrombocytopenia associated with intravenous ciprofloxacin. *Pharmacotherapy* 2005; 25: 1030-4.
2. The C, McKendrick M. Ciprofloxacin-induced thrombocytopenia (letter). *J Infect* 1993; 27: 213-7.
3. Gales BJ, Sulak LB. Severe thrombocytopenia associated with alatrofloxacin. *Ann Pharmacother* 2000; 34: 330-4.
4. Wensing JW, Vlasveld LT. Immune thrombocytopenia attributed to norfloxacin (abstract). *Ned Tijdschr Geneesk* 1997; 141: 1660-2.
5. Lehman M, Arnaud C, Le Quellec A, Galley Rand M, Ciurana AJ, Blayac JP. Thrombocytopenia probably induced by norfloxacin. Apropos of a case (letter). *Therapie* 1991; 46: 410-1.
6. Van den Bemt PM, Meyboom RH, Egberts AC. Drug-induced immune thrombocytopenia. *Drug Saf* 2004; 27: 1243-52.
7. Wazny LD, Ariano RE. Evaluation and management of drug-induced thrombocytopenia in the acute ill patient. *Pharmacotherapy* 2000; 20: 292-307.
8. George JN, Raskob GE, Shah SR, Rizvi MA, Hamilton SA, Osborne S. Drug-induced thrombocytopenia: A systematic review of published case reports. *Ann Intern Med* 1998; 129: 886-90.