



MEDISAN

E-ISSN: 1029-3019

comite.medisan@infomed.sld.cu

Centro Provincial de Información de  
Ciencias Médicas de Camagüey  
Cuba

Navarro Scott, Mayelín; Recasens Cáceres, Alina; Lamas Ávila, C. Ana  
Valor diagnóstico de la ecografía Doppler transcraneal en oftalmología  
MEDISAN, vol. 15, núm. 4, 2011, pp. 526-535  
Centro Provincial de Información de Ciencias Médicas de Camagüey  
Santiago de Cuba, Cuba

Disponible en: <http://www.redalyc.org/articulo.oa?id=368445229017>

- Cómo citar el artículo
- Número completo
- Más información del artículo
- Página de la revista en redalyc.org

redalyc.org

Sistema de Información Científica

Red de Revistas Científicas de América Latina, el Caribe, España y Portugal

Proyecto académico sin fines de lucro, desarrollado bajo la iniciativa de acceso abierto

## ACTUALIZACIÓN DE TEMA

### Valor diagnóstico de la ecografía Doppler transcraneal en oftalmología

### Diagnostic value of transcranial Doppler ultrasound in ophthalmology

**MsC. Mayelín Navarro Scott,<sup>1</sup> MsC. Alina Recasens Cáceres<sup>2</sup> y Dra. C. Ana Lamas Ávila<sup>3</sup>**

<sup>1</sup> Especialista de II Grado en Oftalmología. Máster en Urgencias Médicas. Profesora Asistente. Investigadora Agregada. Centro Oftalmológico del Hospital General Docente "Dr. Juan Bruno Zayas Alfonso", Santiago de Cuba, Cuba.

<sup>2</sup> Especialista de II Grado en Fisiología Normal y Patológica. Máster en Longevidad Satisfactoria. Hospital Provincial Docente Clínicoquirúrgico "Saturnino Lora Torres", Santiago de Cuba, Cuba.

<sup>3</sup> Especialista de II Grado en Anestesiología y Reanimación. Doctora en Ciencias Médicas. Profesora Consultante. Cardiocentro del Hospital Provincial Docente Clínicoquirúrgico "Saturnino Lora Torres", Santiago de Cuba, Cuba.

## RESUMEN

La ecografía Doppler transcraneal oftálmica es el estudio no invasivo de los vasos oculares intracraneales, útil no solo como prueba de exploración selectiva, sino también como instrumento para valorar la extensión y gravedad de las enfermedades arteriales. Sus usos en el campo oftalmológico son múltiples, aunque en la mayoría de los casos se indica para precisar los cambios del flujo sanguíneo en pacientes diabéticos, con retinopatía o sin ella. Dada la importancia que en los últimos años han ido adquiriendo las alteraciones vasculares en la génesis de algunas afecciones oculares, particularmente en el glaucoma, se decidió revisar la bibliografía médica sobre esa técnica de ultrasonidos para destacar su valor radiodiagnóstico en oftalmología.

**Palabras clave:** ecografía Doppler transcraneal, ultrasonido, enfermedad ocular, glaucoma, oftalmología

## ABSTRACT

Transcranial Doppler ultrasound in ophthalmology is a noninvasive study of intracranial ocular vessels, useful not only as a selective scanning test, but also as a tool to evaluate the extent and severity of arterial disease. Its uses in ophthalmology are numerous, although in most cases it is indicated to specify the changes of the blood flow in diabetic patients with retinopathy or without it. Given the importance that in recent years vascular abnormalities have acquired in the genesis of some ocular conditions, particularly in glaucoma, it is decided to review the literature on that ultrasonic technique to highlight its radiodiagnostic value in ophthalmology.

**Key words:** transcranial Doppler ultrasound, ultrasound, ocular condition, glaucoma

## INTRODUCCIÓN

En 1842, el ilustre matemático y físico austríaco Christian Johann Doppler (**figura 1**), estableció la relación entre la velocidad de un objeto en movimiento y el cambio de frecuencia que produce al reflejar una onda en función de la frecuencia emitida, la velocidad del objeto y el coseno del ángulo de incidencia; de esta forma, si se dispone de un emisor estático que emite una onda a frecuencia conocida, que se refleja en un objeto en movimiento, puede calcularse fácilmente la velocidad del objeto.<sup>1</sup> En medicina, ello permite utilizar el ultrasonido para medir la velocidad del torrente sanguíneo en movimiento, mediante transductores que emiten y reciben ondas con frecuencia conocida.



Figura 1. *Christian Johann Doppler (1842)*

La mala conductancia del hueso para el ultrasonido hizo que la aplicación de este principio a la circulación intracraneal, se retrasara hasta 1982, cuando aparecieron los primeros trabajos de Rune Aslid.<sup>2</sup> Su aplicación clínica para detectar el vasoespasmio consecutivo a hemorragia subaracnoidea, se ha diversificado en numerosas prescripciones, atribuible en gran medida al desarrollo tecnológico y al "protagonismo" que se le ha reconocido recientemente al componente circulatorio en muchas enfermedades. Listar y acentuar las indicaciones actuales de este estudio no invasivo, deviene un asunto de particular relevancia en el presente contexto.

## ECOGRAFÍA DOPPLER TRANSCRANEAL

El ultrasonido utilizado en la ecografía Doppler transcraneal proyecta una frecuencia conocida (generalmente de 2 MHz), como Doppler pulsado, si bien con una cierta frecuencia de repetición de pulsos (PRF) se emite un tren de ondas, el cual es reflejado cada vez que se produce y vuelve en un tiempo dado en función de la profundidad de la estructura de interés y la velocidad de propagación del ultrasonido en el tejido; pero solo se analizan los impulsos recibidos en un intervalo de tiempo determinado después de su emisión y correspondientes a dicha profundidad.<sup>2-4</sup>

La información percibida consta de una serie de frecuencias de ondas, puesto que existen múltiples partículas en movimiento, con diferentes velocidades. Cada frecuencia es recibida con una intensidad proporcional al número de células sanguíneas que se trasladan a esa velocidad en concreto. El análisis espectral de este conjunto de frecuencias proporciona la velocidad media de flujo ( $V_{mean}$ ).<sup>2</sup>

El perfil de la curva de velocidades corresponde a los máximos incrementos de frecuencia y así a la máxima velocidad ( $V_{max}$ ) de las partículas que se mueven por el centro de la corriente sanguínea. Dado que el flujo es casi siempre laminar en las arterias basales, ello mejora la fiabilidad de los datos obtenidos en el análisis espectral, pues depende menos de la insonación ideal del vaso. En la mayoría de los artículos revisados,<sup>4-6</sup> la velocidad media se refiere a esta velocidad media máxima.

Una de las limitaciones fundamentales de la ecografía Doppler transcraneal es que la fiabilidad de sus resultados depende decisivamente de la experiencia del operador. Además, entre las fuentes de error existentes, muchas veces figuran la dificultad para la correcta identificación de la arteria explorada, la variabilidad anatómica del polígono de Willis, las variaciones en el trayecto, la disposición de los vasos -- como suele ocurrir en la circulación posterior -- o la ausencia de ventanas (4 zonas del cráneo que permiten el paso de los ultrasonidos y se utilizan para la insonación de las arterias basales: transtemporal, suboccipital, orbitaria y submandibular) (**figura 2**). No obstante, a pesar de las citadas limitaciones, este tipo de estudio transcraneal es una herramienta útil para la evaluación no invasiva de los estados patológicos de la circulación cerebral y para la investigación de los trastornos dinámicos o respuestas fisiológicas del flujo cerebral.<sup>2,6</sup>

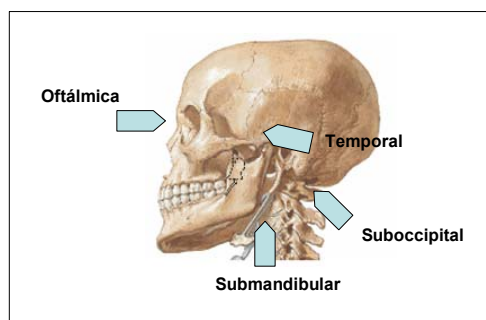


Figura 2. Ventanas para el paso de ondas ultrasónicas, señaladas con flechas azules en la imagen

La primera aplicación clínica de la ecografía Doppler transcraneal (DTC) fue para la detección y el seguimiento del vasoespasmo en la hemorragia subaracnoidea (HSA). Desde entonces ha venido ampliándose su espectro de aplicaciones, hasta que en 1990, la Academia Americana de Neurología<sup>2</sup> decidió listar aquellas donde la experiencia había demostrado con creces la utilidad y reproducibilidad de la prueba, que en aquel momento eran, fundamentalmente:

1. Detección de graves estenosis (> 65 %) de las arterias basales cerebrales.
2. Análisis de los patrones de circulación colateral en pacientes con graves estenosis u oclusión conocida.
3. Evaluación y seguimiento de pacientes con vasoconstricción de cualquier causa, particularmente después de una hemorragia subaracnoidea.
4. Localización de malformaciones arteriovenosas (MAV) y observación de las suplencias arteriales y sus flujos.
5. Estudio de los cambios en la velocidad y flujo de pacientes con sospecha de muerte cerebral.

Actualmente, otras muchas aplicaciones de la ecografía Doppler transcraneal se consideran válidas y algunas nuevas están siendo investigadas; <sup>2</sup> sin embargo, el inventario podría resumirse a lo siguiente:

### Aplicaciones establecidas

- Isquemia cerebrovascular
- Monitorización en la HSA
- Malformaciones arteriovenosas
- Muerte cerebral

### Aplicaciones de posible utilidad o en investigación

- Estudio de la recuperación funcional tras el ictus
- Valoración de las áreas funcionales (lenguaje y memoria) para la operación de personas con epilepsia
- Diagnóstico de demencias
- Vigilancia peroperatoria
- Monitorización en técnicas endovasculares, de resucitación u otras
- Trombosis venosas cerebrales
- Detección o seguimiento clínico de otros procesos (anemia falciforme, enfermedad de Takayasu, Moya-moya, dolicoectasias, meningitis, migraña o trastornos del sueño)

Estudios recientes muestran que es igualmente valiosa para la identificación de la enfermedad vascular ocular. El eco-Doppler registra la frecuencia de variación en el flujo sanguíneo, en el interior de los vasos, como una señal sonora audible. Los patrones de respuesta son: arterial (**cuadro**), venosa, mixta o ausencia (lesión avascular). Aporta información fisiológica sobre la imagen anatómica, está destinado al estudio de alteraciones vasculares del ojo y de la órbita, así como también es usado para determinar algunas características vasculares de los tumores. La incorporación del Doppler color al eco B permite precisar la velocidad del flujo y diferenciar vasos pequeños y profundos al utilizar el color, de modo que quizá en algunos pueda emplearse como índice de riesgo en afecciones vasculares. <sup>7,8</sup>

#### **Cuadro.** *Métodos de identificación arterial mediante ecografía Doppler transcraneal* <sup>3,8</sup>

<b>Arteria (Art.)</b>	<b>Profundidad</b>	<b>Dirección</b>	<b>Velocidad (cm/s)</b>	<b>Respuesta homolateral</b>	<b>Respuesta contralateral</b>
Sifón carotídeo	60 - 80	acerca	41 + / - 11	disminución	sin cambios o aumento
Art. oftálmica	40 - 60	aleja	21 + / - 5	disminución	sin cambios
Art. carótida interna	55 - 65	acerca	39 + / - 9	disminución	sin cambios o aumento
Art. cerebral posterior	60 - 70	aleja	39 + / - 10	sin cambios o aumento	sin cambios
Art. cerebral media (acm)	30 - 60	acerca	55 + / - 12	disminución	sin cambios
Art. cerebral anterior	60 - 80	aleja	50 + / - 11	disminución, obliteración o inversión	sin cambios o aumento

En el ojo, el desarrollo de técnicas confiables de medición ha tropezado con múltiples obstáculos, tales como: la velocidad diferencial de la sangre, la determinación precisa del

calibre de los vasos arteriales y la imposibilidad de obtener medidas precisas en tiempos cortos para estudios *in vivo*. Algunos de los métodos más usados para medir el flujo sanguíneo ocular (FSO),<sup>9-11</sup> son los siguientes:

- Sistema OBF (Sistema de medición de FSO): Cuantifica la perfusión ocular con el fenómeno entóptico en un campo visual de fondo azul. El paciente logra visualizar los movimientos de los leucocitos en los capilares perimaculares, en dependencia de su concentración, puesto que se trata de un método subjetivo. Un simulador de fenómenos entópticos permite cuantificar la cantidad de leucocitos que pasan por unidad de tiempo.
- Flujo sanguíneo ocular pulsátil (POBF): El flujo sanguíneo en el ojo pulsa con respecto a la sístole y la diástole, de manera que deviene cambios pulsátiles en la presión intraocular (PIO). Puede medirse con fidelidad por medio de un tonómetro neumático digitalizado.
- Angiografía fluoresceínica, videoangiografía e indocianina verde (ICG): Valoran áreas de retardo en el llenado coroideo y estudios anatómicos en la vasculatura coroidea y la cabeza del nervio óptico; también estiman la velocidad del FSO.
- Fluorimetría por láser Doppler de cabeza de nervio óptico (*scanning laser fluorometer*) y velocimetría por láser Doppler: Miden la velocidad de los movimientos de los glóbulos rojos en la malla coroidea, arteria central de la retina (ACR) y arterias ciliares cortas posteriores (ACCP).
- Métodos electrodiagnósticos: FSO en la cabeza del nervio óptico (CON) como respuesta al parpadeo, electroencefalodinamografía en patrón reversible de la CON y potenciales visuales evocados bajo aumento artificial de la PIO.
- Análisis del FSO con el analizador de imagen de flujo retinal de Heidelberg (HRF) o fluorimetría retinal de Heidelberg: Usa técnicas de fluorimetría Doppler con focal de *scanning* láser para medir el FSO en áreas específicas. Puede combinarse con métodos simultáneos de angiografía fluoresceínica e ICG.
- Imagen Doppler a color (CDI): Mide la velocidad del flujo sanguíneo en arterias y venas oculares en un pequeño volumen de muestra a tiempo real, arteria oftálmica, ACR y ACCP. Es una de las técnicas de mayor aplicación clínica. El eco-Doppler registra la frecuencia de variación del flujo sanguíneo en el interior de los vasos como una señal sonora audible. Los patrones de respuesta son: arterial, venosa, mixta o ausencia (lesión avascular). Aporta información fisiológica sobre la imagen anatómica, está destinado al estudio de alteraciones vasculares del ojo y de la órbita, así como también es usado para identificar características vasculares de los tumores. Permite observar cambios importantes de la velocidad del flujo arterial en los ojos y comparar las diferencias vasculares entre ambos órganos de la visión, si las hay; obtiene datos sobre los efectos (beneficiosos o no) de tratamientos habituales en enfermedad vascular ocular y muestra la acción de los fármacos nuevos sobre las velocidades del flujo sanguíneo ocular. Recientemente se ha añadido un oftalmoscopio láser de exploración a esta técnica, que además brinda detalles morfológicos de la red capilar perifoveolar.
- Otros métodos posibilitan medir la perfusión ocular de forma indirecta, a saber: la toma de la tensión arterial en 24 horas (buscando hipotensión ortostática), el cálculo

directo de la velocidad de la sangre en los capilares de los dedos y la medición de la temperatura corneal.

Con el CDI pueden explorarse los vasos oculares a través de la ventana transorbitaria; sin embargo, para evitar dañar las estructuras oculares se impone disminuir la potencia máxima del equipo en 10 %. La exploración se realiza con el ojo cerrado y el párpado relajado, luego de lo cual se indica al paciente que oriente la mirada hacia los pies. Para localizar la arteria oftálmica es preciso colocar la sonda de 2 Mhz sobre el globo ocular, en sentido occipital y posteriormente buscar en dirección medial. La señal de flujo se detecta a 40-60 mm de profundidad, con una velocidad media de  $21 \pm 5$  cm/s. Habitualmente, la dirección del flujo es desde la carótida interna hacia la externa. En caso de afectación hemodinámica de la carótida interna, la dirección de ese flujo se invierte y la curva registrada muestra un patrón de baja resistencia.<sup>3</sup> Cuando se profundiza con cuidado a través de la arteria oftálmica, a 60-80 mm se distingue el sifón carotídeo, con un índice de pulsabilidad menor y una velocidad media en  $40 \pm 15$  cm/s.<sup>3</sup>

### **VENTAJAS Y APLICACIONES DE LA ECOGRAFÍA DOPPLER OFTÁLMICA**<sup>7,8</sup>

1. Se trata de un procedimiento no invasivo, a través del cual pueden medirse los cambios hemodinámicos en las arterias oculares.
2. Es la única técnica que posibilita valorar el sistema vascular retrobulbar de las arterias oftálmica, central de la retina, ciliares posteriores y de su sistema venoso.
3. Garantiza registrar la velocidad de flujo en cada vaso.
4. Permite estudiar las alteraciones vasculares en:
  - Pacientes con glaucoma, neuropatías ópticas (fundamentalmente neuritis óptica isquémica), retinopatía diabética, degeneración macular relacionada con la edad y síndromes vasoespásticos.
  - Pacientes mayores de 60 años, para una evaluación prequirúrgica de alteraciones de la vasculatura retrobulbar que puedan influir en la recuperación funcional.
  - Pacientes en los cuales determinados agentes farmacológicos hayan actuado sobre el sistema vascular retrobulbar.
  - Pacientes con inversión del flujo en la arteria oftálmica, consecutiva a una oclusión de la carótida interna ipsilateral.

### **GLAUCOMA Y FLUJO SANGUÍNEO OCULAR**

Según autores consultados,<sup>9</sup> Hayreh demostró cómo la irrigación de la cabeza del nervio óptico (CNO) es reemplazada por la circulación de las arterias ciliares cortas posteriores (ACCP), responsables de la circulación coroidea. Solo la capa retinal superficial de la CNO se suple de arteriolas de ramas de la arteria central de la retina (ACR).

El flujo sanguíneo en la cabeza del nervio óptico<sup>10</sup> depende de:

1. La presión sanguínea media de los vasos capilares
2. La presión intraocular
3. La resistencia vascular de los vasos sanguíneos
4. La eficacia de la autorregulación del flujo sanguíneo

Los trastornos sanguíneos constituyen el factor fundamental en la patogénesis del glaucoma de baja tensión y en el crónico simple. La alteración del flujo sanguíneo en la

cabeza del nervio óptico influye de un modo directo o a través del incremento de la susceptibilidad en esta ante el aumento de la presión intraocular. <sup>11-14</sup>

A tales efectos se ha observado disminución de la circulación coroidea y retiniana, con déficit en el flujo sanguíneo ocular (FSO); incremento en la resistencia vascular de la ACR y las ACCP, así como retardo del tiempo de llenado coroideo; de hecho, mientras más avanzada sea la evolución del glaucoma, más disminuido estará el flujo sanguíneo. Se han hallado igualmente diferencias entre el flujo sanguíneo de los capilares nasal y el temporal de la cabeza del nervio óptico, lo cual pudiera explicar la marcada ocurrencia del daño glaucomatoso a nivel temporal. <sup>11</sup>

En numerosos estudios <sup>11, 15, 16</sup> se hace hincapié sobre la influencia de la alteración de la perfusión ocular y la pérdida de la autorregulación en la patogénesis del glaucoma. Entre los factores de riesgo vasculares se incluyen los trastornos vasoespásticos que lesionan la autorregulación, las variaciones hemodinámicas que reducen la presión de perfusión (por ejemplo, la hipotensión), los cambios orgánicos en las paredes de los vasos y las alteraciones hematológicas como el incremento de la viscosidad en la sangre, que eleva la resistencia vascular local y disminuye la presión de perfusión.

Con respecto a lo anterior, estudios clínicos han revelado cómo la microcirculación se altera en el glaucoma. La reducción de la velocidad del flujo sanguíneo en los vasos extraoculares puede contribuir a que se produzca una lesión glaucomatosa.

Kaiser y Flammer, citados por Uriza y Useche, <sup>12</sup> evaluaron los parámetros del flujo sanguíneo en pacientes con glaucoma crónico simple o de baja tensión y demostraron que se ralentizaba la velocidad sistólica máxima, la diastólica extrema de la arteria oftálmica y la central de la retina. En otra investigación <sup>13</sup> donde se respalda el planteamiento de que la disminución de la perfusión ocular es un factor característico de glaucoma, se afirma haber constatado en pacientes glaucomatosos con enfermedad asimétrica asociada, un incremento de la resistencia en la arteria carótida interna del ojo más gravemente dañado.

Según Casellas, <sup>15</sup> Pillunat *et al* comprobaron que en personas con glaucoma crónico simple o de baja tensión, existía una autorregulación deficiente en la cabeza del nervio óptico, capaz de hacer que esta última propendiera a la isquemia, así como también que el flujo de sangre pulsátil era significativamente inferior en ellas. Vale añadir que en algunos ensayos clínicos <sup>9,11</sup> se relaciona el glaucoma con las condiciones vasculares sistémicas, tales como hipertensión arterial, diabetes sacarina, migraña o enfermedad periférica vasoespástica, pues parece ser que la lesión glaucomatosa se desarrolla con presiones intraoculares inferiores en aquellos pacientes – sobre todo diabéticos – que experimentan una disminución del flujo sanguíneo en los capilares de la cabeza del nervio óptico. También se ha asociado la hipotensión nocturna, medida en seguimientos ambulatorios de la presión sanguínea, con una pérdida gradual del campo visual en pacientes con glaucoma de baja tensión. <sup>15</sup>

La circulación arteriolar depende de un balance de los vasodilatadores derivados del endotelio, en particular del óxido nítrico y los vasoconstrictores, de los cuales la endotelina es el más potente, fundamentalmente en la población glaucomatosa, en la que se ha encontrado un exceso de ese péptido, una mayor sensibilidad de sus arteriolas a sus efectos y una ruptura de la barrera hematoacuosa. Al glaucoma se asocian trastornos hemorreológicos, viscosidad plasmática y sanguínea, rigidez y agregación eritrocíticas, actividad fibrinolítica y plaquetaria, disminución de la circulación coroidea y

retiniana, diferencias entre el flujo sanguíneo de los capilares nasal y temporal, arteriosclerosis, hipertensión arterial y disfunción vascular.<sup>10,11</sup>

Cuando hay niveles bajos de presión intraocular y aparece o avanza un proceso glaucomatoso, lo más probable es que exista algún defecto en la circulación. En casos extremos, una inadecuada perfusión y, por tanto, nutrición del nervio óptico, puede producir un daño estructural en presencia de presiones intraoculares bajas.<sup>17,18</sup>

En diversos informes sobre el tema<sup>18-20</sup> se subraya la buena concordancia y la adecuada correlación de los hallazgos ecográficos en sujetos con oftalmopatías y sin ellas.

Conviene puntualizar que según estudios previos sobre glaucoma, los pacientes afectados por este último tienen menores velocidades de flujo sanguíneo y mayores índices de resistencia en las arterias oftálmica, central de la retina y ciliares posteriores, que las personas no glaucomatosas; sin embargo, se desconoce si estas alteraciones circulatorias son primarias o secundarias a la enfermedad o incluso si revisten alguna importancia en la patogénesis y evolución clínica del proceso morbo.<sup>13,20,21</sup>

Un estudio realizado en la Universidad Complutense de Madrid,<sup>9</sup> basado en 20 ojos de personas sin afecciones oculares, 18 de pacientes con glaucoma primario de ángulo abierto y otros 10 con glaucoma de baja tensión, mostró valores significativos en las velocidades sistólica, diastólica y media en cada grupo, entre los ojos normales y los glaucomatosos. En su análisis, los índices pulsátil y de resistencia revelaron igualmente diferencias.

Por otro lado, Uriza<sup>12</sup> notó que las velocidades y los índices de resistencia se afectaban significativamente en los pacientes con estadios campimétricos III y IV, lo cual apuntaba hacia un deterioro progresivo del flujo sanguíneo en los que presentaban glaucomas de presión normal y ángulo abierto crónico, respectivamente; al respecto, los índices de resistencia mostraban valores anormalmente elevados, que podrían reflejar una demanda disminuida por parte de una retina neurosensorial gravemente afectada por el daño glaucomatoso.

Las investigaciones futuras proporcionarán más respuestas acerca de la influencia de la insuficiencia vascular sobre el glaucoma y ofrecerán un enfoque más racional en cuanto al uso de una medicación vasoactiva sistémica como tratamiento para esta afección.<sup>22, 23</sup>

## **CONCLUSIONES**

La ecografía Doppler transcraneal es un método no invasivo, que posee valor diagnóstico y pronóstico en múltiples enfermedades con substrato circulatorio, en tanto contribuye a profundizar y enriquecer los conocimientos sobre la hemodinámica cerebral y ocular; razones por las cuales aventaja a otros procedimientos en ese sentido.

Atendiendo a lo anterior se adiciona que constituye una prueba de utilidad demostrada en pacientes con glaucoma, pues su capacidad esclarecedora de la génesis vascular del daño puede aconsejar adecuaciones terapéuticas.

En consecuencia y estimando que se trata de una prueba cuyos resultados dependen en buena medida de la experiencia del observador, sería prudente que cada grupo de trabajo incluyera en los inicios de su período de aprendizaje a pacientes sin afecciones

oculares y con ellas, a fin de establecer comparaciones que le permitan estandarizar la técnica y sus aportes de carácter radiodiagnóstico.

## REFERENCIAS BIBLIOGRÁFICAS

1. Roguin A. Christian Johann Doppler: the man and the effect. *Brit J Radiol* 2002; 75:615-92.
2. Egido Herrero JA, Díaz Otero F. Utilidad clínica del Doppler transcraneal. <<http://neurologia.rediris.es/congreso-1/conferencias/p-tecnologicas-1.html>> [consulta: 12 noviembre 2010].
3. Scherle Matamoros CE, Pérez Nellar J. Utilidad del ultrasonido Doppler transcraneal en Neurología. <[http://bvs.sld.cu/revistas/act/vol12\\_1\\_09/act03109.htm](http://bvs.sld.cu/revistas/act/vol12_1_09/act03109.htm)> [consulta: 6 noviembre 2010]
4. Alexandrov AV, Sloan MA, Wong LKS, Douville C, Razumovs AY, Koroshetz W, et al. Practice standards for transcranial Doppler ultrasound: Part I test performance. *J Neuroimaging* 2007; 17:11-8.
5. Molina C, Serena J, Álvarez J. Manual de Doppler transcraneal. Madrid: Aula Médica, 2000.
6. Navarro JC, Mikulik R, Garami Z, Alexandrov AV. The accuracy of transcraneal Doppler ultrasonography. *Neurology* 2004; 62:1468-81.
7. Prieto del Cura M. Aspectos generales de la ecografía ocular. <<http://www.oftalmo.com/som/revista-2008/m2008-13.htm>> [consulta: 22 noviembre 2010].
8. Ferrer MA, Fernández MA, Jiménez JF. Ecografía doppler ocular. <<http://www.eccpn.aibarra.org/temario/seccion7/capitulo127/capitulo127.htm>> [consulta: 19 noviembre 2010].
9. Alarcón R, Díaz IA. Flujo sanguíneo ocular y drogas antiglaucomatosas. *Franja Ocular* 2000; 2(11):8-14.
10. Mayer J, Klemm M, Hufnagel D, Wagenfeld L, Galambos P, Wiermann A, et al. Dynamic color Doppler imaging (dCDI): effect of flicker stimulation on the blood flow velocities in the retrobulbar arteries in healthy volunteers and glaucoma patients. *Invest Ophthalmol Vis Sci* 2008; 49:4136.
11. Flammer J, Orgúl S, Costa VP, Orzalesi N, Kriegelstein GK, Serra LM, et al. The impact of ocular blood flow in glaucoma. *Prog Retin Eye Res.* 2002; 21:359-93.
12. Uriza F, Useche N. Ultrasonido Doppler color en glaucoma: estudio de concordancia. *Rev Colomb Radiolog* 2005; 16(1):1664-70.
13. Arias A, Hernández J, García J. Flujo de la arteria oftálmica en pacientes normales y glaucomatosos mediante ecografía-Doppler en color. *Arch Soc Esp Oftalmol* 1996; 30(2):123-6.
14. Grieshaber MC, Flammer J. Blood flow in glaucoma. *Curr Opin Ophthalmol* 2005; 16(2):79-83.
15. Casellas BM. Factores de riesgo vascular en el glaucoma primario de ángulo abierto. *An Sis San Navarra* 2004; 27(3):1137.

16. Siesky BA, Harris A, Januleviciene I, Stalmans I, Ehrlich R, *et al.* Color Doppler imaging (CDI). Analysis in glaucoma patients: a Reading Center Study. *Invest Ophthalmol Vis Sci* 2008; 49:208.
17. Yeghiazaryan K, Flammer J, Orgül S, Wunderlich K, Golubnitschaja O. Vasospastic individuals demonstrate significant similarity to glaucoma patients as revealed by gene expression profiling in circulating leukocytes. *Mol Vis* 2009; 15:2339-48.
18. Lubinus F, Mantilla J, Valencia A, Rueda J. Estudio de la circulación retrobulbar con imagen Doppler a color en pacientes con glaucoma asimétrico. *Rev Colomb Radiol* 2001; 12(4):1046-54.
19. Emre M, Orgül S, Gugleta K, Flammer J. Ocular blood flow alteration in glaucoma is related to systemic vascular dysregulation. *Br J Ophthalmol* 2004; 88(5):662-6.
20. Kheradiya NS, Harris A, BenZion I, DeStefano B, WuDunn D, Garzosi HJ, *et al.* Retrobulbar hemodynamics and intraocular pressure in primary open angle glaucoma patients. *Invest Ophthalmol Vis Sci* 2009; 50:123-45.
21. Pickett MA, Harris A, Siesky B, Ehrlich R, Moss A, Cantor L, *et al.* The Indianapolis Glaucoma Progression Study: reproducibility of color Doppler imaging. *Invest Ophthalmol Vis Sci* 2009; 50:5266-74.
22. Sung KR, Lee S, Park SB, Choi J, Kim ST, Yun SC, *et al.* Twenty-four hour ocular perfusion pressure fluctuation and risk of normal-tension glaucoma progression. *Mol Vis* 2009; 14:2339-48.
23. Galassi F, Sodi A, Ucci F, Renieri G, Pieri B, Baccini M. Ocular hemodynamics and glaucoma prognosis. A color Doppler imaging study. *Arch Ophthalmol* 2003:234-45.

Recibido: 28 de enero de 2011

Aprobado: 8 de febrero de 2011

**MSc. Mayelín Navarro Scott.** Centro Oftalmológico del Hospital General Docente "Dr. Juan Bruno Zayas Alfonso", avenida Cebreco, km 1½, reparto Pastorita, Santiago de Cuba, Cuba.

Dirección electrónica: [torralbas@medired.scu.sld.cu](mailto:torralbas@medired.scu.sld.cu)