



Revista de Investigaciones Veterinarias
del Perú, RIVEP

ISSN: 1682-3419

rivepsm@gmail.com

Universidad Nacional Mayor de San
Marcos
Perú

Barrios S., William; Chavera C., Alfonso; Huamán U., Héctor; Huanca L., Wilfredo
ALTERACIONES ANÁTOMO-HISTOPATOLÓGICAS TESTICULARES EN ALPACAS
(Vicugna pacos) BENEFICIADAS EN NUÑO, PUNO

Revista de Investigaciones Veterinarias del Perú, RIVEP, vol. 22, núm. 3, julio-
septiembre, 2011, pp. 223-232

Universidad Nacional Mayor de San Marcos
Lima, Perú

Disponible en: <http://www.redalyc.org/articulo.oa?id=371838856007>

- Cómo citar el artículo
- Número completo
- Más información del artículo
- Página de la revista en redalyc.org

redalyc.org

Sistema de Información Científica

Red de Revistas Científicas de América Latina, el Caribe, España y Portugal

Proyecto académico sin fines de lucro, desarrollado bajo la iniciativa de acceso abierto

ALTERACIONES ANÁTOMO-HISTOPATOLÓGICAS TESTICULARES EN ALPACAS (*Vicugna pacos*) BENEFICIADAS EN NUÑO A, PUNO

TESTICULAR ANATOMO-HISTOPATHOLOGICAL ALTERATIONS IN ALPACAS (*VICUGNA PACOS*) SLAUGHTERED IN NUÑO A, PUNO

William Barrios S.¹, Alfonso Chavera C.¹, Héctor Huamán U.², Wilfredo Huanca L.^{3,4}

RESUMEN

Se determinó la frecuencia y se caracterizó las alteraciones anátomo-histopatológicas testiculares en alpacas beneficiadas en la zona de Nuñoa, Puno. Se hizo el examen macroscópico de los testículos de 177 alpacas, donde 102 presentaron tamaño y peso disminuido, además de quistes epididimarios uni o bilaterales. Muestras de tejido testicular se fijaron con Solución de Bouin por 28 horas, y se tiñeron con Hematoxilina y Eosina, Ácido Periódico de Schiff y Tricrómico de Masson. Se encontró una frecuencia de 13.7% de alteraciones testiculares, correspondiendo a infiltración linfocítica inespecífica (7.8%), ausencia testicular (2.9%), degeneración testicular (1.0%), hidrocele (1.0%) y teratoma testicular (1.0%). Asimismo, se observó una frecuencia de 32.2% de quistes epididimarios, sin que haya asociación estadística entre presencia de quistes con edad o raza de las alpacas.

Palabras clave: alteraciones anátomo-histopatológicas, testículos, teratoma, alpacas

ABSTRACT

The aim of the study was to determine the frequency and characterize testicular anatomo-histopathological alterations in alpacas slaughtered in Nuñoa, Puno. Macroscopic examination of the testes was carried out in 177 alpacas, which 102 showed smaller size and low weight, and also uni or bilateral epididymal cysts. Tissue samples were fixed with the Bouin solution during 28 hours and stained with Haematoxylin and Eosin, Periodic Acid Schiff and Masson's Trichromic stain. The frequency of testicular alterations was 13.7%, corresponding to nonspecific lymphocytic infiltration (7.8%), testicular absence (2.9%), testicular degeneration (1.0%), hidrocele (1.0%), and teratoma (1.0%). Besides, there was 32.2% of epididymal cysts, but without statistical association with age or breed.

Key words: anatomo-histopathology alterations, testicles, teratoma, alpacas

¹ Laboratorio de Histología, Embriología y Patología Veterinaria, ² Laboratorio de Bioquímica, Nutrición y Alimentación Animal, ³ Laboratorio de Reproducción Animal, Facultad de Medicina Veterinaria, Universidad Nacional Mayor de San Marcos, Lima

⁴ E-mail: whuanca2002@yahoo.com

INTRODUCCIÓN

La crianza de alpacas constituye, actualmente, un componente fundamental en la economía de los pobladores de las zonas altoandinas del Perú, especialmente a través de la carne para el consumo directo y la fibra para la industria textil (Ortiz, 1988). Sin embargo, existen varios factores limitantes para lograr una eficiente productividad con estos animales; en parte, por los bajos índices reproductivos (Huanca *et al.*, 1998). Se observan diversos defectos en los órganos genitales de los machos, lo cual perjudica los índices de fertilidad del hato, siendo probable, además, la diseminación de estas características indeseables (Sumar, 1989).

Las alteraciones testiculares en las alpacas han sido poco estudiadas en comparación con otras especies domésticas. Así, Flores (1970), realizó la descripción histopatológica de testículos y epidídimos de alpacas aparentemente inaptas para la reproducción, encontrando diversas patologías asociadas al déficit nutricional de los animales. Por otro lado, Sumar (1983), en base a siete años de observaciones, encontró que el 18% de una población de más de 3000 machos adultos de 13 empresas de Puno presentaban defectos testiculares como hipoplasia (9.9%), criptorquidismo (5.7%) y ectopia (2.5%). Asimismo, en 800 machos sacrificados en el camal, encontró que el 30.5% de los testículos presentaban dichas patologías. Un trabajo similar fue realizado por Panuera (1989).

Se han reportado casos aislados de alteraciones testiculares en alpacas, tales como formaciones quísticas bilaterales en la red testicular (Kutzler *et al.*, 2006) y el epidídimo (Gray *et al.*, 2007), así como la presencia de granulomas espermáticos en la cabeza del epidídimo (Cordero *et al.*, 2006) y orquitis unilateral (Aubry *et al.*, 2000). En base a estos hallazgos, el objetivo del presente estudio fue cuantificar y describir las principales alteraciones testiculares que afectan a la po-

blación de alpacas machos en una de las mayores zonas alpaqueras del departamento de Puno, Perú.

MATERIALES Y MÉTODOS

Lugar de Estudio

La toma de muestras se realizó durante los beneficios semanales de alpacas en el Camal Municipal de Nuñoa durante los meses de enero a abril de 2008. El camal se encuentra en la provincia de Melgar, departamento de Puno, a 4016 msnm. El examen *post mortem* y la fijación de las muestras se llevó a cabo en el Laboratorio de Sanidad del Centro de Investigación Pecuaria (CIP), Quimsachata, y el procesamiento y lectura de las muestras se realizó en los laboratorios de patología y de reproducción de la Facultad de Medicina Veterinaria de la Universidad Nacional Mayor de San Marcos, Lima.

Animales y Tamaño Muestral

El tamaño de la muestra poblacional ($n = 102$) se calculó de acuerdo con la fórmula para poblaciones infinitas (Daniel, 1996). Se colectaron muestras de alpacas machos sin distinción de edad, que ingresaron al camal. Se registró la raza, lugar de procedencia y causa de descarte. La edad se determinó mediante la erupción dentaria (Fernández-Baca, 1962) y se anotó la presencia o ausencia de la adherencia pene prepucial (Sumar, 1991). Para el beneficio, los animales fueron insensibilizados con una puntilla en la nuca, y el desangrado se hizo mediante el corte de la vena yugular.

Examen *Pre* y *Post mortem*

Se registró el tamaño testicular, consistencia y movilidad de los testículos dentro del escroto, y la presencia de lesiones escrotales. Los testículos y epidídimos fueron colectados y transportados al laboratorio bajo refrigeración.

El examen macroscópico de los testículos y epidídimos se realizó mediante la inspección visual para determinar la presencia de lesiones y alteraciones en color, forma y tamaño. Los testículos y epidídimos fueron separados y pesados individualmente. Luego se hizo cortes seriados sagitales y transversales de los testículos y transversales del epidídimo para detectar la presencia y extensión de algún cambio patológico macroscópico.

Se tomaron muestras de los órganos que presentaron alteraciones y se fijaron con solución de Bouin por 28 horas; luego fueron lavadas y mantenidas en alcohol de 70° hasta su procesamiento microscópico (Humason, 1967). Las muestras fueron sometidas al tratamiento rutinario (parafinado, corte en el micrótopo de 3 a 4 micras, desparafinado, tinción con Hematoxilina y Eosina y montaje de la lámina). Asimismo, se realizaron tinciones de Tricrómico de Masson y PAS (Acido Periódico de Schiff) en algunas muestras para una mejor identificación de algunos tejidos o sustancias.

Las láminas se observaron al microscopio con aumentos de 50x, 100x y 400x. Los hallazgos microscópicos de cada animal fueron relacionados con el examen macroscópico respectivo.

Análisis de Datos

Se evaluó el efecto de las variables raza (Suri y Huacaya) y edad (6 a 24, >24 a 36 y >36 meses) sobre la presencia de quistes del epidídimo mediante la prueba de Chi Cuadrado utilizando el programa estadístico STATA 9.2.

RESULTADOS

Los hallazgos al examen macroscópico *post mortem* se muestran en el Cuadro 1. Los quistes fueron el tipo de patología más común. Estos eran solitarios, de forma sésil,

entre 2 a 8 mm, y con un contenido de fluido semitransparente. Mayormente tenían presentaciones bilaterales y localizadas entre la cabeza del epidídimo y el testículo (Cuadro 2).

En los tres casos de ausencia testicular (el izquierdo), el órgano presente fue de tamaño y peso aparentemente normal. El testículo ectópico izquierdo se localizó a nivel de la zona inguinal, con tamaño y peso inferior en comparación del testículo escrotal, aparentemente normal, del lado opuesto.

El hidrocele se observó en el testículo del lado izquierdo, donde el lado afectado estaba blando a la palpación y el testículo era difícil de identificar dentro de la bolsa escrotal. Al corte y separación de la túnica vaginal, fluyó abundante líquido claro. El peso de los testículos fue similar.

El teratoma testicular se presentó en el lado derecho, el cual tenía un mayor tamaño y peso que el izquierdo. A la palpación, el testículo se notó firme y liso, y al corte se observó una cavidad quística de 1.2 cm de diámetro en el polo craneal, la cual contenía pelos y un fluido viscoso de color oscuro. Esta estructura estuvo delimitada por un área blanda de color crema y una zona aparentemente normal de color rosáceo.

Solo se encontró alteraciones histopatológicas en los testículos de 11 alpacas (Cuadro 3) de los 102 machos que presentaban alteraciones macroscópicas en uno o ambos testículos. Por otro lado, se registró 57 quistes, los cuales debido a su ubicación y características estructurales se clasificaron como epididimarios. Los quistes eran únicos, aunque en algunos casos estaban divididos (Fig. 1). Los quistes estaban revestidos por un epitelio simple a pseudoestratificado cúbico ciliado, distendido o formando pliegues hacia la luz. El contenido quístico mostraba una secreción eosinófila y ausente de espermatozoides; sin embargo, los túbulos seminíferos y epididimarios de algunos animales con quistes, mayores a 36 meses, presentaban espermatozoides. Asimismo, los

Cuadro 1. Hallazgos macroscópicos *post mortem* en testículos de 102 alpacas beneficiadas en el camal del distrito de Nuñoa, Puno

Alteraciones	Localización			Total
	Derecha	Izquierda	Bilateral	
Quistes	7	8	30	45
Quistes y testículos pequeños	3	-	9	12
Testículos pequeños	1	-	38	39
Ausencia de testículos	-	3	-	3
Testículo ectópico	-	1	-	1
Teratoma	1	-	-	1
Hidrocele	-	1	-	1
Total	10	23	69	102

Cuadro 2. Presencia de quistes en el epidídimo de alpacas beneficiadas en el camal del distrito de Nuñoa, Puno, según su localización y lado afectado

Quiste	Cabeza	Cuerpo	Cola	Total
Unilateral derecho	8	-	-	8
Unilateral izquierdo	14	1	1	16
Bilateral	30	1	2	33
Total	52	2	3	57

Cuadro 3. Hallazgos microscópicos en testículos de 102 alpacas beneficiadas en el camal del distrito de Nuñoa, Puno

Alteraciones	Unilateral Derecho	Unilateral Izquierdo	Bilateral	Total
Teratoma	1	-	-	1
Degeneración testicular	-	1	-	1
Edema intertubular	-	1	-	1
Infiltración linfocítica inespecífica	3	5	-	8
Total	4	7	-	11

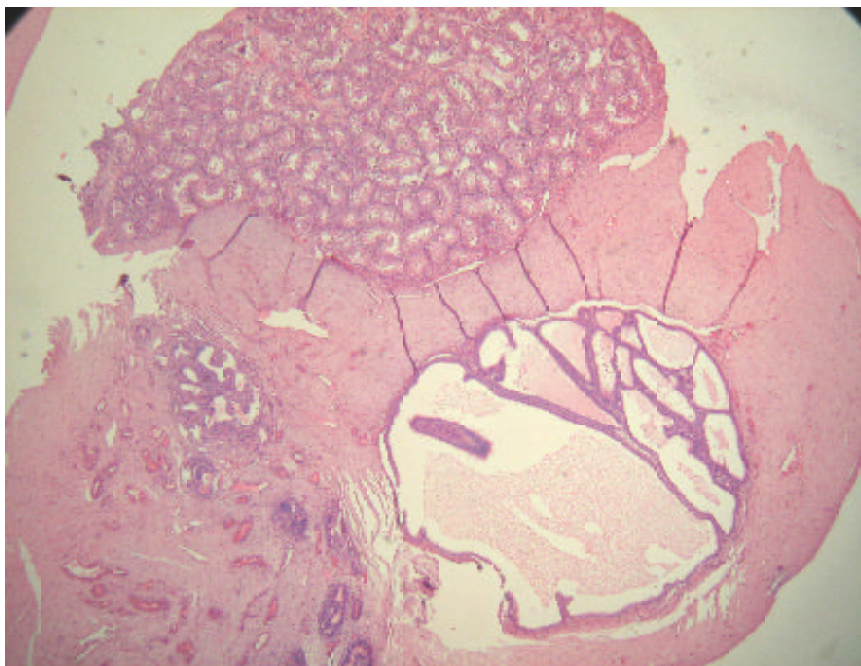


Figura 1. Quistes del epidídimo localizado entre el parénquima testicular y el epidídimo de la alpaca, donde el lumen se encontraba dividido en algunos casos. Hematoxilina y Eosina. 50X.

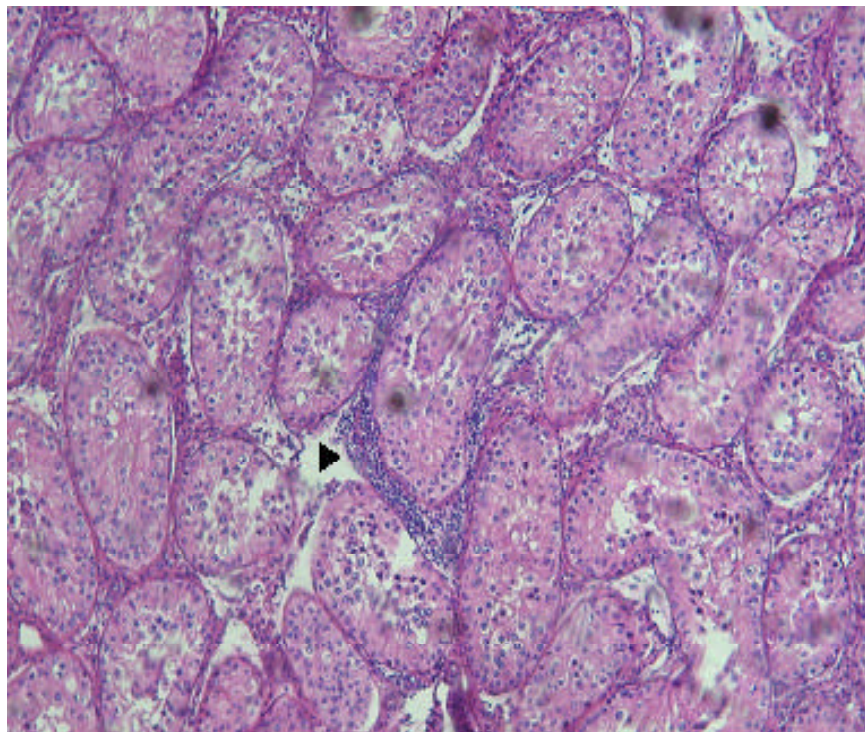


Figura 2. Presencia de infiltraciones de células mononucleares (↴) entre los túbulos seminíferos del testículo de alpaca a nivel del tejido intersticial. Hematoxilina y Eosina. 100X.

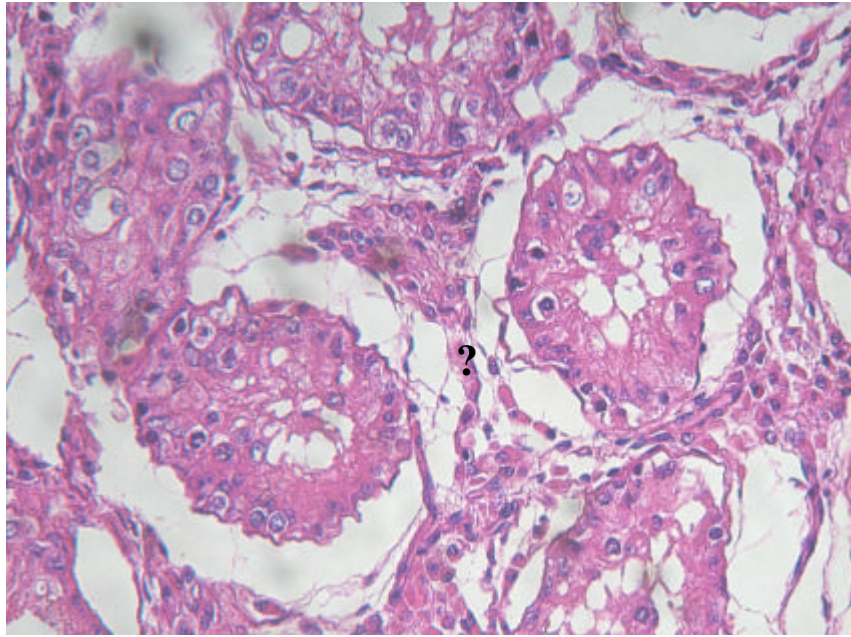


Figura 3. Degeneración testicular en una alpaca. La membrana basal de los túbulos seminíferos se encuentra formando ondas y separándose del epitelio seminífero (↯). Algunas células presentan halo perinuclear. Hematoxilina y Eosina. 400X.

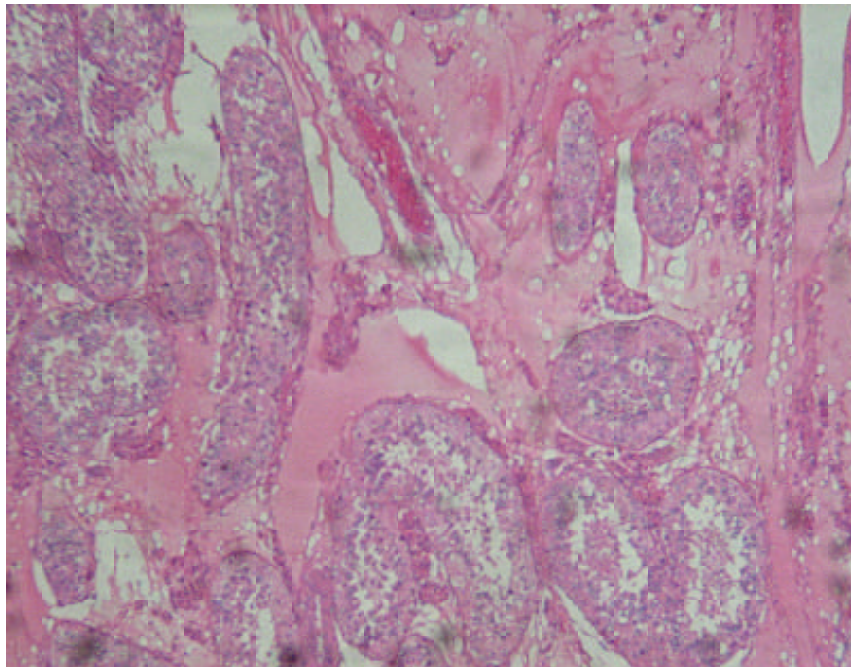


Figura 4. Parénquima testicular en una alpaca, con presencia de edema entre los túbulos seminíferos. Hematoxilina y Eosina.100X.

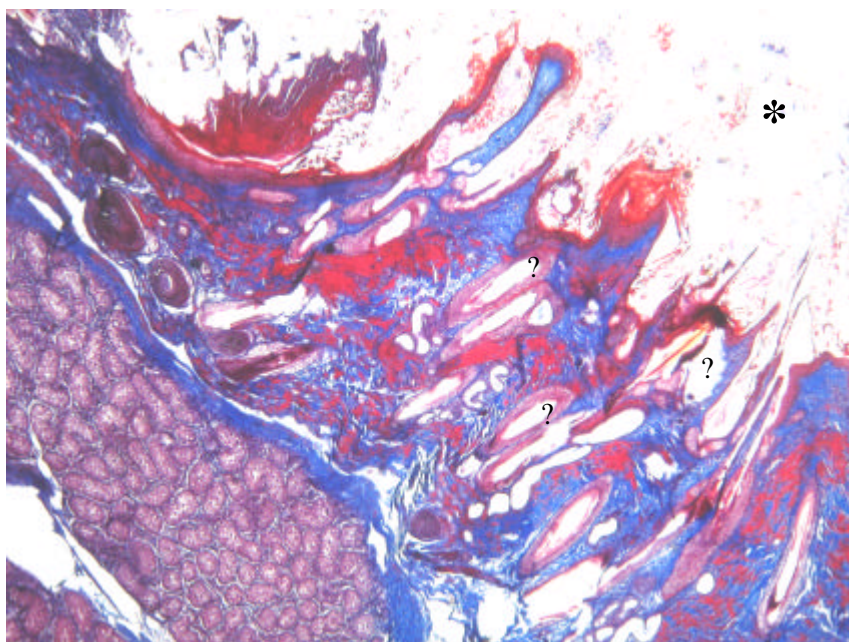


Figura 5. La cavidad quística (*) en el testículo de la alpaca presenta una pared gruesa de tejido conjuntivo denso (azul) y algunas áreas de tejido muscular (rojo), estando inmersos entre ellos algunos folículos pilosos (?). Tricrómico de Masson. 50X.

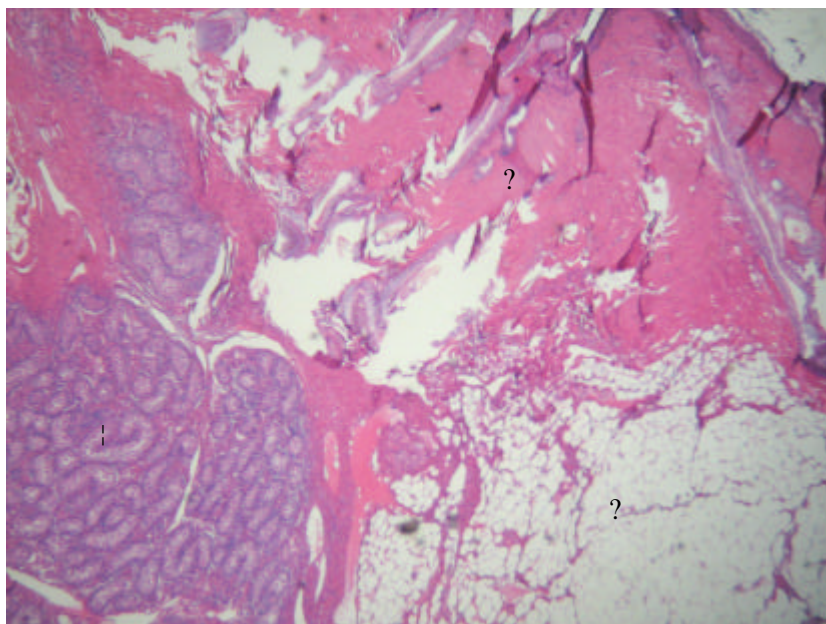


Figura 6. Teratoma testicular en una alpaca donde se puede identificar tres zonas: el parénquima testicular (⌘), el tejido adiposo (▽) y el tejido epidérmico (⌘). Hematoxilina y Eosina. 50X.

quistes estaban rodeados por una pared relativamente gruesa de tejido conectivo denso, no hallándose una reacción inflamatoria alrededor de estos ni alteraciones histológicas en el epidídimo o en los túbulos seminíferos.

La mayoría de los testículos mostraron una histología normal, aun aquellos testículos pequeños o con quistes en el epidídimo; sin embargo, algunos presentaron una infiltración linfocítica inespecífica, la cual se caracterizaba por la presencia de células mononucleares y un ligero edema entre los túbulos seminíferos, a nivel del tejido intersticial (Fig. 2). Estas alteraciones eran unilaterales y distribuidas en 1 o 2 pequeños focos.

El testículo ectópico presentaba aumento del espacio intertubular, así como una membrana basal arrugada y, en algunos casos, separada del epitelio seminífero, el cual estaba formado solo por espermatogonias y células de Sertoli. Algunas de estas últimas presentaban un halo perinuclear (Fig. 3). El testículo con hidrocele presentó los túbulos seminíferos sin alteraciones aparentes, aunque el tejido intersticial presentó regular cantidad de edema, en donde las células de Leydig se encontraban dispersas (Fig. 4).

El teratoma, histológicamente, presentó una cavidad revestida por una estructura similar a la piel, constituida por epitelio estratificado pavimentoso queratinizado, con melanocitos en algunas partes. Asimismo, el lumen quístico presentaba algunos pelos y gran cantidad de queratina desprendida del epitelio. Por otro lado, el estroma estaba formado por tejido conjuntivo denso y tejido muscular, en donde se hallaban inmersos gran cantidad de folículos pilosos, glándulas sebáceas y algunas glándulas sudoríparas (Fig. 5). Todos estos elementos extraños al parénquima testicular no presentaron atipia celular y tenían escasa a nula actividad mitótica. El área crema que delimitaba el quiste estaba compuesto de tejido adiposo, mientras que la zona rosácea estaba formada por túbulos seminíferos, los cuales se encontraban aparentemente sin alteración alguna (Fig.

6). Asimismo, ambos epidídimos y el testículo del lado opuesto no presentaron alteraciones histológicas ni presencia de espermatozoides a nivel tubular.

En resumen, del total de alpacas muestreadas, 14 (13.7%) presentaron alteraciones anátomo-histopatológicas testiculares; mientras que quistes epididimarios se encontró en el 32.2% de los animales muestreados. No se encontró asociación estadística entre la presencia de quistes epididimarios con la edad y la raza.

DISCUSIÓN

El 13.7% de alteraciones anátomo-histopatológicas testiculares encontrado en el presente estudio fue similar al reportado por Sumar (1983), quien registró una frecuencia de 16% en alpacas con alteraciones testiculares en camales de tres distritos del departamento de Puno, aunque mayores al 6.2% reportado por Panuera (1989) en la misma zona.

La principal alteración testicular reportada en camélidos sudamericanos es la presencia de quistes (Sumar, 1983; Miqueles y Jofre, 1985), lo cual coincide con los hallazgos del presente estudio. La estructura microscópica de los quistes concuerda con lo descrito en la literatura (Sumar, 1983; Panuera, 1989; Gray *et al.*, 2007). Los quistes epididimarios congénitos se forman a partir de túbulos aislados o ciegos de conductos eferentes, aberrantes o de los remanentes de los túbulos mesonéfricos (Jubb *et al.*, 1985). Asimismo, los quistes epididimarios no contenían espermatozoides en el lumen, lo cual indicaría una ausencia de conexión con el sistema de conducción intra o extra testicular, sin embargo, esto no se puede afirmar en forma definitiva ya que muchos animales eran impúberes. La repercusión que tienen los quistes sobre la función testicular o epididimaria depende de su tamaño; así, los hallazgos del presente estudio no demuestran

cambios con la edad; pese a reportes que indican lo contrario (Miqueles y Jofre, 1985; Chillon *et al.*, 2005). Obstrucciones del conducto epididimario y la consecuente degeneración de los túbulos seminíferos periféricos (Panuera 1989; Gray *et al.* 2007), e incluso en la formación de granulomas (Cordero *et al.*, 2006), no fueron encontrados en los órganos evaluados.

Los teratomas son neoplasias de origen congénito (Mc Entee, 1990), usualmente localizados a nivel de las gónadas, toda vez que se originan a partir de células germinales (Gasquez, 1991). Sin embargo, la localización testicular a comparación del ovario es inusual en casi todas las especies, a excepción del hombre y el equino (Jubb *et al.*, 1985; Robbins *et al.*, 2000). En camélidos sudamericanos solo se han reportado tres casos de teratomas de tipo benigno, siendo dos de ellos de localización extragonadal (Patel *et al.*, 2004; Hill y Mirams, 2008) y uno en el ovario (Sumar, 1983). Los teratomas pueden estar formados por tejido maduro, inmaduro y de transformación maligna o por una combinación de estos (Moulton, 1978). Las zonas inmaduras contienen tejidos embrionarios a diferencia de los maduros, mientras que los de transformación maligna se diferencian del tipo inmaduro por sus signos evidentes de malignidad (Robbins *et al.*, 2000). Los teratomas testiculares en los animales domésticos, en contraste a los que se presentan en humanos, son casi siempre benignos (Cotchin, 1984). El tumor encontrado en este estudio estaba bien diferenciado, sin componentes inmaduros ni atipia o mitosis celular por lo que fue considerado como benigno. El crecimiento del teratoma ocasiona, usualmente, atrofia del tejido testicular residual, que es reemplazado por el tejido neoplásico o por un tejido fibroso, pudiendo ocasionar disminución en la fertilidad, especialmente si ambos testículos están afectados (Jubb *et al.*, 1985).

El hidrocele y la infiltración linfocítica inespecífica, debido a su presentación unilateral y características histopatológicas, pueden representar alteraciones relacionadas a

traumas físicos ocasionadas por las peleas entre machos (Bravo, 2002). Por otro lado, el caso de las tres alpacas con la presencia de un solo testículo a nivel escrotal podría deberse a una criptorquidia unilateral, ya que es común en alpacas que el testículo criptórquido se ubique en la cavidad abdominal (Sumar, 1983; Panuera, 1989).

La ectopia testicular es una alteración congénita y hereditaria (Jubb *et al.*, 1985), que causa una degeneración del testículo, tal como ocurrió en el presente caso; debido a la incapacidad de poder regular la temperatura testicular (Jubb *et al.*, 1985; Schwalm *et al.*, 2007).

CONCLUSIONES

- ? La frecuencia de alteraciones histopatológicas testiculares en el camal de Nuñoa, Puno, fue de 13.7 % con base a 102 animales con alteraciones macroscópicas.
- ? Se ratifica la alta frecuencia de quistes epididimarios en la alpaca.
- ? Se determinó la presencia de un teratoma, el cual representa el primer caso reportado a nivel testicular en la alpaca.

LITERATURA CITADA

1. **Aubry P, Swor TM, Lcohr CV, Tibary A, Barrington GM. 2000.** Septic orchitis in an alpaca. *Can Vet J* 41: 704-706.
2. **Bravo W. 2002.** The reproductive process of South American camelids. USA: Seagull Printing. 100 p.
3. **Chillon F, Domínguez C, Serrano A, Estornell F, Martínez-Verdusch M, García F. 2005.** Quistes epididimarios en la infancia. *Arch Esp Urol* 58: 325-328.
4. **Cordero A, Genovese P, Vega R, Núñez M, Huanca W, Bielli A. 2006.** Hallazgos de granulomas espermáticos

- en las cabezas de epidídimos de una alpaca (*Lama pacos*). En: IV Congreso mundial sobre Camélidos. Santa María, Argentina.
5. **Cotchin E. 1984.** Veterinary oncology: a survey. *J Pathol* 142(2): 101-127.
6. **Daniel WW. 1996.** Bioestadística: Base para el análisis de las ciencias de la salud. 5ª ed. México: Limusa. 878 p.
7. **Fernández-Baca S. 1962.** Algunos aspectos del desarrollo dentario en la alpaca (*Lama pacos*). *Rev Fac Med Vet (Lima)* 16-17: 88-103.
8. **Flores R. 1970.** Estudio histológico del testículo de alpacas aparentemente inaptas para la reproducción. Tesis de Médico Veterinario. Lima: Facultad de Medicina Veterinaria, Univ Nacional Mayor de San Marcos. 24 p.
9. **Gasquez A. 1991.** Patología veterinaria. Madrid: McGraw-Hill. 479 p.
10. **Gray G, Dascanio J, Kasimanickam R, Sponenberg P. 2007.** Bilateral epididymal cysts in an alpaca male used for breeding. *Can Vet J* 48: 741-744.
11. **Hill FI, Mirams CH. 2008.** Intracranial teratoma in an alpaca (*Vicugna pacos*) in New Zealand. *Vet Rec* 162: 188-189.
12. **Huanca W, Camacho J, Cordero A, Ampuero A, Santiago B, Quiñonez C. 1998.** Evaluación clínica testicular y biometría de alpacas macho en la Sierra Central. En: XXI Reunión científica APPA. Puno: Asociación Peruana de Producción Animal.
13. **Humason G. 1967.** Animal tissue techniques. 2ª ed. USA: WH Freeman. 559 p.
14. **Jubb KVF, Kennedy PC, Palmer N. 1985.** Patología de los animales domésticos. 3ª ed. Vol 3. Uruguay: Agropecuaria Hemisferio Sur. 571 p.
15. **Kutzler M, Shoemaker M, Valentine B, Bildfell R, Tornquist S. 2006.** Bilateral cystic rete testis in an alpaca (*Lama pacos*). *J Vet Diagn Invest* 18: 303-306.
16. **Mc Entee K. 1990.** Reproductive pathology of domestic mammals. San Diego: Academic Press. 401 p.
17. **Miqueles M, Jofre A. 1985.** Estudio anatómo-histológico de las malformaciones testiculares en llamas (*Lama glama*). En: V Convención internacional sobre Camélidos Sudamericanos. Cusco.
18. **Moulton JE. 1978.** Tumors in domestic animals. 2ª ed. USA: University of California. 665 p.
19. **Ortiz S. 1988.** Evaluación de algunos métodos de control de mortalidad en crías de alpacas (*Lama pacos*) en explotaciones familiares. Tesis de Médico Veterinario. Lima: Facultad de Medicina Veterinaria, Univ Nacional Mayor de San Marcos. 35 p.
20. **Panuera M. 1989.** Lesiones macro-microscópicas de testículos de alpacas en cuatro empresas asociativas de Puno. Tesis de Médico Veterinario y Zootecnista. Puno: Univ. Nacional del Altiplano. 66 p.
21. **Patel JH, Kosheluk C, Nation PN. 2004.** Renal teratoma in a llama. *Can Vet J* 45: 938-940.
22. **Robbins SL, Cotran RS, Kumar V, Collins T. 2000.** Patología estructural y funcional. 6ª ed. México: McGraw-Hill. 1474 p.
23. **Schwalm A, Gaulty M, Erhardt G, Bergmann M. 2007.** Changes in testicular histology and sperm quality in llamas (*Lama glama*), following exposure to high ambient temperature. *Theriogenology* 67: 1316-1323.
24. **Sumar J. 1983.** Studies on reproductive pathology in alpacas. MSc Thesis. Uppsala, Sweden: Swedish University of Agricultural Sciences. 90 p.
25. **Sumar J. 1989.** Defectos congénitos y hereditarios en la alpaca. Teratología. Cusco: CONCYTEC. 82 p.
26. **Sumar J. 1991.** Fisiología de la reproducción del macho y manejo reproductivo. En: Fernández-Baca S (ed). Avances y perspectivas del conocimiento de los camélidos sudamericanos. Chile: Oficina regional de la FAO para América Latina y el Caribe. p 111-125.